REVISTA CASTELLANA DE
GASTROENTEROLOGÍA

VOLUMEN 34 NÚMERO 3 OCTUBRE 2018

Editorial

68 **ACAD, reflexiones sobre el presente y el futuro**
F. Jorquera-Plaza

Especial 41ª Reunión Anual de la ACAD

70 **Resumen de comunicaciones**

ASOCIACIÓN CASTELLANA
DE APARATO DIGESTIVO

www.acad.es

REVISTA CASTELLANA DE

GASTROENTEROLOGÍA

REVISTA CASTELLANA
DE GASTROENTEROLOGÍA

Junta Directiva de la Asociación Castellana de Aparato Digestivo

Presidente
Concepción Muñoz Rosas

Vicepresidente
Joaquín Rodríguez Sánchez-Migallón

Secretario
Sergio Maestro Antolín

Tesorero
María Montealegre Barrejón

Vocales
María Montealegre Barrejón (Albacete)
José Manuel Blanco Esteban (Ávila)
Beatriz Sicilia Aladrén (Burgos)
Javier Crespo García (Cantabria)
Joaquín Rodríguez Sánchez-Migallón (Ciudad Real)
José Ignacio Pérez García (Cuenca)
Pedro Linares Torres (León)
Cecilio Santander Vaquero (Madrid)
María Teresa Pérez Fernández (Madrid)
Sergio Maestro Antolín (Palencia)

Vocales
Jesús Legido Gil (Segovia)
Elena Sánchez Miguel (Soria)
Concepción Muñoz Rosas (Toledo)
José Luis Cervantes González (La Rioja)
Alberto Álvarez Delgado (Salamanca)
Vicente Hernández González (Soria)
Rafael Ángel Gómez Rodríguez (Toledo)
Sara Lorenzo Pelayo (Valladolid)
Carmen López Ramos (Zamora)
Olga Neva López García (Residentes)

Presidente Comité Científico
Luis Ignacio Fernández Salazar

Responsable Página Web
Sara Lorenzo Pelayo

Director de la Revista ACAD
Joaquín Rodríguez Sánchez-Migallón

Miembros de Honor de la ACAD
J. M. Pajares García (Presidente de Honor)

E. Alonso del Campo
J. Hebrero San Martín
J. R. Armengol Miró
P. Malfertheiner
F. Carballo Álvarez
E. Castillo Begines
M. Díaz Rubio
J. M. de Diego Gómez
J. de Castro Lorenzo
F. Fernández Marqués
J. García Cabezas
Mª. J. García Molinero
S. Grisolía
P. Menchén Fernández-Pacheco
J. M. Montero Vázquez
V. Moreno de Vega
S. Peña Ramírez
J. Pérez de la Serna Bueno
J. L. Olcoz Goñi
E. Rodríguez Sánchez
A. Ruiz de León San Juan
J. L. Santamaría García
F. Vilardell Viñas
J. Yangüela Terroba

Secretaría de la ACAD
C/ Sancho Dávila, 6
28028 Madrid
Tel. 914 021 353
Email. secretario@acad.es
Web. www.acad.es

REVISTA CASTELLANA
DE **GASTROENTEROLOGÍA**

Coordinación Editorial

Edita:
Sulime Diseño de Soluciones, S.L.U.
Glta. Fernando Quiñones s/n
Edif. Centris. Pl. BSS. Mod. 7A
41940 Tomares, Sevilla
Tel. 954 15 75 56
www.sulime.net
web@sulime.net

sulime
DISEÑO DE SOLUCIONES
www.sulime.net

Datos de la publicación:
La **Revista Castellana de Gastroenterología** publica 3-4 nºs al año. Se distribuye entre los socios de la **ACAD**, Servicios de Digestivo y Bibliotecas de Hospitales a nivel nacional.

Cambio de domicilio:
Debe comunicar los cambios a la Secretaría de la **ACAD**
C/ Sancho Dávila, 6 • 28028 MADRID
Tel. 91 402 13 53
e-mail: secretario@acad.es

Publicación autorizada por el Ministerio de Sanidad y Consumo
S.V.R. 421
Depósito legal: M-13818-1985
ISSN: 0213-1463
REV. ACAD © 2018

ÓRGANO DE GOBIERNO DE LA REVISTA

Editor Adjunto
Dr. Joaquín Rodríguez Sánchez-Migallón

Editor Honorífico
Dr. José Miguel Diego Gómez

COMITÉ EDITORIAL

CONSEJO DE REDACCIÓN

Área de Endoscopia Digestiva / Páncreas / Vía biliar
Dr. Bartolomé López Viedma

Área de Enfermedad Inflamatoria Intestinal / ID / Colon
Dr. Jesús Legido

Área de Tracto Digestivo Superior / Motilidad
Dr. Joaquín Rodríguez Sánchez-Migallón

Área de Hepatología / Ecografía abdominal
Dr. Javier Crespo

EDITORES ASOCIADOS

Área de Endoscopia Digestiva / Páncreas / Vía biliar
Dr. Bartolomé López Viedma · Dr. Pedro González Carro
Dr. Benito Velayos · Dr. Jesús García Cano · Dr. Carlos de la Serna
Dr. Alberto Álvarez Delgado · Dr. Antonio José Velasco Guardado

Área de Enfermedad Inflamatoria Intestinal / ID / Colon
Dra. Concepción Muñoz · Dr. Luis Menchén · Dr. Luis Fernández
Dr. Fernando Muñoz · Dr. Antonio Rodríguez Pérez

Área de Hepatología
Dr. José Luis Olcoz Goñi · Dr. Rafael Gómez
Dr. Federico Sáez-Royuela · Dr. Fernando Gil Ares

Área de Tracto Digestivo Superior / Motilidad
Dr. Julio Pérez de la Serna · Dr. Cecilio Santander · Dr. Álvaro Terán · Dr. Fernando Geijo Martínez · Dr. Antonio Ruiz de León

REVISTA CASTELLANA
DE **GASTROENTEROLOGÍA**

SUMARIO Vol. 34 - nº 3

Editorial

68 **ACAD, reflexiones sobre el presente y el futuro**
F. Jorquera-Plaza

Especial 41ª Reunión Anual de la ACAD

70 **Resumen de comunicaciones**

REVISTA CASTELLANA
DE **GASTROENTEROLOGÍA**

NORMAS DE PUBLICACIÓN

NORMAS PARA EL ENVÍO DE MANUSCRITOS A LA REVISTA DE LA ACAD

Se tendrán en cuenta para su publicación trabajos relacionados con cualquier aspecto del Aparato Digestivo.

Los originales no publicados anteriormente ni enviados simultáneamente a otra revista, deberán enviarse únicamente a través del **centro de manuscritos de ACAD**. El registro y acceso al centro de manuscritos se puede realizar a través de este portal. En la primera parte del formulario de envío de manuscritos se incluirán los datos relativos al título del trabajo, autores y filiación completa de los mismos, y dirección de contacto (incluyendo correo electrónico). Se solicitará también una dirección de correspondencia, que será pública. La revista está habitualmente dividida en varias secciones, y las normas para publicar en cada una de ellas presentan variaciones, especialmente en cuanto a la estructura o requisitos de cada sección. En la primera parte del formulario de envío se solicitará que se indique el tipo de manuscrito a remitir. A partir de esa selección, el centro de manuscritos ofrecerá formularios e información adaptada a cada tipo de manuscrito.

Las normas específicas para cada tipo de manuscrito son las siguientes:

Trabajos Originales y Revisión y Puesta al Día. Tendrán calidad de originales los artículos basados en trabajos, preferentemente prospectivos, que aporten o apoyen contribuciones en cualquier materia relacionada con el Aparato Digestivo. Así como revisiones de temas relevantes en la práctica clínica diaria. El trabajo original constará de las partes habituales: Resumen, Introducción, Material y Métodos, Resultados, Discusión y Bibliografía. Todos los trabajos deberán incluir: resumen y bibliografía, además de las gráficas, figuras y tablas, que serán cuidadosamente seleccionadas, reservándose la redacción de la revista previa consulta al autor, la posible limitación de aquellas que no aporten comprensión o apoyo al texto. Deberán incluirse de 3 a 6 palabras clave.

El **resumen** no superará las 250 palabras, con una estructura similar a la del trabajo completo, y deberá dar una idea exacta del mismo sin necesidad de su lectura. El cuerpo del manuscrito para trabajos originales deberá tener un máximo de 5.400 palabras. El cuerpo del manuscrito para Revisión y Puesta al día deberá tener un máximo de 6.750 palabras. Será obligatorio remitir el título, resumen y palabras clave traducidos al inglés.

Casos Clínicos. Trabajos con la descripción de uno o más casos clínicos que por su originalidad en cualquier sentido supongan una aportación al conocimiento del proceso correspondiente. Constarán de los siguientes apartados: Resumen, Introducción, Caso Clínico, Discusión y Bibliografía. Deberán incluirse de 3 a 6 palabras clave. El resumen no superará las 250 palabras. El cuerpo del manuscrito para casos clínicos deberá tener un máximo de 2.200 palabras. Será obligatorio remitir el título, resumen y palabras clave traducidos al inglés.

Gastroenterología en Imágenes. La publicación de las imágenes en esta sección requiere que la foto o imagen, ya sea en color o en blanco y negro, sea muy nítida y clara, preferentemente en formato jpg, tif o eps (en alta resolución, mínimo 300 pixel/pulgada, caso de ser tif o eps). El cuerpo del manuscrito para Gastroenterología en Imágenes deberá tener un máximo de 450 palabras.

Cartas al Director. En las que se publicarán comentarios a artículos aparecidos en la revista y casos clínicos o experiencias que por su brevedad puedan incluirse en dicha sección. A ser posible no se incluirán más de dos figuras y un máximo de seis citas bibliográficas. El cuerpo del manuscrito para Cartas al Director deberá tener un máximo de 900 palabras.

Otras secciones. La revista contará también con secciones como terapéutica, puestas al día, editoriales, comentario de revistas y noticias (actividades de la ACAD, congresos, cursos, etc.), cuya elaboración se realizará a petición de la redacción.

NORMAS DE PUBLICACIÓN

Las normas comunes para todos los tipos de manuscritos son las siguientes:

Los gráficos, figuras y tablas se remitirán como ficheros adjuntos a través del centro de manuscritos. Los gráficos y/o figuras deberán enviarse preferentemente en formato jpg, tif o eps (en alta resolución, mínimo 300 pixel/pulgada, caso de ser tif o eps). En el formulario de envío deberán identificarse con números árabes correlativos, tal y como aparecen referenciadas en el cuerpo del manuscrito; Las tablas deberán remitirse en formato editable, preferentemente en formato Word, y se enumerarán de igual forma que las figuras. En el formulario de envío de figuras o tablas deberá incluirse el nombre y pie.

Conflicto de intereses. Los autores deben describir cualquier relación financiera o personal que pudiera dar lugar a un conflicto de intereses en relación con el artículo publicado. Al margen de la conveniencia de la inclusión de esta información en el cuerpo del manuscrito, en el formulario de envío existe un apartado específico para destacar cualquier posible conflicto de intereses que el autor deberá cumplimentar.

Derechos de autor. Los trabajos admitidos para publicación quedan en propiedad de la ACAD y su reproducción total o parcial será convenientemente autorizada. Todos los autores deberán autorizar a través del Centro de Manuscritos la cesión de estos derechos una vez que el artículo haya sido aceptado para la publicación en la Revista de la ACAD.

Responsabilidades éticas. Cuando se describen experimentos que se han realizado en seres humanos se debe indicar si los procedimientos seguidos se conformaron con las normas éticas del comité de ética responsable (institucional o regional) y de acuerdo con la Asociación Médica Mundial y la Declaración de Helsinki. No se deben utilizar nombres, iniciales o números de hospital, sobre todo en las figuras.

Consentimiento informado. Los autores deben mencionar en la sección de Métodos que los procedimientos utilizados en los pacientes y controles han sido realizados tras la obtención del consentimiento informado.

Bibliografía. La bibliografía, será referida según el orden de aparición en el texto, entre paréntesis, en números árabes correlativos. El orden de cada cita bibliográfica será el siguiente. Apellido (o apellidos) e iniciales del nombre (o nombres) de cada uno de los autores según las normas de Vancouver (para citas con más de 6 autores, se citarán sólo los 6 primeros, seguidos de et al. Para citas con 6 ó menos se citarán todos los autores), título del trabajo, revista en que fue publicado (utilizando las abreviaturas de Index Medicus), año, volumen, número, primera y última página (ejemplo: Esmatjes E, Bruguera M, y Rodés J. La Cirrosis hepática en el anciano. Gastroenterología y Hepatología, 1981; 4: 291-5). En el caso de libros o monografías se citará, tras el autor y el título, las páginas, número de edición, nombre de la editorial, ciudad de la misma y año de la publicación (ejemplo: Bockus HL. Gastroenterología. 451-63, II, 3ªEd, Salvat Edit, Barcelona, 1980). En el caso de un capítulo de un libro, se citará igualmente al autor o autores, título del capítulo, páginas y volumen, nombre del autor, editor o director del libro, título del libro, número de la edición, editorial, ciudad y año (ejemplo: Vilardell F: “Citología exfoliativa en las enfermedades gástricas”. 499-506, I, en Bockus HL, Gastroenterología, 3ªed, Salvat Edit, Barcelona, 1980).

Revisión de manuscritos

Los procesos de revisión de manuscritos se gestionarán a través del centro de manuscritos. Cuando, a criterio de los revisores, un manuscrito requiera de correcciones, el remitente recibirá una notificación por correo electrónico y deberá acceder de nuevo al centro de manuscritos para realizar las correcciones oportunas. La Redacción acusará recibo de los trabajos recibidos, juzgará anónimamente la aceptación, corrección o rechazo de los trabajos, y comunicará las decisiones del Consejo Editorial a través del centro de manuscritos.

ACAD, REFLEXIONES SOBRE EL PRESENTE Y EL FUTURO

Francisco Jorquera Plaza

Jefe de Servicio Aparato Digestivo.
Complejo Asistencial Universitario de León.

Durante los pasados días 19 y 20 de octubre, se celebró en León la **41ª Reunión Anual de la ACAD**. Desde hace muchos años, cada vez que acudo a esta reunión reflexiono sobre su existencia, su oportunidad y su futuro. Me pregunto cómo persiste a lo largo de los años y más ahora con los problemas de financiación que afectan a toda nuestra formación continuada tanto a nivel individual como colectivo.

La **ACAD** es una asociación atípica, supraautonómica que pervive año tras año a pesar de las diferentes reuniones y actividades de toda o de parte de la especialidad que se suceden a lo largo del año.

Si analizamos únicamente la realidad en cuanto a la salud de la **ACAD** a través del resultado de su reunión anual, tras la reunión de León podríamos opinar y coincidiríamos con muchos otros miembros de nuestra sociedad, en que su Salud es muy buena. Casi doscientos inscritos, más de cien comunicaciones, muchísimos médicos jóvenes, la sala llena en todas las mesas, debate, mucho debate y suficiente apoyo comercial para financiar la reunión. Sin embargo, quiero subrayar que, aunque la participación ha sido importante, ésta ha sido irregular, si se analizan los diferentes centros que han participado, y esta irregularidad he constatado que es distinta cada año.

Para el éxito de la reunión anual de la **ACAD** es crítico que el programa sea atractivo para los potenciales asistentes, por lo que debe ser el fruto de una exquisita meditación. No sólo debe ser un programa con un ambicioso nivel científico, sino que tiene que conectar además con la audiencia potencial, por lo que la reflexión previa acerca de lo que más interesa a esos potenciales asistentes es fundamental. En este sentido, los programas con intención formativa y de aplicación práctica inmediata siempre han sido muy bien aceptados. Otra característica importante para su éxito es que sea equilibrado, representando a toda la especialidad, algo también muy importante a la hora de hacerlo interesante para ser financiado por la industria. Muy interesante es también que la sede sea atractiva desde todos los puntos de vista y bien comunicada por lo que su promoción tendrá un espacio reseñable en el éxito posterior.

Pero, aunque la reunión anual de la **ACAD** es la actividad más importante de la asociación a lo largo del año, si se aspira a que esta asociación perdure en el tiempo es necesario dotarla de contenido con objetivos, funciones, canales de comunicación con los socios y las instituciones sanitarias y planificación de sus actividades.

Si somos capaces de extraer los valores añadidos que a día de hoy aporta la **ACAD**, y los consolidamos, podremos tener un camino de futuro para la asociación. Desde mi punto de vista, esos valores añadidos son fundamentalmente tres: el primero es una visión integral de la especialidad sin renunciar en ningún momento al desarrollo cualificado de sus diferentes áreas; necesitamos una base sólida en nuestra especialidad, con especialistas en Aparato Digestivo competentes de forma transversal a lo largo de la misma que convivan y trabajen codo a codo con aquéllos que realizan tareas más específicas. El segundo valor añadido es la vocación formativa de la asociación, algo que vemos como muy atractivo para los asistentes año tras año en la reunión anual. El tercero es fomentar la participación de los más jóvenes, especialistas ya o especialistas aún en formación. El empuje, la frescura y la visión del mundo de los más jóvenes es crítico para no quedarnos anclados en otro tiempo, en otro mundo y en otra Medicina.

Este año, en el programa de la reunión anual incluimos algunos objetivos:

- Actualizar nuestros conocimientos en la especialidad.
- Fortalecer nuestras relaciones personales y profesionales en el ámbito de la **ACAD**.
- Potenciar los grupos de trabajo ya existentes dentro de la **ACAD** y establecer otros nuevos en temas de interés común.
- Incorporar a Enfermería en nuestro desarrollo científico.

Poner objetivos en el programa ha buscado consolidar objetivos institucionales de la **ACAD** a la vez que abrir vías nuevas para el trabajo en equipo, indispensable para estar alineados con el horizonte, tanto sanitario como social, que tenemos por delante. Saber entenderlo así supondrá nuestra pervivencia o desaparición. Personalmente este año, como el año pasado y otros anteriores, me he sentido muy orgulloso de la **ACAD** y de sus socios, de su energía y de su ilusión. Que estas palabras nos sirvan a todos para reflexionar mirando al futuro.

Luchemos por ello, que sin duda merece la pena.

Francisco Jorquera Plaza
Jefe de Servicio de Aparato Digestivo
Complejo Asistencial Universitario de León

Gastroenterología Castellana 2018; 34(3): 70-157

41ª REUNIÓN DE LA ASOCIACIÓN CASTELLANA DE APARATO DIGESTIVO

19 Y 20 DE OCTUBRE DE 2018. LEÓN.

COMPLICACIONES ENDOSCÓPICAS Y DEL DISPOSITIVO DE PEG-J DE LEVODOPA/ CARBIDOPA EN EL TRATAMIENTO DE LA ENFERMEDAD DE PARKINSON AVANZADA.

A.C. MONCADA, G. HONTORIA, B. BERNAD, R. PEREDA, J. SANZ, R. SAIZ, M.A. JIMÉNEZ, A. LÓPEZ MORANTE.

Hospital Universitario de Burgos.

Introducción

El tratamiento de la enfermedad de Parkinson (EP) avanzada mediante administración de levodopa directamente al duodeno a través de una sonda duodenal implantada a través de una gastrostomía endoscópica percutánea (PEG-J), ha demostrado ser eficaz. No obstante, las complicaciones relacionadas con la PEG-J o con disfunción del sistema de infusión son frecuentes.

Objetivos

Describir las complicaciones derivadas de la técnica endoscópica y secundarias al dispositivo en los pacientes portadores de PEG-J.

Métodos

Estudio retrospectivo observacional. Se incluyeron pacientes sometidos a colocación mediante endoscopia del dispositivo PEG-J de levodopa/carbidopa (Duodopa®) en el Hospital Universitario de Burgos desde febrero de 2008 hasta julio de 2018. La indicación del tratamiento/ colocación de la PEG-J, era establecida por el servicio de Neurología.

Resultados

Se colocaron 23 PEG-J. La indicación de todas ellas fue Parkinson avanzado. 14 pacientes (60,7%) eran mujeres, con edad media de 69,1 años. Se registraron 25 complicaciones en 13 pacientes (56,5%), 38,4% inmediatas, 30,8% tardías (>30 días tras el procedimiento) y 30,8% ambas, con una media de complicación por paciente de 1,9. Entre las complicaciones inmediatas, 5 (22,7%) presentaron dolor abdominal leve autolimitado, 2 (9,1%) precisaron recolocación de la sonda interna por migración de la misma, un (4,5%) paciente presentó dolor abdominal agudo por neumoperitoneo secundario a la técnica pero sin evidenciar perforación mediante técnica de imagen. En cuanto a las complicaciones tardías 8 pacientes (34,8%) las presentaron, relacionadas con el dispositivo: 2 obstrucciones de la sonda, 1 plegamiento de la sonda (*"kinking"*); complicaciones relacionadas con la PEG: 3 infecciones de estoma, 2 úlceras duodenales por decúbito de la sonda diagnosticadas incidentalmente, 2 granulomas del estomas, uno requirió exéresis por cirugía plástica, 1 migración espontánea de la PEG, 1 deterioro del sistema y 2 enterramientos del botón interno (*"BuriedBumpedSyndrome"*), resuelto mediante endoscopia con aguja de precorte, 1 bezoar. Los 23 pacientes fueron sometidos a un total de 71 exploraciones endoscópicas bajo sedación por anestesista de los cuales 48 fueron exploraciones adicionales al procedimiento inicial debido a complicaciones o por recambios programados. En seis pacientes (26%) se suspendió el tratamiento en 22,9 meses desde su instauración por efectos adversos o efecto nulo del medicamento. Seis pacientes fallecieron por causas externas a la sonda.

Conclusiones

En nuestra serie las complicaciones derivadas de la técnica endoscópica y secundarias al dispositivo en los pacientes portadores de PEG-J se presentaron en más de la mitad de los pacientes, similar a las tasas publicadas. Las complicaciones inmediatasfueron leves, con resolución espontánea en el 67%. Sin embargola mayoría de las complicaciones tardías requirieron exploraciones

Gastroenterología Castellana 2018; 34(3): 70-157

complementarias, generalmente endoscópicas, radiológicas y en un caso quirúrgica para su resolución.

ABLACIÓN POR RADIOFRECUENCIA EN ESÓFAGO DE BARRETT CON DISPLASIA. EXPERIENCIA EN NUESTRO CENTRO.

G. HONTORIA BAUTISTA, A. MONCADA URDANETA, M.A. JIMÉNEZ MORENO, B. BERNAD CABREDO, R. PEREDA GARCÍA, J. SANZ SÁNCHEZ, R. SAIZ CHUMILLAS, A. LÓPEZ MORANTE.

Hospital Universitario de Burgos.

Introducción

La ablación por radiofrecuencia (ARF) es un tratamiento endoscópico para la erradicación del esófago de Barrett (EB) y la displasia asociada. Los estudios sugieren que es una técnica efectiva en la eliminación de la mucosa metaplásica y la displasia asociada, previniendo así su progresión.

Objetivos

Describir el éxito técnico y las complicaciones asociadas a la técnica en nuestro centro.

Métodos

Estudio retrospectivo, observacional, en el que se incluyeron todas las ARF realizadas desde julio 2013 en el Hospital Universitario de Burgos hasta junio de 2018, empleando el catéter balón HALO^{360} en los casos de EB circunferencial y HALO^{90} en lengüetas de mucosa aisladas o islotes remanentes.

Resultados

En este período se han realizado en nuestro centro 29 ARF en pacientes con EB, 26 (89,7%) con displasia debajo grado (DBG), 3 con displasia de alto grado (DAG). 26 pacientes (89,7%) eran hombres, con edad media de 56,8 años. La longitud media (M de la clasificación de Praga) del EB fue de 6,34 (2-14) cm.

En 16 de los pacientes (55,2%) se realizó más de una sesión, con una media de sesión por paciente de 2,63 (2-4). La media del tiempo transcurrido entre sesiones fue de 251 días.

En la primera sesión se utilizó HALO^{360} en 26 pacientes (89,7%), empleando la sonda HALO^{90} en 11 pacientes (68,8 %) en las sesiones posteriores.

En 19 (65,5%) pacientes se erradicó el EB y la displasia. En 7 (36,8%) de estos 19 pacientes la erradicación se consiguió en la primera sesión. El resto de pacientes está pendiente de nuevas sesiones de ARF (2), 7 están pendientes de las biopsias de control y de 1 no disponemos seguimiento por tratarse de un paciente de otro centro.

Se registraron 7 complicaciones en 6 pacientes (20,7%): 3 de ellas inmediatas que requirieron ingreso hospitalario por dolor retroesternal asociado a pico febril autolimitado, 2 fueron hallazgos en la revisión endoscópica a los dos meses (úlceras esofágicas asintomáticas), una estenosis asintomática que no precisó dilatación y una complicación secundaria a estenosis parcial asociada a úlcera con impactación alimentaria que requirió extracción endoscópica.

La mediana se seguimiento fue de 28 meses desde la primera sesión de ARF, sin observar en ningún caso de los erradicados recidiva del EB.

Conclusiones

En nuestra corta serie de pacientes se ha conseguido la erradicación del EB tras ARF en dos tercios de los casos, tasa que se encuentra entre los porcentajes publicados. Es un procedimiento seguro con baja morbilidad, con pocas complicaciones, siendo la mayoría de ellas leve, pese a ello los pacientes siguen precisando controles endoscópicos para asegurar la ausencia de recidiva del EB.

CÁNCER GÁSTRICO EN UN HOSPITAL DE TERCER NIVEL: ESTUDIO RETROSPECTIVO A TRES AÑOS

B. BERNAD CABREDO, A. CAROLINA MONCADA URDANETA, G. HONTORIA BAUTISTA, R. SAIZ CHUMILLAS, M. J. CÁCERES PORRAS, M.A. JIMENEZ MORENO, R. PEREDA GARCÍA, J. SANZ SÁNCHEZ, B. SICILIA ALADRÉN, F. SÁEZ-ROYUELA.

Hospital Universitario de Burgos. Burgos.

Introducción

La incidencia de adenocarcinoma gástrico (ADCG) ha disminuido en los países occidentales en los últimos años. Es el quinto cáncer más incidente y la tercera causa de muerte más común en el mundo.

Objetivo

Describir características epidemiológicas de los pacientes diagnosticados de ADCG en el Hospital Universitario de Burgos.

Material y método

Estudio descriptivo, observacional y retrospectivo que incluye pacientes diagnosticados de ADCG por diagnóstico anatomopatológico entre junio 2015 y mayo 2018.

Resultados

Incluidos 164 pacientes: 2015: 51, 2016: 49, 2017: 64.59% fueron hombres. Rango de edad de 45-97 años y mediana de 80 años. Sin diferencias significativas en mortalidad por género (p=0,41). Indicaciones de gastroscopia: anemia (25%), hemorragia digestiva alta (23%), síndrome constitucional (11%). Localizaciones: antro (33%), cuerpo (26%) y antro-píloro (12%). 34% tenían diferenciación histológica moderada y 32% indiferenciada. 57 pacientes presentaban invasión linfática, perineural y/o vascular. Subtipos histológicos: intestinal (54%), difuso (16%) y mixto (3%). Células en anillo de sello en 28 pacientes, 10 (35,7%) fallecidos al finalizar este estudio. No se encontraron diferencias significativas en mortalidad según tipo histológico o presencia de células anillo de sello. Estadios al diagnóstico: IV (22%), IA (13%) y IIA (10%), desconocido (19%). De los 140 pacientes con determinación de albúmina, 46% tenían <3.300 mg/dl asociándose con mayor mortalidad (p=0,02). Hemoglobina </=10 g/dl en 40%, no se relacionó con mayor mortalidad. 71 pacientes (43%) han fallecido en el periodo que ha durado el estudio. La mediana desde el diagnóstico hasta el éxitus fue de 115 días.

Conclusiones

Los pacientes diagnosticados de adenocarcinoma gástrico en nuestro centro son añosos diagnosticándose casi la mitad en estadios avanzados. En contra de los datos publicados, detectamos un aumento progresivo en el número de casos al año. Una albúmina baja al diagnóstico condicionó una mayor mortalidad.

HEPATITIS VÍRICA EN PACIENTES CON ENFERMEDAD INFLAMATORIA INTESTINAL. ¿CÚAL ES SU PREVALENCIA? ESTUDIO MULTICÉNTRICO Y POBLACIONAL

G. HONTORIA BAUTISTA[1], J. BARRIO ANDRÉS[2], L. FERNÁNDEZ SALAZAR[3], A. FUENTES CORONEL[4], J. SANZ SÁNCHEZ[1], B. SICILIA ALADREN[1], E. BADIA ARANDA[1].

[1]Hospital Universitario de Burgos. [2]Hospital Universitario Rio Hortega . [3]Hospital Universitario Clínico de Valladolid. [4]Hospital Virgen de la Concha, Zamora.

Introducción

Existe información limitada sobre la prevalencia de la hepatitis B (VHB) y la hepatitis C (VHC) en pacientes con enfermedad inflamatoria intestinal (EII). Este conocimiento es relevante porque el virus puede reactivarse bajo terapia inmunosupresora.

Objetivos

Determinar la prevalencia del VHB y VHC en los pacientes con Enfermedad Inflamatoria Intestinal (EII) y analizar posibles características clínico-epidemiológicas asociadas a la infección.

Métodos

Estudio descriptivo, observacional, retrospectivo y poblacional que incluyo 1.277 pacientes con EII procedentes de cuatro centros hospitalarios de Castilla y León.

Resultados

Se incluyeron 1.277 pacientes con EII (702 colitis ulcerosa (CU), 548 enfermedad de Crohn (EC) y 27 colitis indeterminada (CI)). Se observó la presencia de infección actual y/o pasada del VHB en el 5,9% de los pacientes tanto en CU como EC (CU: AgHBs 0,3%, anti-HBc 5,4%; EC: AgHBs 0,2%, anti-HBc 6,4%). La vacunación efectiva estaba presente en 533 pacientes (41%). El 0,7% de los individuos de ambos grupos presentaban el antecedente de infección pasada por el VHC (CU: anti-HCV 0,7%; EC: anti-HCV 0,7%). No se detectó la presencia de hepatitis activa en ningún paciente. Tampoco se observó reactivación del VHB al utilizar tratamiento inmunosupresor (IS) en individuos antiHBc ni AgHBs positivos. Un individuo sufrió reactivación del VHC tras iniciar tratamiento IS, consiguiendo respuesta virológica sostenida tras tratamiento antiviral. En el análisis multivariante, la edad avanzada se relacionó significativamente con el VHB, con una edad media en pacientes antiHBc positivos de 43 (33-59) años en comparación con 38 (28-52) años en pacientes con antiHBc negativos (p=0,002). En la EC, ni la localización (L1, L2, L3) ni el comportamiento (B1, B2/B3) se asoció a la infección por el VHB (p=0,421, p=0,641 respectivamente). En CU se observó una relación inversa ent¬re la extensión de la enfermedad y la prevalencia del VHB, es decir, hubo un número significativamente superior de pacientes antiHBc positivos E1/E2 frente a E3 (p=0,004). Ni el tratamiento inmunosupresor (tiopurínicos y/o biológicos) ni la necesidad de cirugía se relacionó con la infección por VHB o VHC (p=0,753, p=0,507, p=0,092; p=0,748, p=0,669, p=1,000; respectivamente).

Gastroenterología Castellana 2018; 34(3): 70-157

Conclusiones

Podemos decir que la prevalencia del VHB en EII (5,4%) es similar a la descrita en la literatura y superior a la prevalencia en la población general (1%). Sin embargo la infección por el VHC (0,7%) es inferior respe¬cto a la comunidad (2,5%). El porcentaje de vacunación en el área de estudio es ligeramente inferior (41,7%) comparado con el porcentaje estimado (59%).

ESTUDIO COMPARATIVO DE LA INFECCIÓN POR CLOSTRIDIUM DIFFICILE EN UN HOSPITAL DE TERCER NIVEL SEGÚN EL ORIGEN DE LA INFECCIÓN Y LA GRAVEDAD DEL CUADRO.

J. SANZ SÁNCHEZ, B. BERNAD CABREDO, R. PEREDA GARCÍA, G. HONTORIA BAUTISTA, A.C. MONCADA URDANETA, M.A. JIMENEZ MORENO, R.M. SAIZ CHUMILLAS, M. J. ROMERO ARAUZO, F. SÁEZ-ROYUELA.

Hospital Universitario de Burgos.

Introducción

La infección por Clostridium difficile (CD) es la causa infecciosa más frecuente de diarrea a nivel nosocomial. Es responsable de más del 25% de los casos de diarrea asociada a antibióticos y conlleva una importante morbilidad y mortalidad.

Objetivos

Los objetivos de nuestro estudio fueron comparar las características clínico-epidemiológicas de los pacientes que adquirieron la infección por CD en medio hospitalario frente a los que la adquirieron en la comunidad así como en función de la gravedad del cuadro.

Métodos

Estudio retrospectivo, observacional y descriptivo de los casos diagnosticados de infección por CD en el Hospital Universitario de Burgos entre septiembre de 2013 y octubre de 2015.

Resultados

105 pacientes fueron diagnosticados de infección por CD en nuestro hospital. En 65 pacientes (62%) la adquisición de la infección fue nosocomial frente a 40 (38%) cuya adquisición fue comunitaria. Al comparar ambos grupos encontramos que ni la edad, el sexo, el uso previo de antibióticos, ni de IBP tuvieron significación estadística (p>0,05). La estancia hospitalaria fue mayor en pacientes con infección de origen nosocomial: 12 días vs. 7 días (p=0,001). No encontramos diferencias al relacionar el origen de la infección con tratamiento quimioterápico o corticoideo reciente (p>0,05). Ambos grupos fueron comparables en cuanto a la tasa de shock séptico (14% vs. 13%; p=0,882) y mortalidad en los siguientes 30 días al diagnóstico (18% vs 15%; p= 0,648) así como el número de recurrencias (5% vs 13%; p= 0,254) y en el porcentaje de colonoscopias (9% vs. 13%; p=0,745). Registramos 65 pacientes graves (≥1: albúmina < 3, Cr >1,5 o leucocitos >15.000) con una media de edad de 77 años; 36 (55%) fueron mujeres. Encontramos que había más pacientes graves entre los que habían consumido quinolonas en las 8 semanas previas a la infección (11 vs. 1; p=0,023) y los que tomaban IBP de forma habitual (47 vs. 21; p= 0,042). A estos pacientes se les realizaron más colonoscopias que a los no graves (10 vs. 1; p= 0,048), presentaron con más frecuencia shock séptico (13 vs. 1; p= 0,012) y más mortalidad en los siguientes 30 días al diagnóstico de la infección (16 vs. 2; p= 0,010).

Conclusiones

En nuestra serie, los pacientes que adquieren la infección por CD en el hospital tienen una estancia hospitalaria más larga, no habiendo encontrado otras diferencias en el estudio comparativo. Los pacientes graves habían consumido IBP o quinolonas previo al diagnóstico de forma significativa. Estos pacientes precisaron más colonoscopias y siguieron una evolución más tórpida durante el ingreso.

INFECCIÓN POR *CLOSTRIDIUM DIFFICILE* EN UN HOSPITAL DE TERCER NIVEL: CARACTERISTÍCAS EPIDEMIOLÓGICAS Y CLÍNICAS

B. BERNAD CABREDO, J. SANZ SÁNCHEZ, R. PEREDA GARCÍA, A.C. MONCADA URDANETA, G. HONTORIA BAUTISTA, R.M. SAIZ CHUMILLAS, M.A. JIMÉNEZ MORENO, M.J. ROMERO ARAUZO, F. SÁEZ-ROYUELA.

Hospital Universitario de Burgos.

Introducción

La infección por Clostridium Difficile (CD) es la causa más frecuente de diarrea adquirida en el hospital. Se ha descrito sobre todo en pacientes hospitalizados de edad avanzada y en relación con el uso de antibióticos.

Objetivos

Los objetivos de nuestro estudio fueron analizar las características de los pacientes diagnosticados de infección por CD.

Métodos

Estudio descriptivo y retrospectivo que incluyó a los pacientes diagnosticados de infección por CD entre septiembre de 2013 y octubre de 2015 en el Hospital Universitario de Burgos.

Resultados

Se incluyó a 105 pacientes con una media de edad de 64 años. 62 eran mujeres (59%). La adquisición fue nosocomial en 65 pacientes (62%) y comunitaria en 40 (38%). 47 pacientes habían tenido un ingreso previo en las últimas 12 semanas y 93 precisaron ingreso hospitalario, (estancia media = 15,6 días). El servicio con mayor número de casos diagnosticados fue Medicina Interna (45%), seguido de Hematología (10,5%), Oncología (10,5%) y Aparato Digestivo (8,6%). 84 pacientes (80%) estaban o habían recibido antibioterapia en las 8 semanas previas. 68 pacientes (64,8%) consumían IBP de forma habitual, 19 (18,3%) corticoides, 25 (23,8%) estaban en tratamiento con quimioterapia y 22 pacientes (21.3%) tenían antecedente de cirugía abdominal. De los 105 pacientes, 10 (9,5%) precisaron ingreso en UCI, 1 de ellos atribuible a la infección. 68 pacientes presentaron fiebre, 13 desarrollaron sepsis y 14 shock séptico. 101 (96,2%) recibió tratamiento antibiótico: 74 con metronidazol, 14 con vancomicina y metronidazol y 8 con vancomicina; un paciente recibió fidaxomicina por mala evolución clínica. A 12 pacientes (11%), se les realizó TAC abdominal, presentado megacolon radiológico 3 pacientes. Sólo en 11 (14,48%) se realizó colonoscopia, con colitis pseudomembranosa en 2 de ellos. 65 pacientes (61,9%) tenían al menos un criterio analítico de gravedad de la colitis (albúmina <3, creatinina >1,5 o leucocitos >15). En 8 (7,62%) se produjo recurrencia y 18 (17,14%) fallecieron como consecuencia de la infección (6=comunidad, 12=hospitalarios).

Conclusión

En nuestra serie, un alto porcentaje de diagnósticos de infección por CD se realizó en el servicio de Medicina Interna. Más de la mitad de los pacientes infectados estaban en tratamiento con IBP antes de la adquisición de la misma y la mayor parte había recibido antibioterapia previa. Un alto porcentaje de pacientes ingresados presentaba al menos un criterio de gravedad; siendo similar la tasa de mortalidad con respecto a otros estudios.

INCIDENCIA E HISTORIA NATURAL DE LA ENFERMEDAD INFLAMATORIA INTESTINAL EN BURGOS: ESTUDIO PROSPECTIVO Y POBLACIONAL.

R.M. SÁIZ CHUMILLAS, J. SANZ SÁNCHEZ, R. PEREDA GARCÍA, L. ALBA HERNÁNDEZ, G. HONTORIA BAUTISTA, B. SICILIA ALADRÉN.

Hospital Universitario de Burgos.

Introducción

La incidencia de enfermedad inflamatoria intestinal (EII) está aumentando progresivamente a nivel mundial. Asimismo, en España, la incidencia también se ha incrementado en los últimos años.

Objetivos

Calcular la tasa de incidencia anual y conocer las características epidemiológicas, fenotipo y el tratamiento recibido de los pacientes con EII en nuestro medio.

Métodos

Se trata de un estudio descriptivo, prospectivo y poblacional, en el que se incluyeron pacientes adultos (mayores de 15 años) diagnosticados de enfermedad de Crohn (EC) o colitis ulcerosa (CU) en Burgos, con una población total de 175.623 habitantes en el año 2017 (según registro del INE). Se registró la incidencia entre enero 2017 y enero 2018, con un seguimiento medio de 9 meses (rango 3-17 meses). Se ha calculado la incidencia de EII, EC y CU, y se han registrado parámetros epidemiológicos (sexo, edad, hábito tabáquico en el momento del diagnóstico, agregación familiar, apendicectomía), fenotipo según clasificación de Montreal (extensión, tipos clínicos), manifestaciones extra-intestinales, tratamientos recibidos (inmunosupresor, biológico y/o quirúrgico).

Resultados

Se incluyeron 66 pacientes con EII (56% varones; edad media al diagnóstico de 50,3±16,3). De ellos, 44 (33%) con CU y 22 (67%) con EC; ningún paciente fue diagnosticado de colitis indeterminada (CI). La asociación familiar total fue del 8% y solamente 4 pacientes (6%) se sometieron a apendicectomía previa. Entre los fumadores activos (13 pacientes), más del 75% presentaban EC; mientras que entre los exfumadores (32 pacientes), la mayor parte estaban diagnosticados de CU. La extensión de la CU fue de proctitis en un 34%; proctosigmoiditis/colitis izquierda en un 36%; y, colitis extensa/pancolitis en un 30%. En la EC, el 59% presentaba afección en íleon terminal, el 18% colónica y el 23% ileocolónica. Dos pacientes (9%) presentaron afectación del tracto digestivo superior y 6 sujetos (27%) enfermedad perianal (EPA) concomitante al diagnóstico. El fenotipo de la EC fue mayormente inflamatorio (68%), y sólo seis pacientes presentaron forma estenosante (27%) y uno estenosante/fistulizante (5%). En el momento del diagnóstico, siete pacientes

Gastroenterología Castellana 2018; 34(3): 70-157

(11%) tenían manifestaciones extra-intestinales, más frecuentes en EC. Respecto al tratamiento: 46 pacientes (70%) recibieron salicilatos (orales y/o tópicos), todos los pacientes de CU y 2 de EC; 31 (47%) recibieron corticoides (tópicos, orales o endovenosos), 86% de EC y 27% de CU, 27 (41%) inmunomoduladores, mayor procentaje en EC, 5 (8%) agentes anti-TNF, 14% de EC y 5% de CU; y, por último, un paciente con CU recibió vedolizumab. Dos pacientes con EC precisaron cirugía durante el seguimiento (absceso y patrón estenosante), ninguno con CU. La tasa de incidencia de EII en Burgos en 2017 fue de 37.58 casos/100.000 habitantes/año (25,05 para CU y 12,53 para EC), con una proporción CU/EC de 2:1.

Conclusión

La incidencia en nuestro medio es mayor en comparación con antiguas cohortes españolas y sigue existiendo una predominancia de la CU frente a la EC (2:1). El fenotipo, la necesidad de tratamiento farmacológico y quirúrgico de nuestros pacientes son similares a lo descrito previamente en la literatura.

EVOLUCIÓN DE LOS PACIENTES CON INFECCIÓN CRÓNICA DE LA HEPATITIS B CON AGHBE NEGATIVO

J. SANZ SÁNCHEZ, R. Mª SAIZ CHUMILLAS, R. PEREDA GARCÍA, E. BADIA ARANDA, C. FERNÁNDEZ MARCOS, J. GÓMEZ CAMARERO, A. PUEBLA MAESTU, F. SÁEZ-ROYUELA.

Hospital Universitario de Burgos.

Introducción

Los pacientes con infección crónica de la hepatitis B con AgHBe negativo (ICBAEN), se definen como antiHBe positivo, ALT normal y DNA-VHB bajo, generalmente <2.000 UI/mL (algunos pacientes pueden presentar <20.000 UI/mL). Durante el seguimiento un pequeño porcentaje experimenta seroconversión AgHBs espontánea pudiendo ser dados de alta de nuestras consultas.

Objetivos

Los objetivos de nuestro estudio fueron estudiar las características basales de los pacientes con ICBAEN de nuestras consultas y analizar si existe algún factor asociado durante el seguimiento que se relacione con una mayor tasa de seroconversión y/o de inicio de tratamiento.

Métodos

Estudio descriptivo, observacional y retrospectivo que incluye a los pacientes ICBAEN de los que se dispone de elastografía de transición (ET; Fibroscan, Echosens, París, Francia) a partir del año 2013 hasta 2018.

Se define a un paciente ICBAEN si presenta AgHBe negativo, antiHBe positivo, transaminasas normales, DNA-VHB <20.000 UI/mL y fibrosis no significativa (<8,3 KPa).

Resultados

Se incluyeron 151 pacientes (60% varones, edad media 53 años). Características basales (medias): DNA-VHB 179,5 UI/mL (26;844), plaquetas 205.500 (78.000; 252.500), AST 22 (17; 27), ALT 22 (17; 31), albúmina 4,3 g/dL (3,8; 4,5). Al final del seguimiento (medias): DNA-VHB 225,5 UI/mL (20; 914), plaquetas 212.000 (74.500; 251.250), AST 21 (18; 25), ALT 22 (17; 31), albúmina 4,2 g/dL (3,8-4,5). Existió seroconversión en nueve pacientes (6%). Tres pacientes requirieron tratamiento durante el seguimiento (2%). Las variables que se relacionaron con la seroconversión fueron la ALT basal, AST final, la cifra de plaquetas y DNA-VHB inicial/final, que resultaron más bajos en pacientes que seroconvirtieron ($p<0,05$). En cuanto al inicio del tratamiento, valores mayores de ALT y AST finales y el DNA-VHB inicial/final, fueron las únicas variables que se asociaron con el inicio del tratamiento antiviral ($p<0,05$).

Conclusión

Los pacientes ICBAEN se mantienen generalmente estables durante el seguimiento. Presentan tasas de seroconversión AgHBs bajas y aún más bajas de necesidad de tratamiento.

Los resultados obtenidos indican que valores menores de ALT, AST y plaquetas basales se relacionan con mayor tasa de seroconversión, aunque es relevante apuntar que en todos los pacientes se mantienen dentro de la normalidad.

Las cifras bajas de DNA-VHB iniciales se relacionan con la seroconversión por lo que pueden suponer un factor pronóstico.

Los valores de ALT y AST finales y el DNA-VHB inicial se relacionó con la necesidad de tratamiento, aunque el número de pacientes es bajo.

HEPATITIS AGUDA POR CIMICIFUGA A PROPÓSITO DE UN CASO.

R. PEREDA GARCÍA.

Hospital Universitario de Burgos.

Introducción

La cimicífuga o cohosh negro (*Cimicifuga racemosa*) es una planta medicinal originaria de norteamérica. Su raíz suele utilizarse para disminuir los sofocos y la irritabilidad propios de la menopausia su efecto estrogénico. La latencia al inicio de la lesión hepática varió de una a 48 semanas, pero era generalmente dentro de dos a doce semanas. La presentación clínica era típicamente con ictericia y un marcado patrón de hepatocelular de lesión con la histología de la biopsia del hígado que se asemeja a la hepatitis viral aguda. Se han descrito algunos casos de un síndrome clínico de similares a hepatitis autoinmune con altos niveles de autoanticuerpos, hepatitis crónica en la biopsia del hígado y una respuesta clínica a la prednisona.

Caso clínico

Mujer de 54 años sin consumo de riesgo de alcohol (10 gr/día) ni otros antecedentes que ingresa procedente de Urgencias remitida por su médico de atención primaria por alteración del perfil hepático. La paciente refiere malestar general, astenia y mialgias generalizadas de una semana de evolución. Como único antecedente epidemiológico destaca la toma de comprimidos con extracto de raíz de cimicifuga racemosa desde hace más de un año para aliviar los síntomas de la menopausia. La hematimetría es normal. En la bioquímica se observa elevación de las transaminasas en rango de hepatitis de perfil hepatocelular (GOT 710, GPT 1.756, GGT 335, ¿FA 450?) con bilirrubina y coagulación normal. La exploración física es anodina y la paciente no presenta signos de encefalopatía hepática. La ecografía abdominal no muestra hallazgos significativos.

Se descartan infecciones virales (VHA, VHB, VHC, VHE, CMV y VEB) y se solicitan marcadores metabólicos (ceruplasmina, IST, alfa1-antitripsina) encontrándose en el rango de la normalidad. Los ANA y AMA resultan positivos. Se realiza una biopsia hepática guiada por ecografía que muestra esteatosis macrovacuolar leve (10-15% de los hepatocitos) y hemosiderosis leve-moderada de patrón mixto (intrahepatocitario y en células de Kupfferr) con ligera inflamación portal y lobulillar de características inespecíficas con expansión fibrosa portal (F1).

HIPERTENSIÓN PORTAL NO CIRRÓTICA EN PACIENTE CON VARICES GÁSTRICAS AISLADAS (IGV) Y AUSENCIA DE VENA ESPLÉNICA. A PROPÓSITO DE UN CASO.

R. PEREDA GARCÍA, R. Mª. SAIZ CHUMILLAS, J. SANZ SÁNCHEZ, G. HONTORIA BAUTISTA, B. BERNAD CABREDO, M.A. JIMÉNEZ MORENO, A. PUEBLA MAESTU, J. GÓMEZ CAMARERO, C. FERNÁNDEZ MARCOS, E. BADIA ARANDA.

Hospital Universitario de Burgos.

Introducción

Aunque la cirrosis hepática representa la causa más frecuente de HTP, esta puede estar presente en ausencia cirrosis lo que se conoce como HTP no cirrótica. La HTP izquierda es un síndrome clínico caracterizado por sangrado por IGV, con vena porta permeable, esplenomegalia y función hepática normal y es causado en la mayor parte de los casos por una trombosis de la vena esplénica en el contexto de patología pancreática (pancreatitis, tumores, pseudoquistes, etc.) o masas retroperitoneales.

Caso clínico

Varón de 73 años con antecedentes de HTA, DM, IRC, herniorrafia inguinal bilateral hernioplastia umbilical, tromboflebitis superficial y una hemicolectomia derecha muy dificultosa en 2010 por un adenocarcinoma de colon ascendente con TVP y TEP en transcurso del postoperatorio. Ingresa por hemorragia digestiva alta con anemización severa precisando trasfusión de 10 concentrados de hematíes. En la gastroscopia se objetivan varices gástricas aisladas tipo 1 grandes con signos de alarma que se esclerosan con cianocrilato en varias sesiones. En la analítica destaca pancitopenia con pruebas de función hepática dentro de la normalidad, no existiendo datos de hepatopatía ni en las pruebas de imagen (TC con contraste, Eco Doppler) ni en la biopsia hepática transyugular (F0-F1). El estudio hemodinámico muestra un gradiente de presión venosa hepático de 8 mmHg. El TC muestra abundante circulación colateral de localización perigástrica y periesplénica con esplenomegalia severa y vena porta permeable, no siendo visible la vena esplénica en ninguna de las pruebas realizadas durante el ingreso ni en los estudios previos. Tampoco se objetiva trombosis, lesiones pancreáticas, masas retroperitoneales ni otras lesiones que pudieran justificar su desarrollo. El estudio de trombofilia fue negativo y biopsia de médula ósea normal. En nuestro paciente la *"ausencia de vena esplénica"* podría explicarse por una trombosis de la misma, teniendo en cuenta los antecedentes trombóticos y oncológicos del paciente, aunque esta no haya podido

Gastroenterología Castellana 2018; 34(3): 70-157

ser demostrada, por iatrogenia en el contexto de las cirugías previas y menos probablemente por agenesia de la misma. Finalmente se procede a la realización de una esplenectomía laparoscópica. En el momento actual el paciente se encuentra asintomático, no ha vuelto a exteriorizar sangrados y se encuentra pendiente de la realización de una gastroscopia de control.

Discusión

La presencia de IGV debe hacer sospechar una trombosis de la vena esplénica como primera posibilidad, resultando del hiperaflujo hacia la vena gástrica izquierda por las venas gástricas posteriores y cortas o el sistema epiploico, que en circunstancias normales drenan la sangre de fundus gástrico a la vena esplénica, siendo el tratamiento de elección de la hemorragia por IGV la esplenectomía.

HALLAZGOS ENDOSCÓPICOS DETECTADOS EN SEGUNDA RONDA DE PROGRAMA DE CRIBADO DE CÁNCER COLORRECTAL EN UNA POBLACIÓN DE 65-69 AÑOS.

R.QUIÑONES CASTRO[1], C. VILLAR LUCAS[1], R. PÉREZ FERNÁNDEZ[1], R. DÍEZ RODRÍGUEZ[2], D. JOAO MATÍAS[1]; D. LÓPEZ CUESTA[1], E. FERNANDEZ[3], S. VIVAS ALEGRE[1], F. JORQUERA PLAZA[1].

[1]Servicio Aparato Digestivo. Complejo Asistencial Universitario de León, León. [2]Servicio Aparato Digestivo. Hospital el Bierzo, Ponferrada. [3]Servicio Análisis Clínico·Complejo Asistencial Universitario de León, León.

Introducción

La incidencia de cáncer colorrectal (CCR) se incrementa notablemente a partir de los 50 años de edad. Su pronóstico depende de un diagnóstico precoz, ya que frecuentemente cursa de manera asintomática. El test de sangre oculta en heces inmunológico (TSOHi), se utiliza como test de screening bianual. Nuestro objetivo fue analizar los hallazgos en la positividad de TSOHi y en la colonoscopia de los pacientes que obtuvieron un valor negativo en su primer análisis, y que posteriormente en segunda ronda obtuvo un valor positivo.

Material y Métodos

Se incluyeron aquellos pacientes que participaron en la segunda ronda de cribado basado en invitación mediante carta para participar realizando un test de sangre oculta en heces inmunológico (TSOHi) en 2016, y que previamente tenían un valor de TSOHi negativo en 2014 Como grupo control para los hallazgos endoscópicos se utilizó la base de datos de endoscopias filtrando aquellos pacientes entre 65 y 69 años que acudieron a realizarse su primera colonoscopia en el año 2014 como primera ronda de cribado. Se analizaron los hallazgos de la colonoscopia y anatomía patológica.

Resultados

Se realizó TSOHi de segunda ronda a 6.793 pacientes. La tasa de positividad fue del 5,2% vs 9,48% ($p<0,05$) en pacientes de primera ronda. De los 6793 pacientes, el 4,4% presentaba un valor de TSOHi en la primera ronda entre 50-99 ng/ml, de los cuales el 13,1% presentó un resultado positivo en la segunda ronda ($p<0,05$). Se seleccionaron 92 pacientes sometidos a colonoscopia en el período analizado y se comparó con 846 exploraciones en un grupo de su misma edad de cribado en años anteriores (65-69 años). El total de adenomas fue del 60,9% en el grupo de segunda ronda frente al 65,5% en el grupo control ($p=0,378$). Dentro de estos, la tasa de adenomas de alto riesgo fue de 44% en el grupo control y de 32,6% en el de segunda ronda ($p=0,036$). En relación a la detección de CCR fue de 9,9% y 5,4% en el grupo control vs segunda ronda ($p=0,108$).

Conclusiones

La tasa de positividad de TSOHi en segunda ronda es inferior a la inicial. Valores iniciales por debajo del umbral de cribado pero superiores a 50 ng/ml, se asocian con una mayor tasa de positividad en segunda ronda. La tasa de adenomas de alto riesgo y CCR disminuye en la segunda ronda de cribado.

EVALUACIÓN DE LA PRESENCIA DE ESTEATOSIS HEPÁTICA MEDIDA POR CAP-FIBROSCAN EN PACIENTES CON PSORIASIS

R. QUIÑONES CASTRO[1], C. VILLAR LUCAS[1], N. EIRIS SALVADO[2], R. VISO VIDAL[1], R. PÉREZ FERNÁNDEZ[1], V.I. CANO LÓPEZ[1], R. NÚÑEZ[1], L. ALCOBA, L. VAQUERO AYALA[1],B. ÁLVAREZ CUENLLAS[1], P. LINARES TORRES[1],F. JORQUERA PLAZA[1].

[1]Complejo Asistencial Universitario de León. Servicio de Digestivo
[2]Servicio de Dermatología.

Introducción

Diferentes estudios han comunicado una elevada prevalencia de enfermedad hepática grasa no alcohólica (EHGNA) en pacientes con psoriasis, utilizando para ello evaluaciones analíticas, histológicas o ecográficas. Hasta la fecha, no existen estudios que analicen la utilidad del CAP-fibroscan y la valoración de la composición corporal mediante bioimpedancia en este grupo de pacientes.

Objetivo

Conocer la prevalencia de esteatosis hepática en pacientes con psoriasis mediante la realización de CAP-fibroscan y analizar la relación con otros métodos serológicos, variables antropométricas, analíticas y de composición corporal.

Métodos

Estudio transversal, descriptivo en el que recogemos de manera prospectiva y consecutiva todos los pacientes con psoriasis atendidos en la consulta de Dermatología de nuestro centro. Se realizaron determinaciones analíticas, fibroscan-CAP y bioimpedancia.

Resultados

Recogimos un total de 41 pacientes, edad media 49 años, el 53,7% varones. El valor medio del IMC fue de 27,4. El 22%, 9,8% y 22% de los pacientes tenían hipertensión arterial, diabetes mellitus y dislipemia respectivamente. Había datos de sobrepeso u obesidad en el 61% de los pacientes. El 68,3% tenían un consumo no excesivo de alcohol. La prevalencia de esteatosis (CAP >248 dB/m) fue del 53,7%, un 25% de ellos con esteatosis severa. El 63,46% tenían un FLI >30. La rigidez hepática media fue de 6 kPa, el 26% de los pacientes tenían F2. El 88% habían recibido tratamiento con metotrexate y 91,7% con biológicos. La media de colesterol 190,22 y HDL fue 55,18. Los índices de masa grasa (IMG) y magra fueron de 8,93 y 17,96 kg/m^2 respectivamente y el ángulo de fase de 6,3 rad. El porcentaje medio de grasa fue del 32%. Se estableció asociación estadísticamente significativa entre valores de CAP, FLI >60, sobrepeso u obesidad, un IMG superior a 8,93 kg/m^2 y el riesgo aterogénico (p=0,00).

Conclusiones

La prevalencia de esteatosis moderada-severa mediante CAP en pacientes con psoriasis es del 54% y ello se asocia con la presencia de obesidad, síndrome metabólico, porcentaje elevado de masa grasa, un índice FLI >60, y el riesgo aterogénico. Hasta un 25% de los pacientes tienen datos de fibrosis avanzada. Este subgrupo de pacientes tendrían que ser evaluados en las unidades de Hepatología para descartar enfermedad hepática significativa.

INFILTRACIÓN ILEAL POR CARCINOMA EPITELIAL SEROSO DE OVARIO

D. VISO VIDAL, R. VILLANUEVA PAVÓN, P. SUÁREZ ÁLVAREZ, R. PÉREZ FERNÁNDEZ, C. VILLAR LUCAS, R. QUIÑONES CASTRO, V. I. CANO LÓPEZ, F. JORQUERA PLAZA.

Servicio de Aparato Digestivo.Complejo Asistencial Universitario de León, León.

Introducción

La vía de diseminación más frecuente del cáncer de ovario es la implantación directa por siembra peritoneal, siendo la extensión peritoneal difusa una forma típica de presentación de los tumores epiteliales infiltrantes, siendo el subtipo seroso el más frecuente.

Caso Clínico

Mujer de 71 años diagnosticada hace dos años de carcinoma seroso ovárico bilateral con implantes tumorales en útero y epiplón (estadio avanzado IIIB) a la que se le realiza cirugía citorreductora completa con histerectomía, doble anexectomía y omentectomía con posterior quimioterapia adyuvante.

Es remitida por oncología para colonoscopia porque en TAC de seguimiento presenta engrosamiento ileal. La paciente se encuentra en remisión clínica.

Se realiza ileocolonoscopia con ileon yuxtavalvular normal pero a unos 15 cm presenta una gran úlcera y estenosis **(Figura 1).** Se toman biopsias con anatomía patológica compatible con infiltración de carcinoma seroso ovárico.

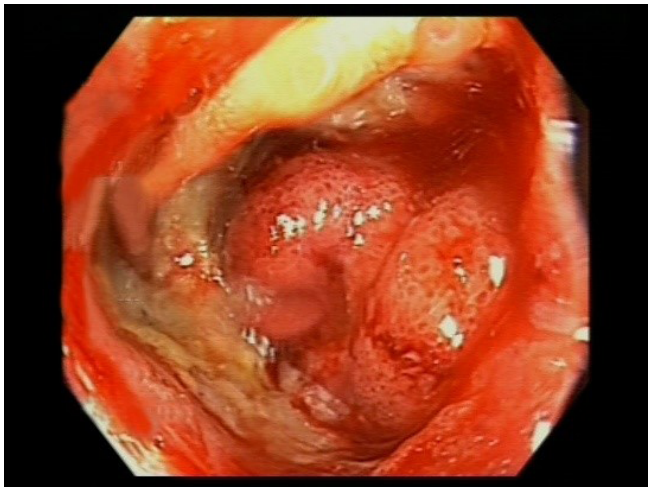

Figura 1. Íleon yuxtavalvular con mucosa normal. A unos 15 cm se visualiza una gran úlcera circunferencial cubierta de fibrina, con mucosa friable al roce y estenosis ileal que impide el paso del endoscopio.

Dados los hallazgos la paciente empieza nuevos ciclos de quimioterapia con carboplatino.

Discursión

En estadios avanzados de neoplasia de ovario se realiza una cirugía citorreductora que consiste en resecar la

Gastroenterología Castellana 2018; 34(3): 70-157

mayor masa tumoral posible considerándose completa si no hay evidencia macroscópica de tumor residual.

A pesar de un adecuado tratamiento, las recaídas son frecuentes incluso tras años libres de progresión.

Debido a diseminación peritoneal el cáncer ovárico puede metastizar en cualquier sitio, aunque la afectación ileal es infrecuente.

El tratamiento quimioterápico estándar es una combinación de paclitaxel y carboplatino, con buena respuesta a esquemas de platino en caso de recaída tras más de un año de remisión clínica.

LESIONES SERRADAS EN PACIENTES CON ENFERMEDAD INFLAMATORIA INTESTINAL

D. VISO VIDAL, M. SIERRA AUSÍN, P. SUÁREZ ÁLVAREZ, R. PÉREZ FERNÁNDEZ, C. VILLAR LUCAS, R. QUIÑONES CASTRO, V.I. CANO LÓPEZ, F. JORQUERA PLAZA, J.L. OLCOZ GOÑI.

Servicio de Aparato Digestivo. Complejo Asistencial Universitario de León, León.

Introducción

Existe riesgo de desarrollar displasia y cáncer colorrectal (CCR) en pacientes con Enfermedad Inflamatoria Intestinal (EII). Los principales factores de riesgo incluyen largo tiempo de evolución, extensión, edad y presencia de colangitis esclerosante primaria (CEP).

Últimamente se ha relacionado la *"vía oncogénica serrada"* con CCR en pacientes con EII.

En la mayoría de los estudios las lesiones serradas son menos frecuentes en pacientes con EII que en la población general, pero no está claro si realmente son menos frecuentes o están infradiagnosticadas.

Las lesiones serradas clásicas incluyen pólipos hiperplásicos, adenomas serrados tradicionales (AST) y adenomas serrados sésiles (ASS).

Recientemente se ha descrito una nueva entidad histológica serrada en pacientes con EII conocida como *"cambio epitelial serrado"* (CES) que es una entidad distinta de las lesiones serradas clásicas de pacientes sin EII. En los últimos estudios parece que hay una fuerte asociación entre la presencia de CES y displasia.

Caso Clínico

Varón de 62 años con colitis ulcerosa izquierda de 15 años de evolución (E2 según clasificación de Montreal) corticodependiente en tratamiento de mantenimiento con mesalazina oral 2 gr, azatioprina (AZA) a dosis de 2,5 mg/kg (200 mg) e Infliximab intensificado a 10 mg/kg (800 mg) cada ocho semanas por pérdida de respuesta secundaria hace siete años, con niveles de fármaco entorno a 4,6-6 ug/ml y anticuerpos anti-Infliximab (ATIS) negativos.

Desde hace cuatro años se encuentra en remisión clínica, analítica y curación mucosa con pseudopólipos y está incluído en programa de cribado de displasia-CCR con cromoendoscopias periódicas. En las últimas cromoendoscopias se ven hallazgos compatibles con CES:

En diciembre de 2017, se evidencia en sigma una lesión plana (0-IIb) de bordes mal definidos, patrón de criptas Kudo II, con biopsias compatibles con lesión serrada sin displasia. Sobre primera válvula rectal se ve lesión plana (0-IIb) de bordes definidos con patrón de criptas Kudo II de 20 mm con biopsias compatibles con lesión serrada sin displasia **(Figura 1)**.

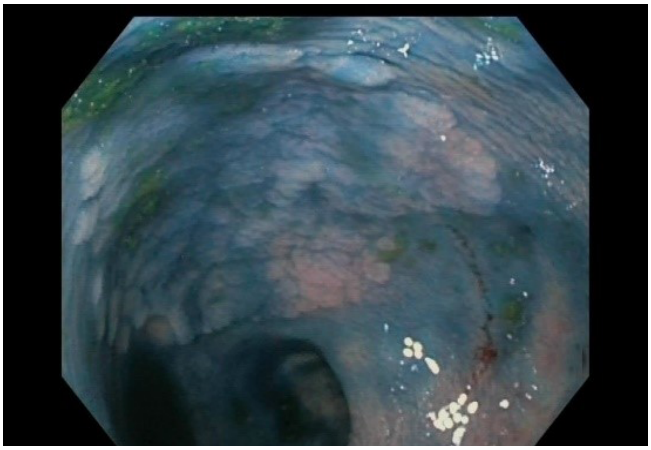

Figura 1. Lesión plana (0-IIb) en recto con patrón de criptas Kudo II, de bordes definidos, no ulcerada en la que la AP es compatible con lesión serrada con displasia de bajo grado (DBG).

En marzo de 2018 se repite la cromoendoscopia para intento de resección de la lesión previa. Se visualiza lesión plana elevada (0-IIa) de 8 mm en colon descendente con patrón de criptas Kudo II que se reseca con anatomía patológica (AP) compatible con lesión serrada sin displasia. Se identifica en sigma una lesión extensa plana (0-IIb), incluyendo varias haustras, no ulcerada, con bordes no definidos en una de sus partes, con patrón de criptas Kudo II con biopsias compatibles con lesión serrada sin displasia. En recto, se ve la lesión descrita en la endoscopia previa sobre la que se realiza resección endoscópica mucosa (REM) en fragmentos con asa de polipectomía de 10 mm, previa inyección submucosa de glicerol con AP compatible con lesión serrada con displasia de bajo grado (DBG).

Debido al alto riesgo de transformación maligna de estas lesiones serradas, y la no posibilidad de resección de la lesión localizada en sigma, al no tener bordes que la delimiten, se valora en comité conjunto entre los servicios de Cirugía General y Aparato Digestivo la realización de colectomía profiláctica.

Discusión

En la vía serrada existe una activación de la señal en la vía de las proteína-quinasas activadas por mitógenos (MAPK) y se caracteriza por mutación en BRAF o KRAS seguido de intestabilidad de microsatélites produciendo una proliferación celular descontrolada e invasión celular, frecuentemente en el lado derecho del colon, considerándose el principal mecanismo de activación de la vía oncogénica serrada.

Aunque la histología de las lesiones serradas no muestre displasia, se trata de lesiones preneoplásicas con una transformación muy rápida a CCR.

Recientemente, se ha descrito CES en pacientes con EII como una nueva entidad histológica serrada que presenta las mismas alteraciones moleculares encontradas en la vía serrada de carcinogénesis. Los AST y ASS son lesiones planas pero visibles. Sin embargo, CES es un diagnóstico histológico encontrado a menudo sobre mucosa plana o nodular indistinguible en la imagen endoscópica con luz blanca, siendo necesaria la cromoendoscopia para su mejor caracterización.

En los últimos estudios se ve una fuerte asociación entre CES y displasia. Aquellos pacientes con EII que presentan CES tienen mayor riesgo de que aparezca y de forma más precoz displasia de alto grado (DAG) y CCR en el seguimiento que aquellos pacientes que no presentan CES.

Como conclusiones decir que CES es una entidad poco reconocida e informada por patólogos probablemente debido a su significado desconocido hasta hace pocos años.

Se requieren más estudios para evaluar el grado en que CES está involucrada en el desarrollo de displasia en pacientes con EII y se deben estudiar los marcadores genéticos y moleculares de las lesiones serradas para identificar mejor a aquellos pacientes con mayor riesgo para una mejor estratificación en las recomendaciones de seguimiento.

En aquellos pacientes que presentan varias lesiones serradas en las cromoendoscopias de cribado, sobre todo si son extensas y mal definidas debería plantearse la realización de colectomía profiláctica debido al alto riesgo de transformación maligna.

LINITIS PLÁSTICA DE COLON SECUNDARIA A METÁSTASIS DE CARCINOMA LOBULILLAR INFILTRANTE DE MAMA

D. VISO VIDAL, R. VILLANUEVA PAVÓN, R. PÉREZ FERNÁNDEZ, M. J. FERNÁNDEZ GUNDÍN, C. VILLAR LUCAS, R. QUIÑONES CASTRO, V.I. CANO LÓPEZ, F. JORQUERA PLAZA, J.L. OLCOZ GOÑI.

Servicio de Aparato Digestivo. Complejo Asistencial Universitario de León, León.

Introducción

Las metástasis colónicas secundarias a neoplasia de mama son infrecuentes y generalmente tardías (siete años tras diagnóstico de neoplasia de mama), siendo el carcinoma lobulillar infiltrante el que suele metastizar con mayor frecuencia por su diseminación peritoneal, al contrario que el carcinoma ductal con diseminación ganglionar.

Caso Clínico

Mujer de 67 años intervenida de carcinoma lobulillar de mama izquierda hace 10 años (T1N1M0) con cirugía conservadora y quimioterapia y radioterapia adyuvante, es remitida por médico de atención primaria por síndrome general y antecedentes familiares de cáncer de colon para realización de colonoscopia.

En la colonoscopia vemos un colon con linitis plástica y disminución del calibre a partir del ángulo esplénico **(Figura 1)**. Se toman biopsias salpicadas con anatomía patológica compatible con metástasis de carcinoma lobulillar infiltrante de mama, por lo que remite a oncología iniciándose tratamiento con tamoxifeno.

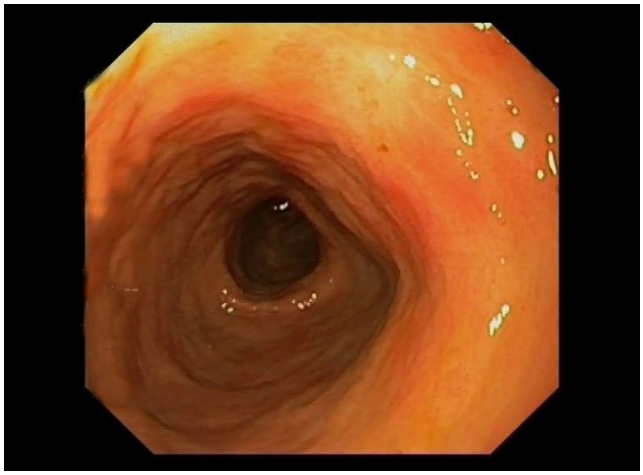

Figura 1. Colon tubulizado con estenosis de la luz colónica impidiendo el paso del endoscopio, continuando la exploración con endoscopio pediátrico. El colon presenta una mucosa pseudonodular con friabilidad al roce del endoscopio fino y úlceras distribuidas de forma parcheada por el colon transverso que recuerdan a patrón endoscópico típico de Enfermedad de Crohn.

Gastroenterología Castellana 2018; 34(3): 70-157

Al mes siguiente ingresa por oclusión intestinal por metástasis peritoneales con mala evolución, siendo finalmente éxitus.

Discusión

Las metástasis colónicas por carcinoma lobulillar suelen presentarse como estenosis y lesiones infiltrativas difusas que imitan una forma de linitis plástica colónica, mientras que el ductal suele originar lesiones nodulares y ulceradas similares a un tumor primario de colon.

A un paciente con historia personal de cáncer de mama, sobre todo del subtipo lobulillar con síntomas gastrointestinales se le debe realizar estudios endoscópicos para descartar posible afectación metastásica.

El tratamiento de elección de metástasis difusas infiltrativas del cáncer lobulillar es la terapia hormonal y cirugía si presenta oclusión intestinal o hemorragia masiva.

HALLAZGOS ENDOSCÓPICOS DETECTADOS EN UNA POBLACIÓN DE 55 A 60 AÑOS EN LA RONDA INICIAL DE PROGRAMA DE CRIBADO DE CÁNCER COLORRECTAL

C, VILLAR LUCAS[1], R. QUIÑONES CASTRO[1], D. JOAO MATIAS[1], R. DÍEZ RODRÍGUEZ[2], R. PÉREZ FERNÁNDEZ[1], E. FERNÁNDEZ[3], SANTIAGO VIVAS[1]. J. L. OLCOZ GOÑI[1], F. JOPRQUERA[1].

[1]Servicio Aparato Digestivo. Complejo Asistencial Universitario de León. [2]Servicio Aparato Digestivo. Hospital del Bierzo. [3]Servicio de Análisis clínicos. Complejo Asistencial Universitario de León.

Introducción

La incidencia de cáncer colorrectal (CCR) se incrementa notablemente a partir de los 50 años y su pronóstico depende de un diagnóstico precoz. Los programas de cribado poblacional están implantándose en las diferentes Comunidades Autónomas. Nuestro objetivo fue analizar los hallazgos endoscópicos de los pacientes del grupo de edad más joven que se sometieron a una colonoscopia dentro de este programa de screening.

Material y Métodos

Se incluyeron los pacientes entre 55 y 60 años que realizaron una colonoscopia en la provincia de León como parte de una ronda inicial de cribado, basado en invitación mediante carta para participar realizando un test de sangre oculta en heces inmunológico (TSOHi) en 2016. Como grupo control se utilizó la base de datos de endoscopias filtrando aquellos pacientes entre 55 y 60 años que acudieron a realizarse su primera colonoscopia entre marzo 2012 a julio 2013. Se analizaron los hallazgos de la colonoscopia y anatomía patológica, así como su relación con el valor del TSOH.

Resultados

Se realizó colonoscopia a 510 pacientes por TSOHi en el periodo analizado, y se compararon con 149 exploraciones del grupo control. Los resultados de ambos grupos se muestran en la **(Tabla 1)**. Destaca la elevada prevalencia de pólipos y adenomas de alto grado en el grupo de cribado poblacional frente al control; y una mayor presencia de CCR, aunque sin alcanzar significación estadística. En nuestro grupo la tasa de detección de adenomas es del 66,4%, de adenomas de alto riesgo 47,6% y de CCR 5,4%. Al comparar el grupo de cribado de los pacientes más jóvenes respecto a los otros dos grupos de edad **(Tabla 2)**, destaca la menor tasa de detección de adenomas, adenomas de alto grado y CCR con significación estadística. Asimismo, en este grupo de edad la cifra media de TSOH es menor que en los otros dos grupos (682,55 frente a 1027 y 1025 en los grupo de 60-65 y 65-70, respectivamente).

Tabla 1

Edad	55-60	Control	P Valor
N	510	149	-
Edad (DE)	57,5	57,66	0,199
Sexo (femenino)	175 (34,3%)	78 (52,3%)	0,000
Adenomas	339 (66,4%)	35 (23,4%)	0,00

Conclusiones

Mediante el programa de cribado de CCR basado en TSOHi se detecta un elevado número de lesiones neoplásicas y preneoplásicas. Esta elevada tasa de lesiones se mantiene en los diferentes grupos de edad, con menor prevalencia de CCR y mayor de adenomas de alto riesgo en edades más jóvenes del programa.

MANIFESTACIONES ENDOSCOPICAS SECUNDARIAS A LA UTILIZACIÓN CRÓNICA DE HIERRO

R. QUIÑONES RAISA, C. VILLAR, R. FÉRNANDEZ, L. ALCOBA, R. NÚÑEZ, D. VISO, V. CANO, L. VAQUERO AYALA. F. JORQUERA PLAZA.

Servicio de Aparato Digestivo.Complejo Asistencial Universitario León.

Introducción

La polimedicación es un fenómeno cada vez más frecuente. Por esta razón se están incrementando los efectos secundarios de los fármacos entre ellos las lesiones en el tracto gastrointestinal. Existen multitud de fármacos que inducen daño en la mucosa GI, siendo los AINES los más característicos, sin embargo, otros que pueden ocasionar un efecto lesivo a nivel del tubo digestivo. Presentamos a continuación el caso de un varón de 91 años con una causa de hematemesis secundaria a la ingesta de hierro.

Caso Clínico

Varón 91 años con antecedentes de anemia ferropénica por angiodisplasias colónicas que precisaron tratamiento con argón. En tratamiento crónico con sulfato ferroso durante un año. Presenta de forma brusca un cuadro de hematemesis, sin síntomas de inestabilidad hemódinamica, ni dolor abdominal, ni síndrome constitucional asociado. En la analítica presentaba Hg 7,2; Urea 48; Creatinina 0,88; INR 1,3 y Tasa de protrombina 68%. Se realizó una gastroscopia urgente observando un gran coágulo en la región fúndica y cuerpo donde muestra de forma segmentaria erosiones eritematosas, pero sin poder valorar correctamente. Se repite la gastroscopia a las 24 horas donde se evidencia mínimos restos hemáticos frescos y la mucosa de cuerpo y parte de fundus tiene aspecto isquémico con zonas erosionadas cubiertas por fibrina sin sangrado activo. Se toman biopsias. El paciente precisa la transfusión de 3 concentrados de hematíes y la infusión de hierro intravenoso. Al presentar buena tolerancia oral y no repetir los episodios de sangrado fue dado de alta.

A los quince días ingresa de nuevo por un nuevo episodio de hematemesis y melenas con datos de inestabilidad hemodinámica como hipotensión, malestar general y mareo. A la exploración presentaba taquicardia, e hipotensión. Tenía una Hg 7,0; Urea 48 y Cr 1,09. Dado el ingresó anterior con la misma clínica no se realizan pruebas endoscópicas y de acuerdo con la familia se decide tratamiento conservador, precisando trasfusión de 2 ch, y posteriormente tratamiento con hierro intravenoso. La anatomía patológica de las biopsias gástricas informa de fragmentos del epitelio con presencia de escara fibrinoleucocitaria y material de coloración pardo amarillento, que también se observa en la lamina propria y en los citoplasmas de algunas células glandulares y foveolares. Con técnica de Perls el pigmento ha resultado positivo. Estos hallazgos son compatibles con una gastritis isquémica (IG) en relación con la ingesta hierro oral.

El paciente fue dado de alta sin pautar de tratamiento con hiero oral, y no ha presentado nuevo episodio de hematemesis ni sangrado, encontrándose estable.

Discursión

El diagnóstico de esta entidad es difícil de establecer. La imagen endoscópica y las características histológicas junto con la sospecha clínica son los principales elementos diagnósticos. En la IG crónica nos encontramos úlceras que frecuentemente son múltiples e irregulares, localizadas en la curvatura mayor o la cara posterior gástrica, cubiertas con fibrina. La IG aguda presenta amplias áreas ulceradas cubiertas con zonas de necrosis y hemorragia. Microscópicamente estas lesiones se caracterizan por presentar amplias zonas de necrosis mucosa con depósito intracelular de hierro.

La patogenia no está bien establecida. Por un lado, puede ser debido al efecto nocivo directo. Por otro lado, el hierro puede provocar la trombosis, incrementando la necrosis y la inflamación, evitando la curación de la mucosa y permitiendo la progresión de la lesión. Esta lesión se describe solamente con comprimidos sólidos y no con los preparados de hierro líquido o intravenoso.

La prescripción oral de hierro no está exenta de riesgos, sobretodo en pacientes pluripatológicos de edad avanzada y comorbilidad asociada. Debe vigilarse la aparición de esta complicación en estos pacientes con empeoramiento de la anemia o falta de recuperación.

EFICACIA DE VEDOLIZUMAB EN EL TRATAMIENTO DE LA ENFERMEDAD INFLAMATORIA INTESTINAL

R. PÉREZ FERNÁNDEZ, V. CANO LÓPEZ, C. VILLAR LUCAS, R. QUIÑONES CASTRO, D. VISO VIDAL, L. ALCOBA VEGA, R. GONZÁLEZ NÚÑEZ, L. VAQUERO AYALA, M. SIERRA AUSÍN, F. JORQUERA PLAZA.

Servicio de Aparato Digestivo del Complejo Asistencial Universitario de León.

Introducción

Vedolizumab (VDZ) es eficaz en el tratamiento de la enfermedad inflamatoria intestinal (EII) tanto en pacientes naive como fracaso previo de antiTNF.

Objetivos

Evaluar la eficacia de vedolizumab (VDZ) en el tratamiento de los pacientes con EII.

Gastroenterología Castellana 2018; 34(3): 70-157

Métodos

Series de casos, retrospectivo y descriptivo de pacientes tratados con VDZ desde mayo de 2015 a 2018. Se incluyeron 35 pacientes: 28 colitis ulcerosas (CU) y 7 enfermedad de Crohn (EC). El 77% habían recibido al menos un antiTNF previo y un 33% ≥2 antiTNF. El 47% precisaron corticoides en la inducción y un 40% inmunomoduladores concomitantes.

La actividad clínica en la CU se determinó mediante el índice de mayo parcial (IMP) y en la EC mediante el índice de Harvey-Bradshaw (IHB). Se definió respuesta clínica (RC) como un descenso del IMP/IHB<3 y remisión clínica (REM) como un IMP<2 o IHB<4, a las 14 semanas (s), 6, 12, 24 y 36 meses (m). Se determinó en los mismos tiempos PCR y calprotectina.

Resultados

El 92% de los pacientes presentaban actividad clínica moderada. La REM y RC a 14 s, 6, 12, 24 y 36 m fue 67% vs 14,7%, 85 vs 14%, 86,6% vs 13%, 77% vs 22% y 50% vs 50%. El 60% de los no respondedores en s 14, alcanzan la REM a los seis y doce meses de tratamiento, así como el 33% de los no respondedores que la alcanzan a los 24 m (pNS). El 94% de los que estaban en REM ya en s14 la mantienen a los 6 m y de los que alcanzan sólo RC en s 14, el 80% consiguen REM a los 6 m (p=0,14).

La respuesta clínica a VDZ a las 14 s fue inferior en aquellos no respondedores primarios a antiTNF (20%) que aquellos con pérdida de respuesta (73,7%) o contraindicaciones/efectos secundarios (75%), p=0,04. La RC en s 14 fue superior en la CU que en la EC (74% vs 49,2%), p=0,001. Se observó también descenso de calprotectina. Todos los pacientes con CU tenían endoscopia pretratamiento, presentando un 71,4% actividad moderada o grave (mayo 2 y 3). De ellos 1/3 alcanzan curación mucosa completa tras 14 s y 1/3 presenta actividad leve (mayo 1).

Tres pacientes (8%) pierden respuesta, 11% precisan hospitalización y un 25,7% cirugía.

Conclusiones

VDZ es eficaz en la REC de pacientes con EII, siendo superior en pacientes con pérdida de respuesta a antiTNF, naive o que han presentado efectos adversos a los mismos, que en aquellos no respondedores primarios y en CU que en EC. La RC/ REM a las 14 s se relaciona con la respuesta a los 6,12, y 24 m, pero un 60% de pacientes no respondedores en s 14, responden más tarde, existiendo un subgrupo de respondedores lentos, ya descrito en trabajos previos.

USTEKINUMAB, HEMORRAGIA DIGESTIVA E INMUNODEFICIENCIA VARIABLE COMUN

R. PÉREZ FERNÁNDEZ, V. CANO LÓPEZ, R. QUIÑONES CASTRO, C. VILLAR LUCAS , D. VISO VIDAL, L. ALCOBA VEGA, R. GONZÁLEZ NÚÑEZ, F. JORQUERA PLAZA.

Servicio Aparato Digestivo. Complejo Asistencial Universitario de León.

Introducción

La inmunodeficiencia común variable (IDCV) es la inmunodeficiencia primaria más frecuente en la población adulta. Las alteraciones de la inmunidad innata y adaptativa incluyen descenso en la producción de inmunoglobulinas, así como disrregulación de células T. Entre sus manifestaciones más prevalentes se encuentran las infecciones respiratorias y las alteraciones gastrointestinales, como la Enfermedad Inflamatoria Intestinal (EII) en forma de EII-Like, con una prevalencia de esta asociación en España en torno al 3,2%.

Caso Clínico

Mujer de 37 años diagnosticada de IDCV en 2005 presentado desde entonces múltiples complicaciones derivadas de esta afección como síndrome de Evans, infecciones respiratorias de repetición así como linfoma MALT tratado con erradicación de *Helicobacter pylori* (HP) y rituximab. En 2017 comienza con clínica dispéptica con varios ingresos secundarios a enfermedad ulcerosa múltiple a nivel gastrointestinal y episodios de gastroparesia, secundarios a sobreinfecciones por CMV, recidiva de HP y *Campylobacter Jejuni*. En mayo de 2018 presenta episodio de hemorragia digestiva grave con inestabilidad hemodinámica y anemización que requiere ingreso hospitalario con gastroscopia y colonoscopia terapéuticas por numerosas úlceras sangrantes en antro gástrico, duodeno, ileon distal y colon, evidenciadas también en cápsula endoscópica. Las biopsias de ileon distal y válvula ileocecal muestran cambios secundarios a EII tipo Crohn-like en el contexto de IDCV. Tras el diagnóstico y tratamiento de soporte, así como ganciclovir iv por CMV previos, sin mejoría, inicia tratamiento de inducción con ustekinumab IV (260 mg) y mantenimiento con 90 mg subcutáneos cada 8 semanas. Se descartó el uso de anti-TNF y tiopurínicos dado el antecedente de linfoma y de vedolizumab por las infecciones intestinales frecuentes previas. Actualmente la paciente lleva 16 semanas de tratamiento no presentando nuevos episodios de hemorragia digestiva ni síntomas gastrointestinales con normalización analítica, quedando pendiente de evaluar la cicatrización de las lesiones.

Discursión

La hemorragia digestiva grave en la EII es una complicación infrecuente aunque supone hasta en la mitad de los casos la forma debut de la enfermedad. Alcanzar la cicatrización de las lesiones debería ser en esta situación el objetivo principal para evitar recidivas y recurrencia del sangrado. La terapia biológica consigue mayores tasas de curación mucosa y en los pacientes con IDCV y EII-Like la elección del fármaco debe ir dirigida por el contexto individual de cada caso, dado la escasa evidencia disponible.

EXPERIENCIA EN EL TRATAMIENTO DE LA INCONTINENCIA FECAL EN NUESTRO CENTRO

C. VILLAR LUCAS, R. QUIÑONES CASTRO, A.B. DOMÍNGUEZ CARBAJO, A.B. GONZÁLEZ AMIGO, D. VISO VIDAL, R. PÉREZ FERNÁNDEZ, V.I. CANO LÓPEZ, S. VIVAS ALEGRE, F. JORQUERA PLAZA.

Servicio de Aparato Digestivo, Complejo Asistencial Universitario de León.

Introducción

La incontinencia fecal (IF) es la pérdida del control voluntario del paso del contenido fecal a través del ano y puede ser funcional o 2ria a lesiones obstétricas, postquirúrgicas o neurológicas, entre otras. Tras una evaluación diagnóstica, el abordaje terapéutico en nuestra Unidad de Motilidad Digestiva comienza con una intervención sobre la dieta y las características de las heces. En caso de persistir la IF se realiza tratamiento con biofeedback (BF), que se complementa después con neuromodulación tibial (NMT) en aquellos casos que no presentan mejoría.

Objetivos

El objetivo de este estudio es analizar los resultados de estas técnicas en cuanto a mejoría en calidad de vida y gravedad de la IF.

Métodos

Se recogieron de forma retrospectiva datos de los 126 pacientes con IF tratados mediante BF en nuestra Unidad y se seleccionaron para estudio los del último año, a los que se había recogido un cuestionario de calidad de vida validado para IF (FIQLS: Fecal Incontinence Quality of Life Scale) pre y post tratamiento. Se analizaron las características de los pacientes y se comparó la puntuación de la escala de Wexner (gravedad de la IF) y el cuestionario FIQLS antes y después del tratamiento.

Resultados

Las características basales de nuestro grupo se resumen en la tabla. Al comparar las puntuaciones antes y después de la intervención se demuestra una mejoría estadísticamente significativa tanto en calidad de vida como en la gravedad de la IF ($p<0,001$). De los 27 pacientes, el 60% fueron dados de alta tras el tratamiento de BF y el 40% recibieron después NMT por falta de mejoría clínica. Analizando estos grupos por separado, en ambos casos hay mejoría en todos los parámetros tras la intervención. No se observaron diferencias en el grado de mejoría en la escala de Wexner ni en calidad de vida al comparar el grupo de BF frente al grupo de BF más NMT.

Tabla 1. Resultados

	N=27
Sexo ♀	24 (88,9%)
Etiología: Postparto Postquirúrgica PostRT Otros	14 (51,9%) 7 (25,9%) 3 (11,1%) 3 (11,1%)
Hipotonía esfínteres	21 (77,77%)
Wexner inicio	12,81
Wexner final	6
FIQLS inicio	9,44
FIQLS final	13,08

Conclusiones

Nuestros pacientes presentan una mejoría significativa en su calidad de vida y en la gravedad de su incontinencia tras completar la intervención terapéutica, ya sea BF o BF+NMT Sin embargo, cuando comparamos ambos grupos entre sí resulta llamativo que no presenten mayor grado de mejoría aquellos pacientes que reciben tratamiento con ambas técnicas. La NMT puede ser una herramienta terapéutica eficaz añadida al BF en casos seleccionados. Son necesarios estudios prospectivos que determinen que grupo de incontinencia y en qué momento se debe emplear la NMT añadida o no al BF.

Gastroenterología Castellana 2018; 34(3): 70-157

RELACIÓN ENTRE LA ESTEATOSIS HEPÁTICA MEDIDA POR CAP Y LOS PARÁMETROS DE COMPOSICIÓN CORPORAL MEDIANTE BIOIMPEDANCIA EN PACIENTES CON HEPATITIS C

R. QUIÑONES CASTRO[1], L. ALCOBA VEGA[1], R. GONZÁLEZ NÚÑEZ[1], R. PÉREZ FERNÁNDEZ[1], C. VILLAR LUCAS[1], J.L. OLCO GOÑI[1], B. ÁLVAREZ CUENLLAS[1], E. FERNÁNDEZ MORÁN[2], E. GUTIÉRREZ GUTIÉRREZ[3], L. VAQUERO AYALA[1], P. LINARES TORRES[1], F. JORQUERA PLAZA[1].

[1]Servicio de Digestivo del Complejo Asistencial Universitario de León. [2]Servicio de Análisis Clínicos del Complejo Asistencial Universitario de León. [3]Servicio de Farmacia del Complejo Asistencial Universitario de León.

Introducción

El virus de la hepatitis C se ha relacionado con la esteatosis hepática (EH) tanto por vía metabólica como viral. El fibroscan-CAP permite la valoración no invasiva de la EH y el análisis por bioimpedancia eléctrica (BIA) nos aporta información sobre la composición corporal del individuo. Se desconoce si existe una relación entre la medición del CAP y la cantidad de grasa del individuo.

Objetivos

Analizar la relación entre la esteatosis medida por CAP-fibroscan y la composición grasa analizada mediante bioimpedancia en pacientes con hepatitis C, previos al tratamiento antiviral.

Material y Métodos

Estudio prospectivo de pacientes con hepatitis C en los que se recogen variables antropométricas, analíticas, elastométricas y de composición corporal.

Resultados

Desde marzo hasta septiembre de 2018 se reclutaron 67 pacientes con hepatitis C, 71,6% varones, edad media 54 años. 80% eran naives y 82,3% con fibrosis ≤F2. El 25% tenían HTA, el 12% diabetes mellitus y el 13,4% dislipemia. El índice de masa corporal (IMC) medio fue de 26,25±6,39. Presentaban sobrepeso u obesidad el 51,5% de los pacientes. La circunferencia de la cintura (CC) fue alta o muy alta en el 63,7%. En cinco casos no se pudo hacer la BIA. El índice de masa grasa (IMG) alto o muy alto ocurrió en el 46,8% de los casos y el porcentaje de grasa visceral (GV) alta o muy alta en el 66,2%. Ésta última se correlacionó con la resistencia a la insulina. La esteatosis medida por CAP fue moderada (>248 dB/m) o severa (>280 dB/m) en el 39,4% y se correlacionó de forma significativa con el IMC, con el HOMA y con la presencia de HTA. El 25,8% presentaban un índice de masa magra bajo (indicador de malnutrición). Hubo una excelente correlación entre la presencia de esteatosis medida por CAP, el IMG, la GV, la CC ($p<0,05$) y los índices FLI (Fatty Liver Index) y HSI (Hepatic Steatosis Index).

Conclusiones

La mitad de los pacientes con hepatitis C valorados para tratamiento presentan sobrepeso u obesidad. La presencia de esteatosis medida por CAP se correlaciona de forma significativa con el IMC, la circunferencia de la cintura, la resistencia a la insulina, los índices FLI y HSI y con el incremento patológico de la fracción de grasa total y grasa visceral en el análisis por bioimpedancia. En estudios posteriores se analizarán los cambios en estos parámetros tras la obtención de la respuesta viral sostenida.

INFLUENCIA DE LOS POLIMORFISMOS CYP2C19 EN LA RESPUESTA SINTOMÁTICA A LOS IBPS DE LA ENFERMEDAD POR REFLUJO GASTROESOFÁGICO

C. GORDALIZA PASTOR[1], S. LORENZO[2], N. ALCAIDE SUÁREZ[2], C. ALONSO MARTÍN[2], A. MACHO CONESA[2], J.A. GARROTE ADRADOS[3] , L.I. FERNÁNDEZ SALAZAR[1,2].

[1]Departamento de Medicina, Dermatología y Toxicología. Universidad de Valladolid. [2]Servicio de Aparato Digestivo del Hospital Clínico Universitario de Valladolid. [3]Servicio de Análisis Clínicos del Hospital Universitario Río Hortega de Valladolid.

Introducción

La respuesta incompleta de la ERGE al tratamiento con IBPs no es infrecuente. Los polimorfismos del enzima CYP2C19 condicionan la rapidez con la que los IBPs se metabolizan y explican la persistencia de esofagitis y de secreción ácida medida con pHmetría.

Objetivos

Se pretende determinar la influencia de las mutaciones de CYP2C19 en la respuesta clínica a los IBPs de los pacientes con ERGE.

Métodos

Se estudiaron 22 pacientes con diagnóstico de ERGE en base al cuestionario GerdQ, evaluados de forma consecutiva desde agosto hasta diciembre de 2017 en la consulta de Digestivo del HCUV. Se analizó la presencia de mutaciones en CYP2C19. Se estudió la relación de estas mutaciones y diferentes variables clínicas y

epidemiológicas con la respuesta clínica al tratamiento con IBPs prescrito.

Resultados

Los síntomas dispépticos (85,7% vs 26,7%; P=0,015) y la mutación CYP2C19*17 (85,7% vs 40%; p=0,059) fueron más frecuentes en el grupo de respuesta incompleta. En un análisis de regresión uni y multivariante se ha comprobado que los síntomas dispépticos (OR 16,5; IC 1,5–183; p=0,022), la mutación CYP2C19*17 (OR 9; IC 0,9–94,9; p=0,068) y un fracaso a un tratamiento previo con IBPs (OR 8,7; IC 1,1–71,6; p=0,045) predicen la respuesta incompleta a los IBPs independientemente de la edad, el sexo y el IMC. Además, para el caso concreto de la presencia de síntomas dispépticos esta relación es también independiente de la mutación CYP2C19*17, de un fracaso a un tratamiento previo o del tipo de IBP utilizado (p<0,08).

Conclusiones

La presencia de síntomas dispépticos y la presencia de mutaciones en el gen CYP2C19 están asociadas a la respuesta incompleta de la ERGE a los IBPs refractaria.

CARCINOIDES GÁSTRICOS ENDOCRINOS MÚLTIPLES EN UN PACIENTE CON GASTRITIS ATRÓFICA CRÓNICA AUTOINMUNE

R. BUSTA NISTAL[1], B. ANTOLÍN MELERO[1], B. BURGUEÑO GÓMEZ[1], M. DURA GIL[1], L. FERNÁNDEZ SALAZAR[1], J. HERREROS RODRIGUEZ[2].

[1]Servicio de Aparato Digestivo. Hospital Clínico Universitario. Valladolid. España. [2]Servicio de Cirugía general y del Ap. Digestivo. Hospital Clínico Universitario. Valladolid. España.

Introducción

Los carcinoides gástricos son un tipo de tumores que aparecen a consecuencia del estímulo constante de la hipergastrinemia, producida por las células G del antro, sobre las células enterocromafines, localizadas en fundus y cuerpo gástrico, en pacientes con gastritis atrófica crónica. A continuación presentamos un caso visto en nuestro hospital.

Caso Clínico

Paciente con antecedentes de Diabetes Mellitus e HTA, que es derivado al servicio de digestivo en Abril de 2012. En el estudio inicial se realiza una gastroscopia y analítica completa donde es diagnosticado de gastritis atrófica autoinmune con anticuerpos anti células parietales positivos. Además, en el estudio gastroscópico se objetiva un pólipo de 7-8 mm que anatomía patológica informa como tumor carcinoide. Se realiza estudio de extensión con TAC toraco-abdominal y Octreoscán In111 sin encontrarse hallazgos patológicos. En la analítica destacan niveles elevados de cromogranina A y gastrina. En gastroscopias posteriores de control se siguen objetivando pequeños carcinoides que se extirpan endoscópicamente en cada control. En una de estas revisiones llegan a visualizarse (en fundus y cuerpo gástrico) un total de hasta 11 nódulos, que oscilan entre 1 y 3 mm de tamaño, con confirmación anatomopatológica de naturaleza endocrina. Ante estos hallazgos persistentes se plantea al paciente la probabilidad de tratamiento con octeótrido o cirugía. Finalmente ante consenso con los cirujanos se decide optar por un tratamiento quirúrgico y en marzo de 2015 se realiza antrectomía laparoscópica con reconstrucción en Y de Roux, sin complicaciones quirúrgicas posteriores. Los niveles de gastrina, que habían permanecido elevados desde el inicio del proceso, se redujeron inmediatamente después de la cirugía, y seis meses después de la operación tanto la gastrina como la cromogranina A presentaban valores próximos a los límites de la normalidad. Por el momento no ha habido nuevos hallazgos de tumores carcinoides en gastroscopias posteriores de control (última en agosto de 2018) y tanto la cromogranina A en suero: 55 ng/ml, como la gastrina: 56 pg/ml (vistas en última analítica de 2018), permanecen estables dentro de la normalidad.

Discusión

Los carcinomas gástricos tipo I están relacionados con la gastritis crónica atrófica. El grado de recurrencia es alto, debido a que la hipergastrinemia actúa continuamente sobre la mucosa gástrica, propiciando la aparición de nuevas lesiones. Se recomiendan endoscopias de control cada 6-12 meses.

En función de las características de las lesiones se realizará resección endoscópica de las mismas o intervención quirúrgica mediante antrectomía o gastrectomía. No hay un consenso claramente establecido sobre el número exacto o tamaño de las lesiones que han de hacernos optar por una u otra opción.

La antrectomía produce disminución de la hipergastrinemia y de los niveles de cromogranina A. En ocasiones, las células enterocromafines se vuelven autónomas, por lo cual la disminución de células G al realizar la antrectomía, no supone detención de la fisiopatología de la enfermedad. En estos pacientes la gastrectomía podría ser una opción más acertada.

El tratamiento con octeótrido debería valorarse como opción terapéutica únicamente en aquellos pacientes que no puedan ser sometidos a tratamiento quirúrgico. Puesto que se ha observado un rápido repunte de los

Gastroenterología Castellana 2018; 34(3): 70-157

niveles de gastrina en pacientes con mala adherencia al tratamiento.

CISTOADENOMA SEROSO DE PÁNCREAS DURANTE LA GESTACIÓN: A PROPÓSITO DE UN CASO.

B. ANTOLIN MELERO, B. BURGUEÑO GÓMEZ, M. DURÁ GIL, R. BUSTA NISTAL, N. MORA CUADRADO, S. LORENZO PELAYO, N. ALCAIDE SUÁREZ, L. FERNÁNDEZ SALAZAR.

Hospital Clínico Universitario. Valladolid.

Introducción

Los tumores quísticos del páncreas, entre los que se encuentra el cistoadenoma seroso, constituyen un 5% de las neoplasias pancreáticas siendo todos ellos muy poco frecuentes durante el embarazo.

Caso Clínico

Mujer de 37 años secundípara, gestante de quince semanas que acudió a urgencias por dolor abdominal. A la exploración física destacaba un abdomen doloroso en epigastrio sin otros hallazgos. En la analítica realizada en urgencias, se observó una hemoglobina de 11,3 g/dl, amilasa de 405 U/L, lipasa de 222 U/L y PCR 85 mg/l. Se realizó una ecografía abdominal y resonancia magnética en las que se describió una lesión que hacía sospechar de un cistoadenoma seroso como primera posibilidad **(Figura 1)**. La paciente volvió a ingresar por nuevo episodio de pancreatitis aguda leve. El parto tuvo lugar a las 39 semanas sin complicaciones. Durante la gestación y el postparto se realizaron varias pruebas de imagen de control; entre ellas, una ecoendoscopia con PAAF, donde se obtuvo un valor de amilasa de 106U/l, CEA 210 ng/ml y la citología descartó la presencia de células malignas. Dado que la paciente continuaba sintomática, a los cuatro meses postparto se intervino realizándose una pancreatectomía distal con esplenectomía **(Figura 2)**. El estudio anatomopatológico confirmó el diagnóstico sospechado y garantizó la extirpación completa del mismo.

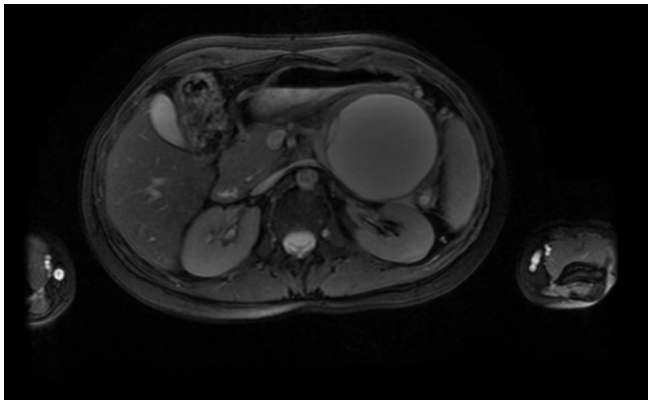

Figura 1. Lesión quística bien delimitada de 7,5x6,5 cm que dependía de la cola del páncreas.

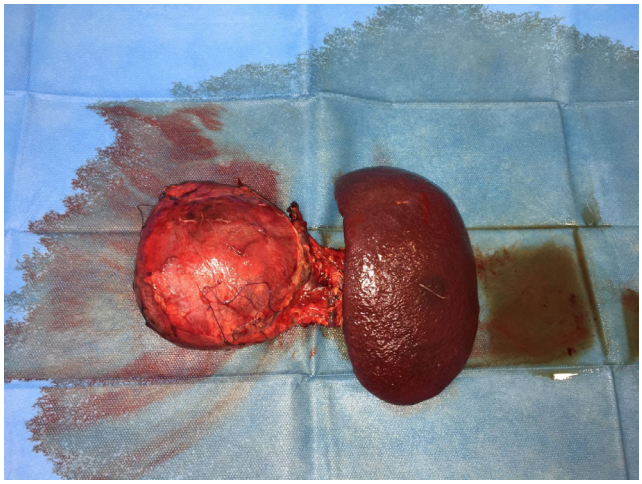

Figura 2. Pancreatectomía distal más esplenectomía.

Discusión

Se han descrito pocos casos de lesiones quísticas del páncreas asociadas a la gestación por lo que constituyen un reto diagnóstico y no hay un manejo estandarizado. Las técnicas de imagen convencionales no son lo suficientemente precisas para definir la posible benignidad o malignidad de las mimas. Varios estudios han analizado el valor diagnóstico de marcadores como el CEA que permiten diferenciar entre pseudoquistes y tumores mucinosos, no pudiendo descartar presencia de neoplasia. En cuanto al manejo, siempre deben ser valorados tanto los riesgos y beneficios tanto para la madre como para el feto. El momento óptimo para la cirugía es el segundo trimestre del embarazo. Para tumores benignos, como es el caso de nuestra paciente, se pudo mantener una actitud expectante y esperar al parto dada la ausencia de retraso del crecimiento intrauterino; sin embargo, dado que continuaba sintomática se tuvo que optar por la resección de la lesión. La mayoría de estas lesiones están localizadas en la cola del páncreas y tienden a no infiltrar estructuras vecinas por lo que una pancreatectomía distal es suficiente. Con una completa resección y adecuado estudio anatomopatologico la ausencia de invasión tisular predice curación.

COMPLICACIONES BILIARES Y EL TIEMPO HASTA LA COLECISTECTOMÍA DESPUÉS DE UNA PANCREATITIS AGUDA BILIAR NO GRAVE

B. BURGUEÑO GÓMEZ, N. MORA CUADRADO, B. ANTOLIN MELERO, M. DURÁ GIL, R. BUSTA NISTAL, L. FERNÁNDEZ SALAZAR.

Hospital Clínico Universitario. Valladolid.

Introducción

Es asunto polémico si debe o no realizarse la colecistectomía precoz tras una pancreatitis aguda biliar (PAB) no grave. Por lo que pretendemos estudiar las consecuencias que tiene desde el punto de vista clínico y de consumo de recursos el retraso de la colecistectomía después de una PAB no grave.

Material y Métodos

Se ha analizado de manera retrospectiva las historias clínicas electrónicas de todos los pacientes ingresados desde enero de 2014 hasta octubre de 2016 por una PAB no grave. Se han recogido las variables relativas a las visitas a urgencias por enfermedad biliar o pancreatitis, los ingresos, las ecografías, colangio-RM, ecoendoscopias y CPREs realizadas desde el alta hasta la colecistectomía. Se ha considerado PAB no grave aquellas que requirieron un ingreso inferior a 7 días y sin estancia en UVI, además se han seleccionado solo los pacientes con edad inferior al percentil 75 (83 años). Se han comparado las curvas de supervivencia libre de colecistectomía de Kaplan Meier en base al número de visitas a urgencias, ingresos y ecografías realizadas con test de Log Rank y Tarone Ware. Se emplean mediana y rango intercuartílico y frecuencias absolutas y relativas.

Resultados

122 pacientes con PAB fueron dados de alta sin colecistectomía. 45 de los pacientes tenían menos de 83 años y padecieron una PAB no grave. Tenían 71 (20) años y el 58% eran mujeres. El 77% de estos pacientes (35/45) fueron colecistectomizados tras 7 (5) meses del alta. A lo largo de 12 (26) meses, el 38% de los pacientes acudieron por lo menos una vez al servicio de urgencias y el 31% de los pacientes ingresaron por lo menos una vez por problemas biliares, el 17% padeció por lo menos otra PAB, al 27% se le solicitó por lo menos una ecografía abdominal, al 11% pacientes se les realizó al menos una colangio-RM y una ecoendoscopia y al 9% una CPRE. Tres pacientes (7%) fallecieron a lo largo del seguimiento. Las curvas de supervivencia libres de colecistectomía difirieron en función del número de visitas a urgencias, ingresos, PAB y ecografías realizadas.

Conclusiones

Existe asociación entre el tiempo hasta la colecistectomía programada tras una PAB no grave en pacientes con menos de 82 años y la recurrencia de síntomas o complicaciones biliares.

CONSECUENCIAS DE LA SUSPENSIÓN DE LOS INMUNOSUPRESORES TIOPURÍNICOS POR EFECTOS SECUNDARIOS EN LA EII

B. ANTOLIN MELERO, B. BURGUEÑO GÓMEZ, M. DURÁ GIL, R. BUSTA, N. MORA CUADRADO, N. ALCAIDE SUÁREZ, C. ALONSO MARTIN, L. FERNÁNDEZ SALAZAR.

Hospital Clínico Universitario. Valladolid.

Introducción

Los inmunosupresores tiopurínicos (TP) son parte fundamental del tratamiento de mantenimiento de la EII. Nuestro objetivo ha sido determinar las consecuencias que tiene la suspensión del tratamiento con TP por efectos adversos en la EII.

Material y Métodos

Análisis retrospectivo de los 35 pacientes con EII diagnosticados desde el 1 de enero de 2013 hasta el 31 de diciembre de 2016 y tratados con TP sin haber recibido biológicos previamente. Se compararon, aspectos relativos al tratamiento con biológicos concomitante o posterior (tiempo hasta inicio de primer biológico, duración del tratamiento con primer biológico, intensificación, motivo de suspensión del primer biológicos, tratamientos con biológicos recibidos); necesidad de ingresos y cirugías, en el grupo de pacientes en los que suspendió el tratamiento con TP por efectos secundarios y en el que no.

Resultados

Treinta y cinco pacientes de 49 (16) años, 20 mujeres, con un seguimiento de 4 (1) años. Ocho con colitis ulcerosa y 26 con enfermedad de Crohn, recibieron TP por las siguientes indicaciones: corticodependencia 11 (31%), step up acelerado 21 (60%), optimizar biológico 2 (5,7%), enfermedad perianal 1 (3%). Veinticuatro pacientes fueron tratados con biológicos. Ocho recibieron infliximab, 11 adalimumab, 3 golimumab y 2 vedolizumab como primer biológico. Este primer tratamiento fue intensificado en 7 pacientes. Un segundo biológico fue utilizado en 5 pacientes y un tercero en 2. En 17 en pacientes se suspendió el TP por efecto adverso: en 3 casos por nauseas, 5 por pancreatitis, 2 por

Gastroenterología Castellana 2018; 34(3): 70-157

hepatotoxicidad, 2 por mielotoxicidad, 5 otros. Se intentó MTX en 3 pacientes.

Tabla 1. Test de U Mann Whitney y de Ji cuadrado.

	No suspensión de TP por EA	Sí suspensión TP por EA	P
Sexo femenino	55%	58%	0,845
Edad (años)	52,5 (16,5)	44 (16)	0,155
EC	77,8%	70,6%	0,569
Tiempo con TP (meses)	27,5 (36,5)	1 (9,5)	0,001
Tratamiento con Metotrexate	0%	17,6%	0,062
Duración del primer biológico (meses)	46 (28)	37 (36)	0,562
Intensificación del primer biológico	27,3%	30,8%	0,851
Segundo biológico (antiTNF)	5,9%	23,9%	0,146
Tercer biológico	0%	13,3%	0,143
Necesidad de ingresos	22,2%	59,2%	0,060
Necesidad de cirugías abdominales	5,6%	5,9%	0,967
Necesidad de cirugía perianal	0%	5,9%	0,310

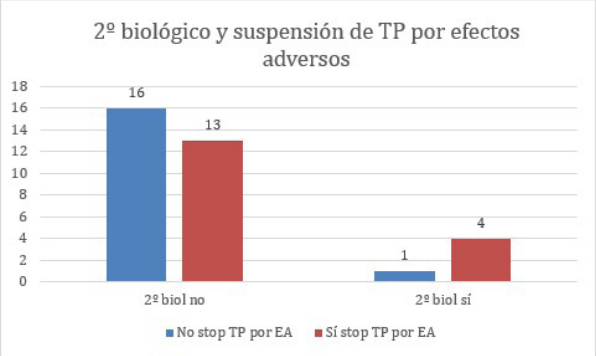

Figura 1. Gráfico 2º biológico y suspensión TP por efectos adversos.

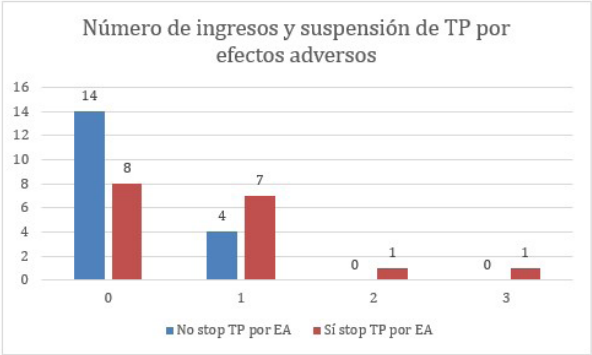

Figura 2. Gráfico. Número de ingresos y suspensión de TP por efectos adversos.

Conclusión

La necesidad de ingreso y de un segundo y un tercer biológico podría ser más frecuente en los pacientes que no toleran los TP.

PARAGANGLIOMA ABDOMINAL

R. BUSTA NISTAL[1], S. LORENZO PELAYO[1], B. ANTOLÍN MELERO[1], B BURGUEÑO GÓMEZ[1], M DURA GIL[1], L. FERNÁNDEZ SALAZAR[1], J. HERREROS RODRIGUEZ[2].

[1]Servicio de Aparato Digestivo. Hospital Clínico Universitario. Valladolid. España. [2]Servicio de Cirugía general y del Ap. Digestivo. Hospital Clínico Universitario. Valladolid. España.

Introducción

Los paragangliomas son tumores derivados de las células cromafines de la cresta neural, que pueden aparecer en cualquier localización desde la base del cráneo hasta la cavidad pélvica. Siempre hay que descartar malignidad, que se relaciona con la presencia de metástasis. Presentamos un caso visto en nuestro hospital.

Caso Clínico

Varón de 45 años, fumador, ex bebedor, consumidor puntual de drogas. Con antecedentes de infección crónica por VHC tratado con sofosbuvir/ledipasvir. En la exploración física presenta dolor abdominal y lumbar intenso, mal controlado con analgesia, así como cuadro de pérdida de peso. En consulta se realiza un control ecográfico rutinario donde se evidencia una masa retroperitoneal, en situación paraaórtica izquierda. Se decide ingreso para estudio. En la analítica no hay alteraciones reseñables, los marcadores tumorales resultan negativos. Las catecolaminas en suero y

orina son normales. El ácido 5 hidroxindolacético y las hormonas: TSH, DHEA-S, Cortisol y ACTH sin alteraciones. La cromogranina A en suero sí resulta elevada: 843,40 ng/ml. Se realiza un TAC para ampliar el estudio de imagen, que se completa con RMN y gammagrafía. Se objetiva una lesión intraperitoneal de 7 cm de diámetro, hipervascular, de contorno bien definido, localizada por delante del riñón izquierdo, que recibe vascularización de ramas de la arteria mesentérica superior, sin dependencia por asas del intestino delgado. En la gammagrafía se observa depósito patológico del radiofármaco de manera heterogénea, con mayor acúmulo en polo inferior y con área central hipocaptante. Los hallazgos resultan compatibles con un tumor neuroendocrino abdominal. Posteriormente, se realiza resección completa del tumor mediante laparoscopia, reconvertida a laparotomía por mala visibilidad, con buena evolución postoperatoria. En el estudio anatomopatológico de la pieza se confirma compatibilidad con paraganglioma abdominal. Al mismo tiempo en las pruebas de imagen, destaca el hallazgo de una lesión en lóbulo pulmonar inferior izquierdo, que no presentaba captación gammagráfica, pero que sí presentaba captación patológica de FDG en el PET. Se realizó broncoscopia, con citología negativa para células tumorales y punción transtorácica, negativa para malignidad. Actualmente la lesión pulmonar se encuentra a estudio por el servicio de cirugía torácica.

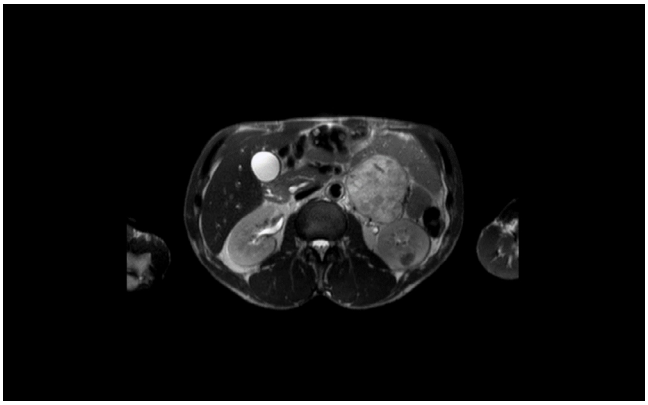

Figura 1. RMN

Figura 2. TAC

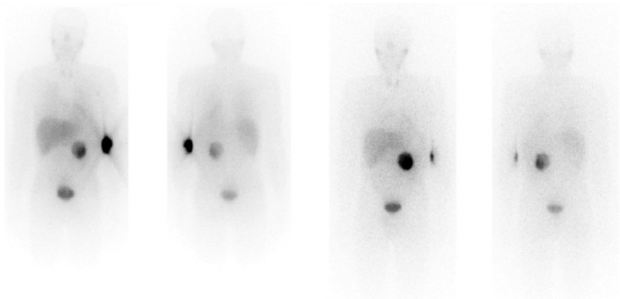

Figura 3. Gammagrafía con MIBG

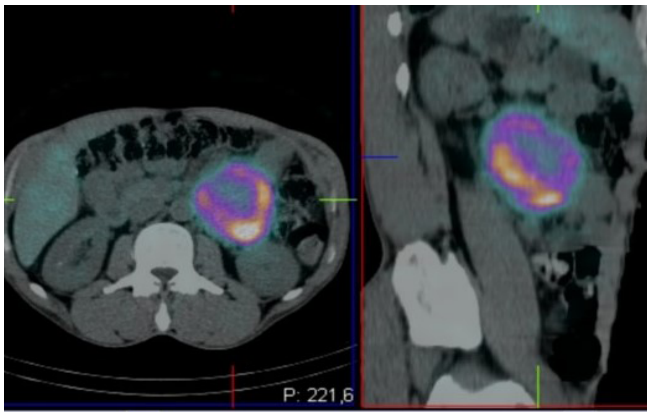

Figura 4. SPETC/TAC

Discusión

La ausencia de sintomatología típica hace que entre el 10 y el 30% de los paragangliomas se diagnostiquen a raíz de un hallazgo casual en las pruebas de imagen.

Aproximadamente entre el 15 y el 20% son malignos, multicéntricos y con tendencia a la recurrencia y diseminación en forma de metástasis. Niveles elevados de cromogranina A pueden ser sugestivos de malignidad. Debe hacerse seguimiento periódico, pues la recurrencia de estos tumores puede ocurrir a largo plazo, sin olvidar su asociación con síndromes familiares como: Von Hippel-Lindau, MEN2 y neurofibromatosis tipo I.

En relación con los nuevos tratamientos antirretrovirales para el VHC, se han observado casos de pacientes que tras su utilización presentaron posteriormente la aparición de tumores primarios de novo, o bien recidiva de carcinoma hepatocelular. Aunque aún no está confirmada esta relación, hay cierta incertidumbre al respecto dada la

Gastroenterología Castellana 2018; 34(3): 70-157

naturaleza de estos fármacos que, por su metodología de actuación, crean una situación de inmunodepresión en el paciente, permitiendo la proliferación y diseminación de células malignas previamente dormidas.

CARCINOMA NEUROENDOCRINO DE CÉLULA PEQUEÑA DE ESÓFAGO

M. DURÀ[1], E. CUADRADO [2], P. LEGIDO[3], B. BURGUEÑO[1], B. ANTOLIN[1], R. BUSTA[1], L. DEL OLMO[1], L. FERNÁNDEZ SALAZAR[1], S. LORENZO[1].

[1]Servicio de Aparato Digestivo. Hospital Clínico Universitario. Valladolid. España. [2]Servicio de Oncología médica. Hospital Clínico Universitario. Valladolid. España. [3]Servicio de Cirugía general y del aparato digestivo. Hospital Clínico Universitario. Valladolid. España.

Introducción

El carcinoma neuroendocrino de células pequeñas extrapulmonar se trata de una entidad rara, heterogéneo que plantea un importante desafío diagnóstico y terapéutico caracterizándose por la diseminación temprana y mal pronóstico. Estos tumores han sido descritos en vejiga urinaria, próstata, esófago, estómago, colon y recto, vesícula biliar, laringe, glándulas salivales, cuello uterino y piel. Presentamos un caso visto en nuestro servicio.

Caso clínico

Varón de 63 años, exfumador y bebedor 50 gr/OH al día con antecedente de Ca epidermoide de hipofaringe estadio IVa 2012 (Tto :laringectomía total + VCGF bilateral+ RT posquirúrgica). Ingresa en servicio digestivo por cuadro de disfagia mixta progresiva con imposibilidad para alimentación oral de semanas de evolución. Exploración física sin datos de interés y analítica anodina. Se realiza gastroscopia objetivándose y biopsiándose lesión muy vascularizada, friable al roce, blanda, que ocupa una longitud de unos 15 cms (20-35 cm de arcada dentaria). Tras resultado histológico de “carinoma neuroendocrino de células pequeñas” y estudio de extensión mediante TAC y octreoscan donde se vió enfermedad locoregional, el servicio de oncología inicio tratamiento quimioterápico (Cisplatino+etoposido) con respuesta parcial con mejora de disfagia. Tras 2 meses el paciente reingresa por reaparición de disfagia precisando prótesis esofágica, durante el mismo ingreso el paciente falleció por broncoaspiración.

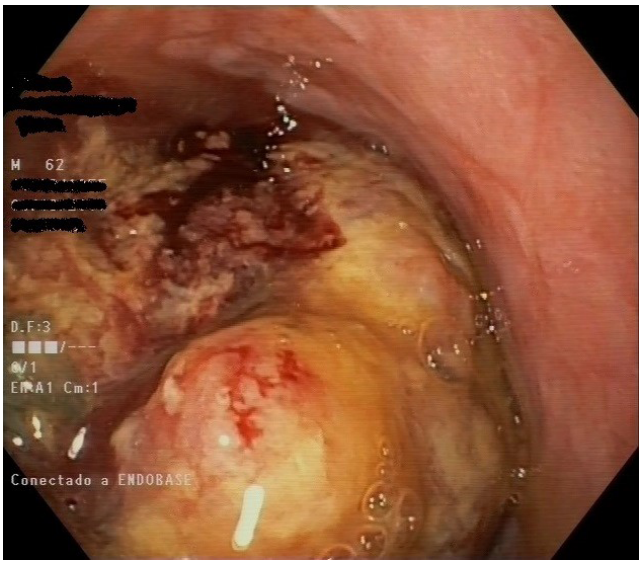

Figura 1. Gastroscopia

Figura 2. RX tórax tras colocación de prótesis.

Conclusión

Los carcinomas de células pequeñas extrapulmonares son extremadamente raros.

Las manifestaciones clínicas iniciales a menudo se deben a una enfermedad locorregional.

La evaluación inicial debe incluir el grado de enfermedad locorregional y la tomografía computarizada (TC) del tórax para descartar un cáncer de pulmón de células pequeñas.

El tratamiento quimioterápico se basa en combinación de un compuesto de platino y etopósido. Aunque las respuestas objetivas se observan comúnmente, la mayoría son parciales y de corta duración.

ADENOCARCINOMA HEPATOIDE DE ORIGEN PANCREÁTICO

B. ANTOLIN MELERO, B. BURGUEÑO GÓMEZ, M. DURÁ GIL, R. BUSTA NISTAL, N. MORA CUADRADO, N. ALCAIDE SUÁREZ, C. ALONSO MARTIN, L. FERNÁNDEZ SALAZAR.

Hospital Clínico Universitario. Valladolid.

Introducción

El adenocarcinoma hepatoide es una neoplasia rara con una extraordinaria similitud morfológica e inmunohistoquímica con el carcinoma hepatocelular, siendo las localizaciones más comunes de crecimiento el estómago, el pulmón y el páncreas. Presentamos un caso visto en nuestro hospital de un adenocarcinoma hepatoide de origen pancreático.

Caso Clínico

Varón de 48 años sin antecedentes de interés que ingresa por dolor en hipocondrio izquierdo de dos días de evolución y pérdida de peso de hasta 15 Kg en el último mes. A la exploración dolor en epigastrio e hipocondrio izquierdo. En la analítica destaca anemia ferropénica. Radiografía de tórax y abdominal anodinas. Se completa estudio con TC y RM abdominal **(Figura 1)**. Dado los hallazgos se solicita gastroscopia donde se identifica compresión extrínseca en cara posterior de cuerpo gástrico **(Figura 2)**. El paciente se deriva a cirugía general quienes a las 2 semanas le realizan gastrectomía subtotal, pancreatectomía y esplenectomía, revelando el estudio anatomopatológico masa tumoral de 16,5 cm compatible con adenocarcinoma de páncreas con patrón de tipo hepatoide.

Discusión

Al igual que la mayoría de neoplasias pancreáticas, la forma de manifestación suele ser silente hasta que aparecen síntomas de obstrucción, dolor o hemorragia. Este tipo de tumor presenta una supervivencia desfavorable ya que la mayoría presenta metástasis al momento del diagnóstico, con mayor frecuencia en hígado y ganglios linfáticos (5, 11, 19). Su agresividad viene determinada por la fácil proliferación vascular y linfática imitando el comportamiento del carcinoma hepatocelular. Dada su rareza, limitada experiencia y escasas literatura al respecto las características clínicas, comportamiento y tratamientos no están claramente definidos, por lo tanto, el diagnóstico generalmente se alcanza en base a hallazgos histológicos tras la resección.

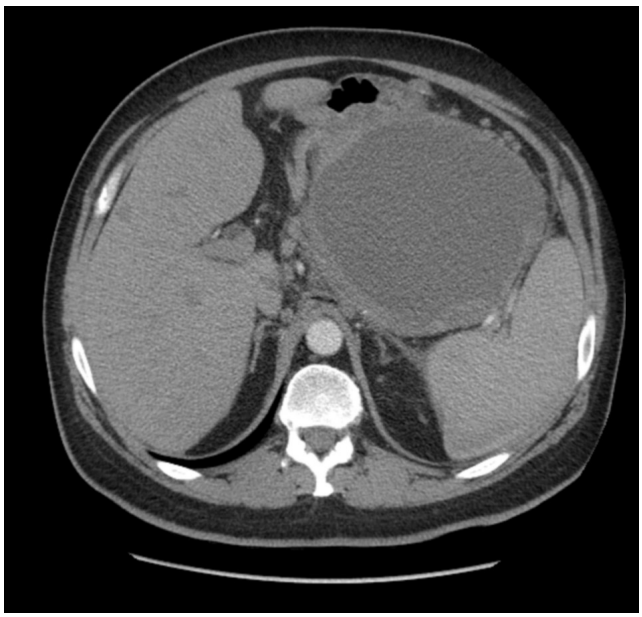

Figura 1. Masa redondeada, sólida con áreas de necrosis de 13x12x16 cm que contacta con pared gástrica e invade cuerpo y cola de páncreas y alcanza superficie de parénquima esplénico y la cortical del riñón izquierdo.

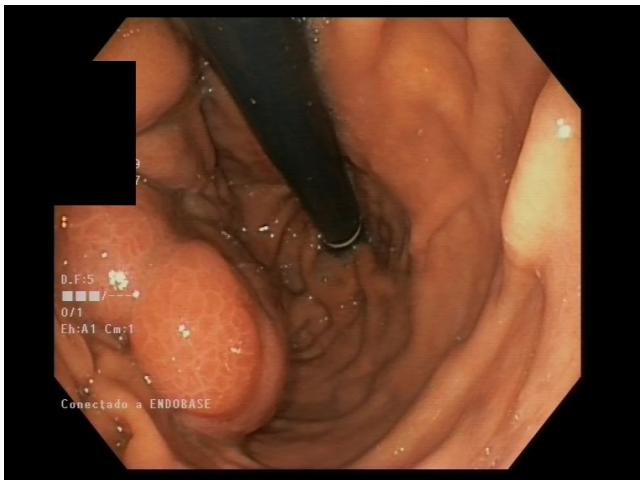

Figura 2. Compresión extrínseca en cara posterior de cuerpo gástrico.

DIAGNÓSTICO Y MANEJO ENDOSCÓPICO DE LAS COMPLICACIONES BILIARES ASOCIADAS AL TRASPLANTE HEPÁTICO.

J. TEJEDOR, B. ANTOLÍN, A. YAIZA CARBAJO, F.J. GARCÍA-ALONSO, S. BAZAGA, F. GARCÍA-PAJARESA , C. ALMOHALLAA, G.SÁNCHEZ-ANTOLÍNA, C.DE LA SERNA-HIGUERA, M. PÉREZ-MIRANDA.

Unidad de Endoscopia, Servicio de Aparato Digestivo. Hospital Universitario Río Hortega, Valladolid. España.

Gastroenterología Castellana 2018; 34(3): 70-157

Introducción

Las complicaciones biliares son la principal causa de morbi-mortalidad post-trasplante hepático (TOH) con una incidencia del 15-29%.

Objetivos

Describir la proporción de patología biliar en estos pacientes, su manejo endoscópico y los resultados obtenidos.

Material y métodos

Análisis retrospectivo unicéntrico de los TOH realizados en nuestra región entre enero 2008 y diciembre 2017. Se recogieron variables demográficas, clínicas y endoscópicas. Definimos éxito clínico ante la normalización analítica y sintomática durante al menos seis meses sin prótesis biliares.

Resultados

Se incluyeron 395 TOH, 311 (78,7%) varones, trasplantados con 57,2 años (RIC: 50,9-62,9). Se realizaron CPRE en 155 pacientes (39,2%). En 8 (5,2%) resultó normal, en 106 se alcanzó un diagnóstico y en 41 (10,4%) más de uno. Los diagnósticos más frecuentes fueron: estenosis biliar anastomótica (EBA) (28,6%), fuga biliar (4,8%), estenosis isquémica (3,5%), litiasis (3,3%) y colangitis esclerosante secundaria (3%). La primera exploración se realizó 110 días post trasplante (RIC: 34-323), realizándose 3 (RIC: 2-4) procedimientos/paciente, con un intervalo primera-última CPRE de 8,3 (RIC 2,1-16,4) semanas. La **Tabla 1** desglosa estos datos por patologías.

Tabla 1. Resultados por patologías.

	Pacientes (%)	CPRE realizadas, med(RIC)	Intervalo 1ª-ultima CPRE, (semanas) med (RIC)	Éxito clínico, (%).
Estenosis biliar anastomótica	86 (21,8%)	3 (2-4)	8,9 (3,4-18,6)	55 (64%)
Estenosis biliar isquémica	5 (1,3%)	4 (3-4)	4,7 (1,4-6,4)	1 (20%)
Fuga biliar	5 (1,3%)	4 (2-4)	11,6 (5,6-12,5)	4 (80%)
Litiasis	5 (1,3%)	2 (1-2)	1,5 (1-4,1)	5 (100%)

Nota: Se incluyen pacientes con un único diagnóstico.

La CPRE fue la primera línea de tratamiento en 147 (99,3%) casos. Veinte (13,6%) se encontraban en tratamiento al finalizar el periodo de estudio. Entre los 127 restantes, se alcanzó el éxito clínico en 87 casos (68,6%), aunque 5 EBA recidivaron pasados nueve meses (rango 6-37). Treinta (23,6%) fallecieron durante el tratamiento, 4 se retrasplantaron (2 recidiva del VHC y 2 estenosis biliares isquémicas) y 6 (4,7%) requirieron otros tratamientos (4 hepaticoyeyunostomías, un reanastomosis coledococoledociana y un drenaje percutáneo).

Conclusiones

La EBA es la principal complicación biliar post trasplante, presentándose en el 28,6% de nuestros TOH. El tratamiento endoscópico alcanza un éxito clínico en un porcentaje elevado, aunque requiriendo varios procedimientos.

UTILIDAD DE UN EQUIPO DE ENFERMERÍA ESPECIALIZADO EN LAS URGENCIAS ENDOSCÓPICAS

L. NÚÑEZ VÁZQUEZ , J. TEJEDOR TEJADA (MÉDICO RESIDENTE), D. FIERRO DE LA FUENTE (AUXILIA DE ENFERMERÍA), P. VIRGINIA SESMA (ENFERMERA), E.M. GONZALEZ TARRERO (ENFERMERA), R. VICENTE RIVERA (ENFERMERA), A.M. ÁLVAREZ ÁLVAREZ (AUXILIA DE ENFERMERÍA).

Utilidad de un equipo de enfermería especializado en las urgencias endoscópicas.

Introducción

El objetivo del estudio fue demostrar la importancia del personal de guardia especializado en endoscopias, enfermera y técnico en cuidados auxiliares de enfermería (TCAE). Estandarizar esta práctica en los centros sanitarios del país ampliaría el abanico de intervenciones endoscópicas urgentes.

Métodos

Se realizó un análisis descriptivo restrospectivo de los procedimientos endoscópicos urgentes realizados por el equipo de guardia (endoscopista, enfermera y TCAE) entre el 01/01/2018 y 27/08/2018 en un centro de tercer nivel. El equipo de guardia asume las exploraciones urgentes comprendidas entre las 15:00 y 8.00 en día laboral y todas las realizadas en festivo. Definimos endoscopia terapéutica como cualquier procedimiento más allá de la toma de biopsias y terapéutica avanzada si se requirió control radiológico, empleo del duodenoscopio/ecoendoscopio. Las variables continuas

se describen mediante mediana y rango intercuartílico, las categóricas como porcentajes.

Resultados

Realizamos 128 procedimientos, con edad mediana de 69 años, rango intercuartilico (RIC) 54,8-80,4. Todos se realizaron bajo sedación, 102 (79,7%) por endoscopista y enfermera, 26 (20,3%) por intensivista. La duración mediana fue de 15 minutos (RIC: 6-31).

Realizamos 79 (61,7%) gastroscopias, 28 (21,9%) colonoscopias y 21 (16,4%) CPRE, requiriendo terapéutica en 89 (73%), 51 (67%) gastroscopias, 19 (70,4%) colonoscopias y 19 (100%) CPRE.

Los procedimientos terapéuticos más frecuentes fueron: extracción de cuerpo extraño 29 (22,7%), inyección de adrenalina/etoxiesclerol 21(16,4%) y colocación de hemoclips 10 (7.8%). Dentro de los procedimientos avanzados, los más frecuentes fueron extracción de coledocolitiasis 16 (12,6%) y prótesis de colon 6 (4,7%).

Se repitieron las exploraciones en las 72h siguientes al procedimiento en 22 (17,2%) casos, 17 (18,3%) de los que requirieron terapéutica y 6/28 (21,4%) con terapéutica avanzada.

Conclusiones

Este estudio muestra los beneficios de disponer de un equipo endoscópico experto de guardia, permitiendo la realización de terapéutica avanzada haciendo infrecuente la necesidad de repetir exploraciones incluso tras la realización de procedimientos complejos.

EMPLEO DEL ACCESO Y DRENAJE GUIADOS POR ECOENDOSCOPIA DE LOS CONDUCTOS BILIO-PANCREÁTICOS EN UN CENTRO TERCIARIO

E.FUENTES, R.NÁJERA, F.J. GARCÍA-ALONSO, I. PEÑAS-HERRERO, R. SÁNCHEZ-OCAÑA, A.Y. CARBAJO, S. BAZAGA, P. GIL-SIMÓN, C. DE LA SERNA, M. PÉREZ-MIRANDA

Unidad de Endoscopia Digestiva. Servicio de aparato Digestivo. Hospital Universitario Río Hortega, Valladolid, España.

Introducción

El acceso y drenaje ductal biliar y pancreático guiado por ecoendoscopia (DUSE) es una alternativa al drenaje biliar transhepático percutáneo (DBTP) tras una CPRE fallida, habiendo demostrado ser superior en cuanto a efectividad y seguridad. Sin embargo, los estudios sobre su utilidad en la práctica clínica real son escasos.

Objetivos

El objetivo primario fue estimar las proporciones de DUSE y DBTP requeridas en un centro terciario.

Métodos

Analizamos una serie de casos retrospectiva unicéntrica, incluyendo todos los procedimientos endoscópicos destinado al acceso del conducto biliar y/o pancreático entre junio de 2013 y noviembre de 2015. El DUSE se empleó como rescate de CPRE fallida, salvo casos con alteraciones anatómicas o pacientes provenientes de centros terciarios. Definimos como procedimiento índice aquellos realizados en sujetos sin acceso endoscópico previo a los ductos biliares/pancreáticos y como secundarios aquellos realizados en sujetos con accesos previos. Los tipos de procedimientos realizados incluyen CPRE, DUSE, colangiopancreatografía a través de fístulas maduras y procedimientos combinados.

Resultados

Incluimos 2.205 procedimientos realizados en 1.625 pacientes (mediana 1/pte, RIC: 1-2), con una mediana de edad de 74,5 años (RIC: 63,5-83,5), 56,3% varones. Globalmente, 1.274 fueron procedimientos índice (57,7%) y 931 secundarios.

Se empleó el DUSE en 116 (9,1%) procedimientos índice, incluyendo 39 de los 67 procedimiento sobre anatomías postquirúrgicas y en 77 de los 1207 (6,4%) con anatomías no modificadas. Treinta de los 39 DUSE realizados en anatomías postuquirúrgicas se realizaron de manera directa, sin intentar la CPRE, mientras las nueve restantes se realizaron tras CPRES fallidas. Quince de los 77 DUSE fueron directas. El DUSE se empleó más frecuentemente en estenosis benignas, 17/87 (19,5%), y malignas, 67/317 (21,1%) que en el resto de indicaciones, 3,7%, p<0,001.

Los tipos de DUSE empleados fueron drenajes transmurales en 88 (75,5%), mayoritariamente hepaticogastrotomías y coledocoduodenostomías, 12 rendez-vous (12,3%), oecho drenajes anterógrados (6,9%) y 4 abordajes combinados (3,4%). Únicamente requirieron DBTP tres de los 1.274 procedimientos índice (0,2%).

Se realizaron 931 intervenciones secundarias en 352 sujetos. El 85,7% fueron CPRE, el 7,4% colangiopancreatografías transfistulosas, el 4% DUSE y el 2,9% procedimientos combinados.

Gastroenterología Castellana 2018; 34(3): 70-157

Conclusiones

El empleo del DUSE alcanza los objetivos de la inmensa mayoría de CPRE fallidas, convirtiendo al DBTP en un procedimiento residual. El acceso transmural fue el más frecuentemente empleado.

COLANGITIS SECUNDARIA A ENFERMEDAD DE CAROLI

P. RODRÍGUEZ LÓPEZ[1], A.F. MARCOS MARTÍN[1], M. GARCÍA PRADA[1], A. GONZÁLEZ-COTORRUELO GONZÁLEZ[1], M. ROLDÁN FERNÁNDEZ[1], H.A. VERDE PORCEL[1], E. PARRAS CASTAÑERA[1], M. ANTONA HERRANZ[1], A. JIMÉNEZ JURADO[2], A. RODRÍGUEZ PÉREZ[1,3].

[1]Servicio de Aparato Digestivo del Complejo Asistencial Universitario de Salamanca. [2]Servicio de Aparato Digestivo del Hospital Universitario de Cabueñes. [3]Instituto de Investigación Biomédica de Salamanca.

Introducción

La enfermedad de Caroli es una enfermedad congénita autosómica recesiva que consiste en la dilatación sacular segmentaria de conductos biliares intrahepáticos. Esto predispone al éstasis biliar,la litiasis intraductal y finalmente colangitis de repetición. El 80% de los pacientes debutan antes de los 30 años.

Caso clínico

Mujer de 31 años procedente de Colombia, con antecedentes de cólicos biliares de repetición desde la infancia, que ingresa por un cuadro de dolor en hipocondrio derecho de varios días de evolución, fiebre y vómitos. A su llegada estaba hemodinámicamente estable y afebril, presentando a la exploración dolor profundo a la palpación de hipocondrio derecho. Analíticamente destacaban cifras de Proteína C reactiva 22,93 mg/dL y Procalcitonina 44,24 ng/mL, presentando hemograma y pruebas de función hepática sin alteraciones patológicas. Se solicitó un TC en urgencias que presentaba dilatación de vía biliar intrahepática con material de densidad calcio en el interior de algunos radicales biliares y vesícula biliar con barro su interior, sin signos inflamatorios parietales y se instauró tratamiento con piperacilina-tazobactam. La colangioresonancia magnética solicitada durante el ingreso objetivó dilatación de vía biliar intrahepatica bilobular con múltiples imágenes de litiasis en su interior, y en lóbulo derecho dilataciones biliares distales con hiperintesidad de señal parcheada peribiliar. Presentó un valor de fibroscan de 3,4 kPas. El cuadro se etiquetó finalmente de colangitis secundaria a enfermedad de Caroli. La paciente presentó buena evolución, y pudo ser dada de alta siete días tras el ingreso con tratamiento domiciliario con ácido ursodesoxicólico.

Conclusión

Es importante distinguir la forma simple enfermedad de Caroli, que cursa con dilatación quística aislada de conductos biliares intrahepáticos; del Síndrome de Caroli, más frecuente y que asocia fibrosis hepática congénita e hipertensión portal. Ambas formas presentan relación con poliquistosis renal autosómica recesiva y otras alteraciones renales.

GIARDIASIS COMO FACTOR DE CONFUSIÓN EN ENFERMEDAD CELÍACA

A.F. MARCOS MARTÍN, M.C. PIÑERO PÉREZ, AI. SÁNCHEZ GARRIDO, P. RODRÍGUEZ LÓPEZ, M. GARCÍA PRADA, A. GONZÁLEZ-COTORRUELO GONZÁLEZ, M. ROLDÁN FERNÁNDEZ, A.H. VERDE PORCEL, E. PARRAS CASTAÑERA, A.RODRÍGUEZ PÉREZ.

Servicio de Aparato Digestivo, Complejo Asistencial Universitario de Salamanca.

Introducción

La enfermedad celiaca es una enteropatía inmunológica debida a la intolerancia permanente al gluten. Su presentación clásica consiste en diarrea crónica, distensión abdominal y desnutrición. Al ser síntomas inespecíficos, están presentes en otras patologías como la infección por el protozoo Giardia lamblia.

Caso clínico

Hombre de 23 años en seguimiento por Digestivo por esofagitis eosinofílica sin respuesta a inhibidor de bomba de protones y dieta de eliminación, que refiere desde hace tres meses aumento del número de deposiciones, de consistencia líquida y pastosa (hasta cinco diarias), acompañándose de molestias abdominales y pérdida ponderal de 6 Kg.

Se realizó una gastroscopia sin alteraciones duodenales macroscópicas, con hallazgos histológicos de linfocitosis intraepitelial (20/100 enterocitos), estadío Marsh 1, que, aunque inespecíficos, pueden indicar una fase precoz de enteropatía asociada al gluten. En el estudio serológico destacó la elevación de anticuerpos anti-gliadina IgG (41 mg/L; LSN 7 mg/dL), con anticuerpos antitransglutaminasa y antiendomisio negativos. El estudio genético fue positivo para HLA DQ8.

Se indicó comenzar dieta sin gluten, sin buena adhesión por parte del paciente, continuando sintomático en la visita de control. Se solicitarion coprocultivos aislándose

quistes de *Giardia lamblia*. Se llevó a cabo el tratamiento con metronidazol durante cinco días, con mejoría clínica posterior. La gastroscopia de control fue normal, con mucosa duodenal sin alteraciones histológicas. En la nueva analítica destacaba disminución de anticuerpos anti-gliadina IgG (25 mg/L).

En la actualidad el paciente se encuentra asintomático, siguiendo una dieta sin restricciones.

Discusión

• La enfermedad celíaca y la giardiasis tienen una presentación clínica similar.

• Aunque es poco frecuente, existen varios casos publicados en los que la infección por *Giardia lamblia* puede causar atrofia vellositaria y positividad de anticuerpos anti-transglutaminasa y anti-gliadina, convirtiéndose en un factor de confusión de la enfermedad celíaca.

• La mejoría clínica e histológica tras el tratamiento antibiótico orientan a que estas alteraciones sean debidas a *Giardia lamblia*.

• Aunque tengamos datos histológicos y serológicos de enfermedad celíaca deberíamos descartar otras patologías como la giardiasis.

Referencias

1. Edling L *et al*. Celiac disease and giardiasis: a case report. Eur J Gastroenterol Hepatol. 2012 Aug;24(8):984-7.

GLOMERULONEFRITIS IgA SECUNDARIA A ENFERMEDAD DE CROHN

A.F. MARCOS MARTÍN[1], V. PRIETO VICENTE[1], A. FERNÁNDEZ PORDOMINGO[1], P. RODRÍGUEZ LÓPEZ[1], M. GARCÍA PRADA[1], A. GONZÁLEZ-COTORRUELO GONZÁLEZ[1], M. ROLDÁN FERNÁNDEZ[1], A.H. VERDE PORCEL[1], M. ANTONA HERRANZ[1], P. ANTÚNEZ PLAZA[2], A. RODRÍGUEZ PÉREZ[1].

[1] Servicio de Aparato Digestivo - Complejo Asistencial Universitario de Salamanca. [2]Servicio de Anatomía Patológica – Complejo Asistencial Universitario de Salamanca.

Introducción

Aunque las complicaciones urológicas pueden afectar al 20% de los pacientes con enfermedad de Crohn (EC), existen pocos casos descritos de enfermedad renal parenquimatosa asociada.

Caso clínico

Hombre de 48 años con EC A2L3B3p con hemicolectomía derecha y resección ileocolónica; y epilepsia secundaria a anoxia intraoperatoria en tratamiento con levetiracetam y ácido valproico. Presentó recurrencia postquirúrgica Rutgeerts i4, añadiendose adalimumab a su tratamiento con azatioprina; precisando al año switch a infliximab por pérdida de respuesta.

Refiere desde hace diez días hasta seis deposiciones diarias, todas ellas con sangre, con incontinencia defecatoria, y orina oscura. En la analítica destaca hemoglobina de 9,8 g/dL, 44,6 x103/µL plaquetas y creatinina 2,54 mg/dL. Debido a la clínica y los resultados analíticos se decide el ingreso del paciente.

Se realiza una rectoscopia observando estenosis de canal anal fibrótica con orificio fistuloso, con mucosa adyacente a línea pectínea sobreelevada formando un *"rodete"* de aspecto pseudopolipoideo (histológicamente inflamación y granulación).

En el urocultivo se aísla Enterobacter cloacae multirresistente, iniciando tratamiento antibiótico con colistina. La RM confirmó un trayecto fistuloso en línea media de la pared anterior del recto inferior con colección pararrectal anterior retroprostática de 2 cm.

Durante el ingreso presenta disminución de las tres series hematopoyéticas, con necesidad de transfusión, y empeoramiento de la función renal. Se suspende el tratamiento con azatioprina, ácido valproico e infliximab sospechando pancitopenia de etiología farmacológica, con resolución de la pancitopenia al alta.

Se realizó una biopsia renal debido al empeoramiento renal, y los resultados de la analítica de orina: 1800 hematíes/µL, 35 mg/dL proteínas, 3.47 mg/dL cadenas ligeras κ, 1 mg/dL cadenas ligeras λ , 490 mg/dL IgA sérica. Los hallazgos histopatológicos mostraban expansión mesangial focal y segmentaria, con inmunotinción mesangial intensa difusa para IgA, hallazgos en relación con glomerulonefritis IgA .

En la colonoscopia persistía recurrencia Rutgeerts i4, iniciando tratamiento con ustekinumab, (dosis de inducción), con mejoría progresiva de la función renal, aunque sin normalizar los niveles de creatinina.

Discusión

La nefropatía IgA es la glomerulonefritis más común, siendo infrecuente su asociación con la EC, la mayoría de las veces coincidiendo con brotes de actividad inflamatoria. Está relacionada con el aumento de la permeabilidad intestinal, y la activación de linfocitos T-helper. No existe un tratamiento específico, siendo

Gastroenterología Castellana 2018; 34(3): 70-157

necesario el control de la enfermedad intestinal para mejorar la función renal.

Figura 1.

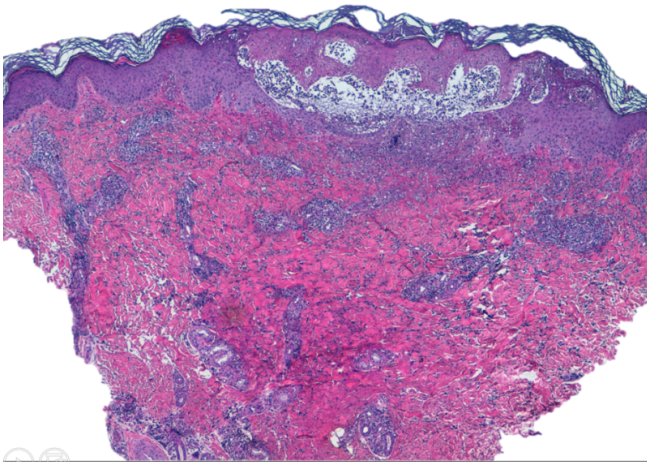

Figura 2.

Referencias

1. Filiopoulos V, *et al*. IgA nephropathy in association with Crohn´s disease: a case report and brief review of the literature. Ren Fail. 2010 May;32(4):523-7

ESTADIAJE Y TRATAMIENTO DEL HEPATOCARCINOMA EN SALAMANCA EN EL PERIODO 2013-2018

P. RODRÍGUEZ LÓPEZ[1], A.F. MARCOS MARTÍN[1], J. M. GONZÁLEZ SANTIAGO[1,2], M. GARCÍA PRADA[1], A. GONZÁLEZ-COTORRUELO GONZÁLEZ[1], M. ROLDÁN FERNÁNDEZ[1], H.A. VERDE PORCEL[1], E. PARRAS CASTAÑERA[1], M. ANTONA HERRANZ[1], A. RODRÍGUEZ PÉREZ[1,2].

[1]Servicio de Aparato Digestivo del Complejo Asistencial Universitario de Salamanca. [2]Instituto de Investigación Biomédica de Salamanca.

Ninguno de los pacientes ha presentado conflictos de interés a la hora de la realización de este trabajo.

Introducción

El hepatocarcinoma es un tumor agresivo y con mala prognosis, condicionada principalmente por un diagnóstico tardío que limita las opciones curativas de tratamiento.

Objetivo

Nuestro objetivo ha sido analizar los datos de práctica clínica en pacientes diagnosticados de hepatocarcinoma en nuestro centro durante cinco años.

Método

Estudio descriptivo retrospectivo sobre el tratamiento recibido por 57 pacientes con hepatocarcinoma ingresados en el Servicio de Aparato Digestivo del Complejo Asistencial Universitario de Salamanca entre los años 2013-2018.

Resultados

El 84,2% eran hombres, con una edad media de 65,2 ±9,99 años. El 96,5% presentaban cirrosis; 40,4% en estadio A de Child-Pugh, 49,1% estadio B y 8,8% estadio C; con una mediana de 11 en la escala MELD.

Cuatro pacientes se encontraban en estadio 0 de la clasificación BCLC (Barcelona Clinic Liver Cancer), de los cuales dos recibieron ablación percutánea (uno con radiofrecuencia (RFA), el otro con microondas), y un paciente recibió trasplante hepático (TOH).

De los 21 pacientes en estadio A, cuatro fueron sometidos a resección quirúrgica (siendo uno de ellos irresecable por afectación vascular objetivada intraoperatoriamente), dos RFA, cinco recibieron TOH; tres actualmente en espera de TOH. De los seis pacientes en estadio B, dos recibieron quimioembolización transarterial (TACE). De los quince pacientes en estadio C, cuatro recibieron sorafenib, y un paciente radioembolización con Itrio90. Los diez pacientes en estadio D recibieron tratamiento sintomático.

46 de los pacientes han fallecido en el momento del estudio, con una mediana de 126 días desde el diagnóstico hasta el *exitus*.

A 17 pacientes se les realizó migración de tratamiento durante el seguimiento por cambio de estadio o bien por comorbilidades, imposibilidad técnica para realizar técnicas intraarteriales o por deterioro de su situación

funcional. Cuatro pacientes en estadio A recibieron TACE y dos tratamiento sintomático. De los pacientes con estadio B, uno recibió sorafenib y tres tratamiento sintomático. Ocho pacientes en estadio C fueron candidatos únicamente a tratamiento sintomático y medidas de soporte.

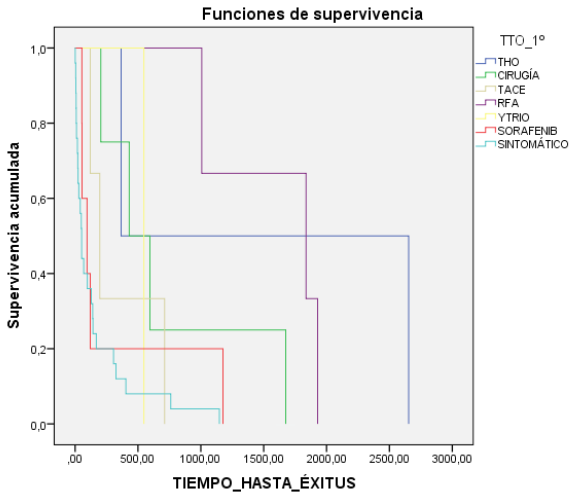

Figura 1. Gráfica de tiempo de supervivencia

Conclusiones

Menos de la mitad de los pacientes de nuestra serie fueron candidatos a tratamiento con intención curativa. Las opciones terapéuticas en nuestra serie fueron condicionadas en muchos casos por migraciones del tratamiento respecto del estadio inicial asignado por deterioro del estado funcional del paciente. Un seguimiento más amplio del empleo de técnicas intraarteriales y tratamientos sistémicos en los estadios avanzados nos permitirá analizar los resultados del empleo de este abordaje multimodal.

CARACTERÍSTICAS DEL HEPATOCARCINOMA EN UN HOSPITAL DE TERCER NIVEL

A.F. MARCOS MARTÍN, P. RODRÍGUEZ LÓPEZ, J.M. GONZÁLEZ SANTIAGO, A. GONZÁLEZ-COTORRUELO GONZÁLEZ, M. GARCÍA PRADA, M. ROLDÁN FERNÁNDEZ, A.H. VERDE PORCEL, M. ANTONA HERRANZ, E. PARRAS CASTAÑERA, A. RODRÍGUEZ PÉREZ.

Servicio de Aparato Digestivo ,Complejo Asistencial Universitario de Salamanca.

Introducción

El carcinoma hepatocelular (HCC) es la quinta neoplasia más frecuente y la segunda causa de muerte relacionada con cáncer a nivel mundial, por lo que constituye uno de los mayores problemas de salud en la actualidad.

Objetivo

El objetivo de nuestro estudio es conocer las características de los pacientes con HCC de nuestro medio (estadio Child-Pugh, MELD, etiología, tamaño del HCC, número de lesiones, estadio BCLC).

Método

Estudio descriptivo retrospectivo, sobre 57 pacientes con HCC ingresados en el Servicio de Aparato Digestivo del Complejo Asistencial Universitario de Salamanca entre los años 2013 a 2018.

Resultados

De los 57 pacientes, 48 (84,2%) eran hombres, con una edad media de 65,2±9,99 años. El 96,5% (55) presentaban cirrosis; 40,4% (23) en estadio A de Child-Pugh, 49,1% (28) estadio B y 8,8% (5) estadio C; con una mediana de 11 en la escala MELD. Las causas más frecuentes de la hepatopatía fueron: 45,6% (26) alcohol, 15,8% (9) alcohol más VHC, 10,5% (6) VHC, 8,8% (5) VHB, 7% (4) colangitis biliar primaria. El 87,7% (50) presentaba signos de hipertensión portal, el 26,3% (15) varices esofágicas pequeñas al diagnóstico, y el 35,1% (20) varices grandes. Sólo en seis de ellos (10,5%) se identificaron durante el cribado, y tres pacientes no presentaban hepatopatía conocida anteriormente.

La mediana de alfafetoproteína fue de 38 ng/mL, siendo mayor de 200 ng/mL en 15 pacientes (26,3%). El 64,9% (37) necesitaron TAC y RM para obtener el diagnóstico definitivo, y en 9 pacientes (15,8%) se tuvo que llevar a cabo el estudio histológico. En cuanto al número de lesiones en el momento del diagnóstico, en 25 pacientes (43,9%) fue multicéntrico; en 18 (31,6%) único entre 2 y 5 cm, en seis (10,5%) único mayor de 5 cm y en cinco (8,8%) único menor o igual a 2 cm. La mediana del tamaño de la lesión principal fue de 4 cm.

Según la clasificación BCLC (Barcelona Clinic Liver Cancer), el 7% (4) se encontraban en estadio 0; el 36,8% (21) en estadio A; el 10,5% (6) en estadio B; el 26,3% (15) en estadio C y 17,5% (10) en estadio D.

Cuarenta y seis pacientes (80,7%) han fallecido en el momento de realizar el estudio, con una mediana de 126 días desde el diagnóstico hasta el *exitus*.

Gastroenterología Castellana 2018; 34(3): 70-157

Conclusiones

En nuestro estudio la mayoría de los pacientes con hepatocarcinoma son diagnosticados en estadios avanzados, optando a tratamientos con menor impacto en la supervivencia. Parece necesario desarrollar nuevas herramientas de diagnóstico precoz que mejoren la sensibilidad de la ecografía como método de cribado estándar.

TUMORES DE NOVO EN EL TRASPLANTE HEPÁTICO

M. ROLDÁN FERNÁNDEZ.

Hospital Universitario Clínico de Salamanca.

Introducción

Los tumores de novo (TdN) en el paciente trasplantado se han convertido en una complicación emergente debido a la supervivencia actual del trasplante hepático (TH). Suponen la segunda causa de muerte a partir del primer año, con una incidencia variable del 3-26%.

Objetivo

El objetivo del estudio es evaluar la incidencia, características clínicas, tipo de tumor *"de novo"* y su supervivencia en pacientes trasplantados hepáticos.

Método

Estudio descriptivo ambispectivo en pacientes trasplantados entre 1996-2018 derivados desde el servicio de Aparato Digestivo del Hospital Clínico Universitario de Salamanca a otros centros hospitalarios.

Resultados

74 trasplantados cuya edad media fue de 53,7±12,1 años, 76% eran varones, 47% exalcoholicos y 39% exfumadores. Las indicaciones más frecuentes de TH fue la cirrosis alcohólica (16) y la cirrosis OH con hepatocarcinoma (10).

Del total de los 74 pacientes sometidos a TH se registraron 20 pacientes (27%) que desarrollaron TdN. Su edad media fue 64,4±8,8 años, siendo 85% hombres. Las principales indicaciones de TH fueron cirrosis alcohólica (8), seguida de hepatocarcinoma (5) y Cirrosis VHC (4).

El tratamiento inmunosupresor más frecuentemente empleado fue tacrólimus en monoterapia o asociado a micofenolato de mofetilo (75%), ciclosporina (17%) y everolimus(8%). En intervalo medio transcurrido desde el TH al diagnóstico del tumor fue de 80,2± 59,5 meses (rango 11-181 meses). El 30% de los TdN se desarrollaron entre el segundo y cuarto año postrasplante, incrementándose al 55% hasta el sexto.

Los TdN más frecuente fueron el cáncer de pulmón (25%), el cutáneo (20%), el colorrectal (15%) y el otorrinolaringológico (15%). De estos pacientes, 65% (13) eran exconsumidores de alcohol y 70% (14) de tabaco. A cierre de estudio, seis pacientes fallecieron.

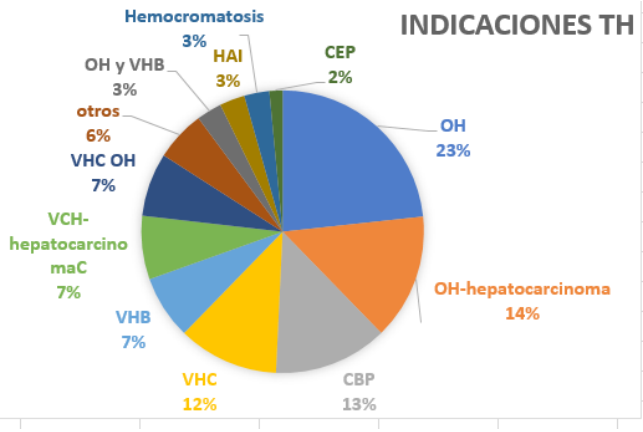

Figura 1. Gráfica indicaciones TH.

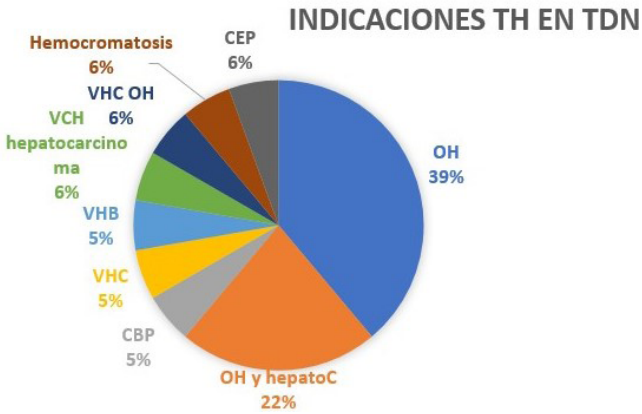

Figura 2. Gráfica indicaciones TH en TDN.

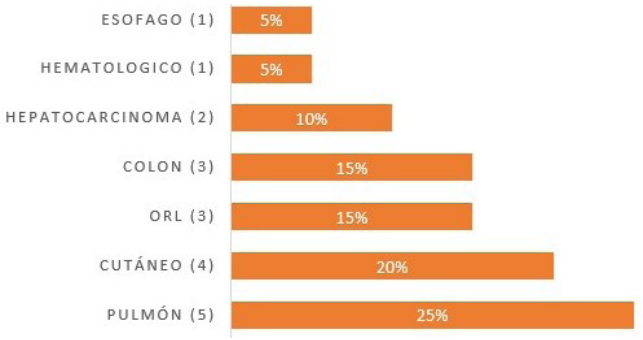

Figura 3. Gráfico Tumores de NOVO

Conclusiones

En nuestro estudio, a diferencia de otras series, la incidencia de TdN ha sido discretamente superior y con menor prevalencia de tumores cutáneos y linfoproliferativos. No se han encontrado diferencias significativas en la incidencia de TdN según el inmunosupresor, pero sí respecto a la edad (mayor de 60) y al consumo de tóxicos (p<0,1).

El tumor de novo es una complicación frecuente en pacientes trasplantados de órgano sólido. La aplicación del protocolo de cribado eficaz con un seguimiento periódico tanto en atención primaria como en especializada permite un diagnóstico y tratamiento precoces y así mejorar el pronóstico.

ENFERMEDAD DE CROHN ESOFAGICA

M. ROLDÁN FERNÁNDEZ.

Hospital Universitario Clínico de Salamanca.

Introducción

La enfermedad de Crohn con afectación esofágica supone un reto diagnóstico y terapéutico por su baja prevalencia (2-5%), además de ser un factor de mal pronóstico dada su agresividad y mala respuesta al tratamiento.

Para su diagnóstico es preciso estudios endoscópicos con toma de biopsias que excluyan otras causas de úlceras y estenosis esofágicas.

Caso clínico

Mujer de 32 años diagnosticada de enfermedad de Crohn A1L4B3p de curso muy agresivo con múltiples cirugías que conllevaron la realización de panprotocolectomía con ileostomía definitiva en 2011. Lejos de solucionar el problema, continuó con actividad luminal y aparición de nuevas fístulas periestoma, con abscesos de repetición, precisando nueva intervención en 2016 con resección de ileostomía y reconfeccionando una nueva. En tratamiento actual con vedolizumab (desde julio 2015), tras reacción infusional con infliximab en 2003 y pérdida de respuesta secundaria a adalimumab a pesar de intensificación de tratamiento.

En julio 2017 comienza con disfagia a sólidos, realizándose gastroscopia donde se objetiva, en esófago proximal, estenosis de unos 3 cm sólo franqueables con gastroscopio pediátrico, con áreas ulceradas y otras cicatriciales **(Figura 1)** a lo largo de todo el esófago. El estudio anatomopatológico informa de esofagitis inespecífica descartándose origen infeccioso, sin nuevos hallazgos histológicos en las posteriores biopsias. Hasta el momento, se han realizado tres dilataciones endoscópicas hasta 14 mm con balón neumático con mejoría parcial de la disfagia, por lo que nos hemos planteado otras estrategias terapéuticas como la colocación de prótesis biodegradable vs. nuevas dianas terapéuticas por la dudosa acción de vedolizumab a nivel esofágico.

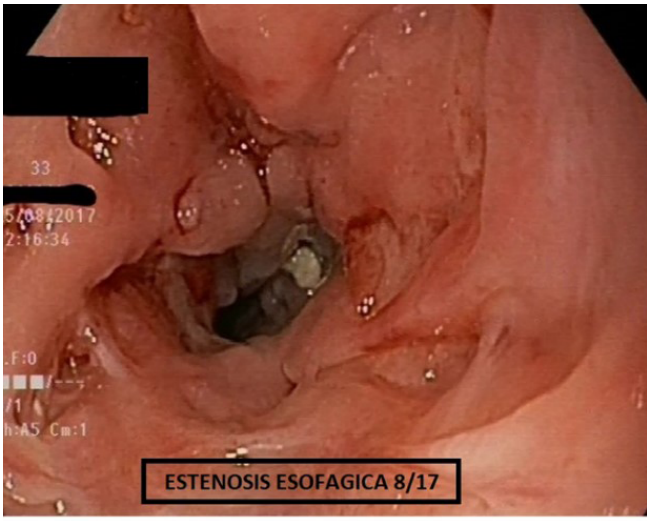

Figura 1. Estenosis esofágica.

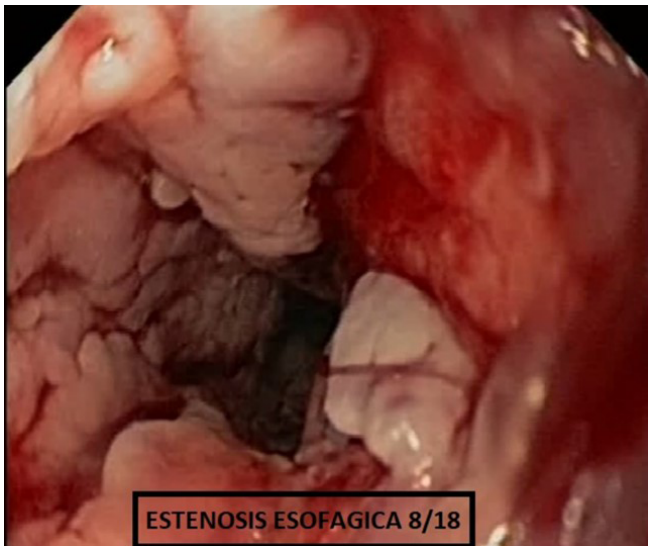

Figura 2. Estenosis esofágica.

Conclusiones

La afectación esofágica en la enfermedad de Crohn está llena de dificultad desde el diagnóstico hasta el tratamiento. La histología plantea un desafío, los granulomas no caseificantes característicos son infrecuente (7-9%), predominando un infiltrado inflamatorio crónico inespecífico.

Gastroenterología Castellana 2018; 34(3): 70-157

Presenta complicaciones a largo plazo (estenosis, fistula, perforación) que son difíciles de manejar dada la naturaleza recidivante de la patología, por ello el tratamiento óptimo requiere una integración de tratamiento médico, técnicas endoscópicas y quirúrgicas.

CANCER COLORRECTAL EN PACIENTES MENORES DE 50 AÑOS: INCIDENCIA Y FACTORES ASOCIADOS EN LA PROVINCIA DE SALAMANCA.

P. RODRÍGUEZ LÓPEZ[1], A.F. MARCOS MARTÍN[1], M. GARCÍA PRADA[1], A. GONZÁLEZ-COTORRUELO GONZÁLEZ[1], M. ROLDÁN FERNÁNDEZ[1], H.A. VERDE PORCEL[1], E.PARRAS CASTAÑERA[1], F.GEIJO MARTÍNEZ[1,2], M. ANTONA HERRANZ[1], A. RODRÍGUEZ PÉREZ[1,2].

[1]Servicio de Aparato Digestivo del Complejo Asistencial Universitario de Salamanca. [2]Instituto de Investigación Biomédica de Salamanca.

Introducción

Se ha descrito un aumento en la tasa de incidencia de cáncer colorrectal (CCR) en pacientes menores de 50 años durante la última década sin que exista una etiología clara. Estos tumores se han asociado con un estadiaje más avanzado al diagnóstico y predominio de lesiones esporádicas.

Métodos

Hemos estudiado los casos de cáncer colorrectal diagnosticados en menores de 50 años en la provincia de Salamanca entre 2005 y 2015.

Resultados

Entre 2005 y 2015 se diagnosticaron en la provincia de Salamanca 100 casos de cáncer colorrectal en pacientes menores de 50 años.

Los síntomas guía más frecuentes fueron abdominalgia (44%), rectorragia (36%), alteración del ritmo intestinal (32,6%) y síndrome constitucional (20%). Un 10,9% de los pacientes debutaron como abdomen agudo quirúrgico, y un 13% como oclusión intestinal. El 60,6% de los pacientes referían clínica de más de 1 mes de evolución, con una media de 3,72 ± 2,85 meses.

Al diagnóstico el 63,9% de los pacientes presentaban un CEA en los límites normales (<10 ng/mL), con una mediana de 4,41 ng/mL, y un 40% presentaban anemia (Hb<12 g/dL). De los pacientes a los que se hizo estudio genético, un 10,8% presentaba delección de los genes reparadores de tumores MLH1, MLH2 o MSH6. Un 24,7% de los pacientes sin delección de genes reparadores o síndromes de poliposis familiar presentaban antecedentes familiares de primer o segundo grado de CCR.

Tabla 1

Datos demográficos	Mujeres	61
	Hombres	39
	Edad media al diagnóstico	43,06±5,9
Histología	Adenocarcinoma entérico	75,8%
	Adenocarcinoma mucinoso	27,3%
	Tumor con células en anillo de sello	5,1%
	Tumor neuroendocrino	2%
Estadiaje	Estadio I	7,1%
	Estadio II	22%
	Estadio III	32,7%
	Estadio IV	35,7%
Localización	Recto	22%
	Sigma	29%
	Recto-sigma	13%
	Colon descendente	7%
	Colon transverso	7%
	Colon ascendente	12%
	Ciego y apéndice	10%

Del 35,7% de los tumores metastásicos al diagnóstico (estadio IV), el 47% presentaban únicamente metástasis hepáticas, y el otro 52% presentaban diseminación en varias regiones. El 31,4% de los pacientes en estadio IV debutaron con carcinomatosis peritoneal al diagnóstico. La tasa de supervivencia a 5 años de los pacientes con estadio IV fue del 14,8%.

Conclusiones

En nuestra serie el cáncer colorrectal en los pacientes menores de 50 años se asoció con lesiones esporádicas y de mal pronóstico, presentado más de la mitad estadios avanzados al diagnóstico y en su mayoría localización distal a sigma. La mayoría de los pacientes presentaban al diagnóstico clínica de más de un mes de evolución, lo que subraya la necesidad de actitudes de vigilancia proactiva en pacientes jóvenes con clínica sugerente de cáncer colorrectal.

CARACTERÍSTICAS DE LOS ADENOMAS Y NEOPLASIAS OBJETIVADAS EN COLONOSCOPIAS A PACIENTES MENORES DE CINCUENTA AÑOS

P. RODRÍGUEZ LÓPEZ[1], A.F. MARCOS MARTÍN[1], M. GARCÍA PRADA[1], A. GONZÁLEZ-COTORRUELO GONZÁLEZ[1], M. ROLDÁN FERNÁNDEZ[1], H.A. VERDE PORCEL[1], E.PARRAS CASTAÑERA[1], F.GEIJO MARTÍNEZ[1,2], M. ANTONA HERRANZ[1], A. RODRÍGUEZ PÉREZ[1,2].

[1]Servicio de Aparato Digestivo del Complejo Asistencial Universitario de Salamanca. [2]Instituto de Investigación Biomédica de Salamanca.

Introducción y Objetivos

Recientemente, la American Cancer Society ha propuesto disminuir la edad de inicio del cribado de cáncer colorectal a los 45 años. Por esta razón hemos estudiado la presencia incidental de pólipos y neoplasias en colonoscopias realizadas a pacientes menores de 50 años en nuestro medio.

Material y Métodos

Se han revisado 114 colonoscopias realizadas entre 2015 y 2018 a pacientes menores de 50 años en los que se objetivó la presencia de pólipos. También se han recopilado las neoplasias diagnosticadas por colonoscopia en este periodo en pacientes menores de 50 años. Se excluyeron pacientes con poliposis familiar, síndrome de Lynch y enfermedad inflamatoria intestinal. Los pacientes se clasificaron según los criterios de la ESGE en bajo riesgo (dos o menos adenomas inferiores a 10mm, tubulares sin displasia de alto grado o adenomas serrados sin displasia) y alto riesgo (lesiones de más de 10 mm, adenomas tubulovellosos o con displasia de alto grado, adenomas serrados con displasia o más de 3 lesiones adenomatosas).

Resultados

La media de edad de los pacientes que presentaban pólipos era de 43,56±5,57 años. El 51,8% eran varones. El 78,1% de los pacientes eran pacientes de bajo riesgo según los criterios de la ESGE, y el 21,9% fueron clasificados como pacientes de alto riesgo. El tamaño medio de los pólipos adenomatosos fue de 6,82mm ±5,3mm.

18 pacientes fueron diagnosticados de neoplasias de colon (11 mujeres y 7 hombres). La edad media al diagnóstico fue de 43,44±4,93 años, y los motivos de solicitud más frecuente fueron el estudio de metástasis hepáticas (27,8%), la rectorragia (22%), el dolor abdominal (16,7%) y la anemia (16,7%).

Tabla 1

Pólipos Localización	Recto	8,1%
	Sigma	29,1%
	Colon descendente	19,8%
	Colon transverso	5,8%
	Colon ascendente	29,1%
	Ciego	8,1%
Pólipos Histologia	Adenomas tubulares (AT)	84,9%
	AT sin displasia	62,8%
	AT con displasia de bajo grado	12,8%
	AT con displasia de alto grado	7%
	AT con adenocarcinoma intramucoso	2,3%
	Adenomas tubulovellosos (ATV)	4,7%
	ATV sin displasia	3,5%
	ATV con displasia de alto grado	1,2%
	Adenomas serrados (AS)	9,3%
	AS tradicional	2,3%
	AS sésil	5,8%
	AS con displasia de bajo grado	1,2%
	Otros	1,2%
Neoplasias Localización	Recto	38,9%
	Sigma	33,3%
	Colon descendente	11,1%
	Colon transverso	0%
	Colon ascendente	5,6%
	Ciego	11%
Neoplasias Histología	Adenocarcinoma entérico	83,3%
	Adenocarcinoma mucinoso	11,1%
	Carcinoma epidermoide	5,6%

Conclusiones

Una quinta parte de los pacientes fueron considerados de alto riesgo, subsidiarios de revisión en tres años. Una parte importante de las lesiones neoplásicas diagnosticadas presentaban estadiaje avanzado. Nuestros hallazgos parecen apoyar la utilidad de disminuir la edad de inicio del cribado de cáncer colorrectal.

Gastroenterología Castellana 2018; 34(3): 70-157

VALOR DE ELASTOGRAFÍA TRANSITORIA SOBRE EL PRONÓSTICO DE LOS PACIENTES INFECTADOS POR VHC TRATADOS CON ANTIVIRALES ORALES

B. ANTÓNIO MOREIRA DA SILVA. L. PÉREZ, R. BONOSO, S.M. FERNANDO SANTOS, I. PEÑAS, A. MILLÁN.

Complejo Asistencial Universitario de Palencia (CAUPA).

Intoducción

El virus de la hepatitis C (VHC) es la segunda causa de cirrosis hepática en España.

Las actuales guías, recomiendan un cribado de carcinoma hepatocelular (CHC) a los pacientes infectados por VHC que presentan una elastografía basal con estadio de fibrosis F3 y F4. Sin embargo, la elastografía puede sobreestadiar el grado de fibrosis, principalmente en pacientes con transaminasas elevadas, verificándose un claro descenso del grado de fibrosis después del tratamiento con antivirales de acción directa, secundario a la ausencia de la necroinflamación. No obstante, no está de todo claro su significado en relación con el pronóstico.

Métodos

Se ha realizado un estudio descriptivo y retrospectivo de los pacientes infectados por VHC que presentaban un grado de fibrosis basal F3-F4, pero con nivel de plaquetas, albúmina, proteinograma y ecografía basales dentro de la normalidad, y que después del tratamiento con antivirales de acción directa han presentado una reducción del grado de fibrosis a estadios ≤F2 medido por elastografía, y verificar si esos pacientes, durante el seguimiento, presentaron alguna complicación en el seguimiento, en forma de carcinoma hepatocelular, descompensación hepática o ingreso hospitalario por causa hepática.

Resultados

Se han obtenido un total de nueve pacientes, seis hombres y tres mujeres, con una media de edad de 58 años. Con relación al fibroscan basal, cinco con estadio F3 y 4 con estadio F4. El seguimiento medio fue de 22 meses. Ningún paciente, durante el seguimiento, ha sido diagnosticado de CHC, descompensación ni ha necesitado ingreso por causa hepática.

Conclusión

Según este estudio, podría existir un subgrupo de pacientes no despreciable, que, a pesar presentar una elastografía basal F3-F4, no necesitan la realización de cribado de CHC, pudiendo ser dados de alta, lo que supone un ahorro económico importante.

HIPERTENSIÓN PORTAL IDIOPÁTICA NO CIRRÓTICA

C. DEL POZO CALZADA, I. EZCURRA ACEDO, L. CIRIANO HERNÁNDEZ, M. PASCUAL MATO, F. CASAFONT MORENCOS, J.I. FORTEA ORMAECHEA , A. CUADRADO LAVÍN , J. CRESP

Hospital Universitario Marques de Valdecilla, Santander.

Introducción

La hipertensión portal idiopática (HTPI) es una causa rara de hipertensión portal (HTP) intrahepática, y de etiología incierta. Presentamos un caso de hemorragia digestiva por varices esofágicas en el contexto de una HTPI con trombosis portal crónica asociada en el que la hemodinámica portal fue la pieza clave para su diagnóstico.

Caso Clínico

Varón de 66 años con antecedentes de hipertensión arterial, dislipemia, obesidad (índice masa corporal 33,5 Kg/m^2), y accidente cerebrovascular hemorrágico en 2004 sin secuelas.

Ingresa por melenas de 24 horas de evolución con anemización de 2 puntos de hemoglobina. En la gastroscopia urgente se objetiva sangrado activo por varices esofágicas, tratándose con ligadura endoscópica, perfusión de somatostatina y antibioterapia ante la sospecha de una probable cirrosis hepática secundaria a una esteatohepatitis no alcohólica.

El estudio de hepatopatía no objetiva otras etiologías asociadas y la ecografía abdominal muestra datos de hepatopatía crónica con flujo portal enlentecido (11 cm/s) y esplenomegalia. De acuerdo con nuestro protocolo institucional se solicita una hemodinámica portal (tras retirada dos horas antes de la perfusión de somatostatina) en la que el gradiente de presión venosa hepática (GPVH) es de 10,5 mmHg (i.e. HTP clínicamente significativa). Ante la ausencia de un GPVH > 12mmHg en presencia de sangrado por varices se realiza una biopsia transyugular y se solicita una TAC. La primera observa una leve esteatosis con balonización prominente, pero sin inflamación asociada, y una fibrosis grado 1. La TAC muestra una cavernomatosis portal. Finalmente, el fibroscan confirma la ausencia de fibrosis avanzada (6,7 Kpa).

Discusión

La hemorragia digestiva por varices esofágicas es la manifestación más frecuente de la HTPI. Su diagnóstico se basa en la presencia de signos inequívocos de HTP, y en la exclusión de cirrosis o de otras causas de HTP no cirrótica. Se asocia a una elevada incidencia de trombosis portal (15% al año), la cual puede enmascarar su diagnóstico si no se ha realizado previamente. Es en estos casos donde la hemodinámica portal puede facilitar más su diagnóstico, ya que el GPVH a menudo se encuentra elevado (>5mmHg) en la HTPI, pero no en la trombosis portal no cirrótica. En nuestro paciente, y pese a la ausencia de fleboesclerosis u otros datos histológicos que sugieran una HTPI, la elevación del GPVH junto con la ausencia de datos de fibrosis avanzada llevaron al diagnóstico de una HTPI con trombosis portal crónica asociada.

CAUSA POCO COMÚN DE ANEMIA DE ORIGEN DIGESTIVO

M. MUÑIZ MUÑOZ, M. SUÁREZ MATÍAS, C. MURILLO MATAMOROS, P, OLCINA DOMÍNGUEZ, M. DEL MORAL MARTÍNEZ, L. VALIENTE GONZÁLEZ, T. MARTÍNEZ PÉREZ, R. MARTÍNEZ FERNÁNDEZ, M. RVIÑUELAS CHICANO, C.J. GÓMEZ RUÍZ, J.I. PÉREZ GARCÍA, J. MORILLAS ARIÑO, J. GARCÍA-CANO LIZCANO.

Hospital Virgen de la Luz (Cuenca).

Introducción

El estudio de síndrome constitucional y anemia es una de los retos más comunes a los que nos enfrentamos los gastroenterólogos.

Caso Clínico

Varón de 82 años derivado desde hematología para estudio de síndrome constitucional con hepatoesplenomegalia en ecografía abdominal. En la analítica se objetiva anemia ferropénica, leucocitosis a expensas de linfocitos maduros, marcadores tumorales normales, excepto β2 microglobulina que está elevada. Se realiza inmunofenotipo siendo compatible con linfoma no Hodgkin de bajo grado tipo zona marginal/MALT. Se solicita colonoscopia en la que se consigue progresar hasta recto medio por colapso de la luz por unas lesiones polipoideas, traslúcidas con erosiones siendo la imagen similar a neumatosis quística intestinal **(Figura 1)**. Se realiza gastroscopia **(Figuras 2 y 3)** donde se objetivan unos pliegues edematosos, distensibilidad disminuida, erosiones difusas milimétricas con fondo de fibrina predominantemente en antro, bulbo y curvadura menor de cuerpo, segunda porción normal. El TC toracoabdominal muestra esplenomegalia de 16 cm con múltiples adenopatías patológicas abdominopélvicas, engrosamiento difuso de la pared gástrica (figura 4). Las biopsias de la gastroscopia y de la colonoscopia eran compatibles con linfoma de células del manto. Por lo que se confirmó el síndrome linfoproliferativo B en sangre periférica y en médula ósea (m.o.) aunque hay discrepancia con las biopsias (MALT vs LNH del Manto) por ahora se considera MALT con afectación extraganglionar (m.o. y digestivo). El paciente está en tratamiento con hierro y con inmunoquimioterapia con bendamustina y rituximab.

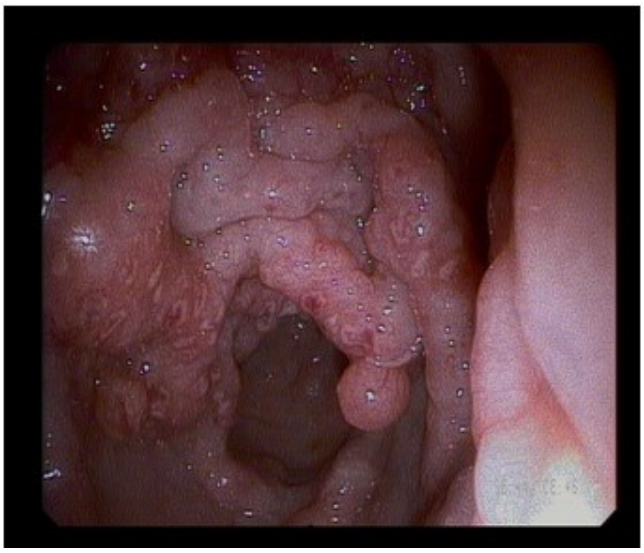

Figura 1.

Figura 2.

Gastroenterología Castellana 2018; 34(3): 70-157

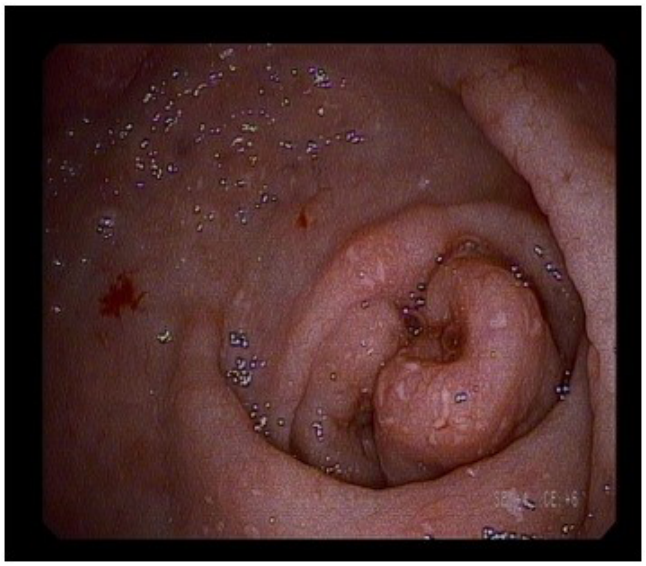

Figura 3.

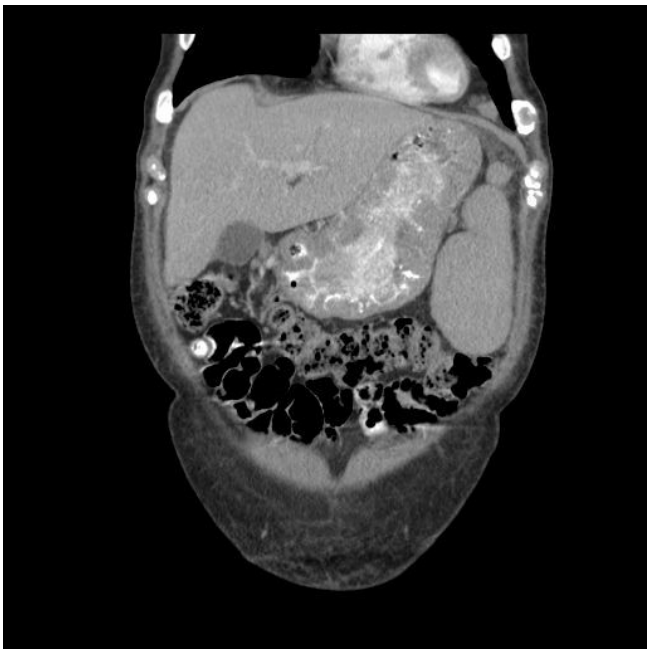

Figura 4.

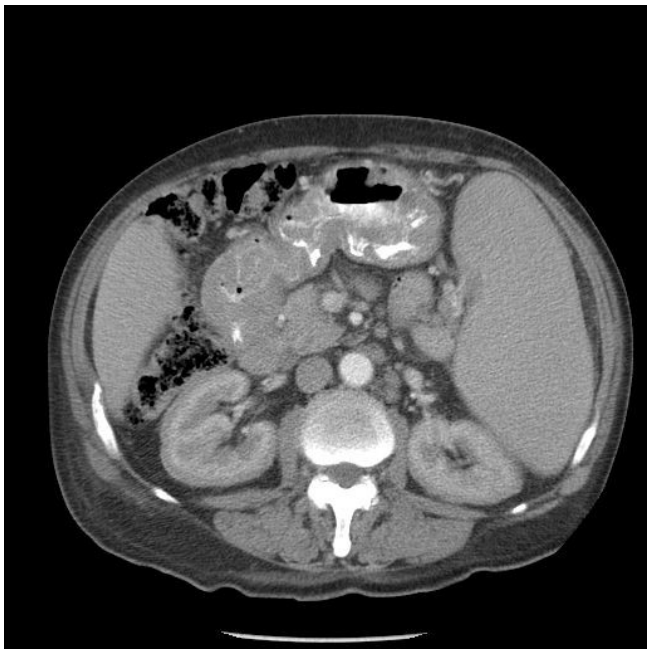

Figura 5.

Discusión

Es clásica la asociación entre el *Helicobacter pylori* y la gastritis crónica y el linfoma MALT, aunque este último también se asocia a enfermedades autoinmunes. El linfoma MALT se suele localizar en estómago, pero, como en el caso de nuestro paciente, puede infiltrar otras partes del tubo digestivo, ojos, pulmón, tiroides, mama, piel y tejidos blandos. Si hay afectación digestiva se suele manifestar por reflujo, epigastralgia, anorexia, pérdida de peso, sangrado gastrointestinal oculto. Se puede diseminar, como en nuestro caso, a tejido linfoide o a médula ósea en el 30% de los casos, considerándose un evento tardío. Generalmente no afecta a sangre periférica, aunque sí lo hace en nuestro paciente. Es importante realizar biopsias de gran tamaño porque a menudo está afectada la submucosa pero no la mucosa. Mediante TC se distingue de la neumatosis quística, en la cual se visualizan *"quistes"* de aire. El tratamiento de MALT consiste en erradicar *Helicobacter pylori*, y si el mismo persiste o está en estadio avanzado hay que asociar radioterapia y posteriormente valorar rituximab con otros quimioterápicos.

USO DE TALIDOMIDA EN PACIENTES CON SANGRADO GASTROINTESTINAL RECURRENTE DEBIDO ANGIODISPLASIAS INTESTINALES.

C. MURILLO MATAMOROS, M. SUAREZ MATAS, M. MUÑIZ MUÑOZ, L. VALIENTE GONZÁLEZ, T. MARTÍNEZ PÉREZ, M. DEL MORAL MARTÍNEZ, R. MARTÍNEZ FERNÁNDEZ, M. VIÑUELAS CHICANO, C. JULIA GÓMEZ RUIZ, J.I. PÉREZ GARCÍA, J. GARCÍA CANO LIZCANO, J. MORILLAS ARIÑO.

Servicio de Aparato Digestivo Hospital Virgen de la Luz, Cuenca.

Introducción y objetivos

El propósito del presente estudio es estudiar el papel de la Talidomida en el tratamiento de la hemorragia digestiva recurrente secundaria a angiodisplasias en

pacientes no subsidiarios de tratamientos endoscópicos o quirúrgicos o tras fallo a los mismos.

Métodos

Nuestro hospital es un centro de tercer nivel que atiende a una población aproximada de 140.000 habitantes.

Se realizó un estudio retrospectivo de 5 años de evolución en el que se incluyeron todos aquellos pacientes con hemorragia gastrointestinal recurrente con contraindicaciones o fallo al tratamiento convencional y en tratamiento con Talidomida.

Los pacientes fueron identificados a través de la base datos de uso compasivo de todos los fármacos prescritos por el servicio de digestivo entre los años 2013 y 2018.

Mediante la revisión de las historias clínicas se determinó para cada uno de ellos la edad, el sexo, comorbilidades, existencia de tratamientos previos, diagnóstico, pauta y duración del tratamiento con talidomida, respuesta al tratamiento, recurrencia posterior a retirar el tratamiento, cese del sangrado tras reiniciar talidomida en pacientes con recurrencia, concentración de hemoglobina previo al inicio de talidomida y posterior a finalizar el tratamiento, incremento de concentración de hemoglobina media, efectos adversos y abandono del tratamiento.

Los datos fueron procesados mediante estadística descriptiva con SPSS versión 16.

Resultados

Se incluyeron 5 pacientes (2 hombres y 3 mujeres), con una edad media de 79 años, el 100% presentaban fibrilación auricular y el 60% valvulopatía como enfermedades de base. Todos los pacientes habían recibido múltiples transfusiones y habían sido ingresados en nuestro servicio por sangrado gastrointestinal y anemia. Un 20% había recibido tratamiento previo endoscópico y un 80% no habían recibido tratamientos previos. La dosis media utilizada de talidomida fue de 200 mg cada 24 horas y la duración del tratamiento de 4 meses. Ninguno abandonó el tratamiento ya que no presentaron efectos secundarios. La concentración de hemoglobina media antes de iniciar el tratamiento era de 8 g/dl y al finalizar el tratamiento de 11 g/dl, con un incremento de hemoglobina media de 3 g/dl. El 40% de los pacientes recurrieron una vez finalizado el tratamiento, sin embargo, en todos cedió el sangrado tras reiniciar el tratamiento.

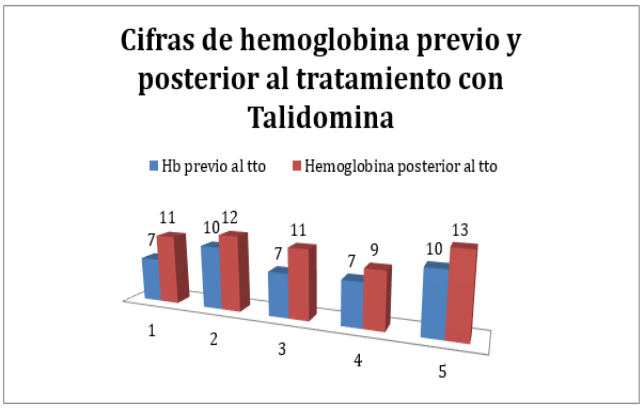

Figura 1.

Conclusiones

La talidomida se perfila como una buena alternativa terapéutica para pacientes no subsidiarios de tratamientos convencionales ya que además de reducir las necesidades transfusionales durante el tratamiento, las tasas de recurrencia analizadas en nuestro estudio son relativamente bajas con una respuesta de un 100% al reintroducir el fármaco en caso necesario con escasos, o en nuestro caso nulos efectos adversos y por ende sin abandono al tratamiento. Por lo cual, en pacientes con pocas opciones terapéuticas condenados a múltiples transfusiones y estudios endoscópicos, la talidomida permitiría mejorar la calidad de vida en estos pacientes.

No obstante, sería necesario realizar mas estudios, probablemente de mayor tamaño muestral más amplio con el fin de obtener resultados más concluyentes.

CONSECUENCIAS DE LA ACALASIA AVANZADA

C. MURILLO MATAMOROS, M. SUAREZ MATÍAS, M. MUÑIZ MUÑOZ, L. VALIENTE GONZÁLEZ, T. MARTÍNEZ PÉREZ, M. DEL MORAL MARTÍNEZ, R. MARTÍNEZ FERNÁNDEZ, M. VIÑUELAS CHICANO, C. J. GÓMEZ RUIZ, J. I. PÉREZ GARCÍA, J. GARCÍA CANO LIZCANO, J. MORILLAS ARIÑO.

Servicio de Aparato Digestivo Hospital Virgen de la Luz, Cuenca.

Introducción

El conjunto de síntomas de disfagia, dolor torácico, reflujo puede ser causado por una gran variedad de enfermedades como enfermedad por reflujo gastroesofágico, malignidad, obstrucción mecánica y acalasia.

Gastroenterología Castellana 2018; 34(3): 70-157

Caso Clínico

Mujer de 86 años que presenta sensación de nudo retroesternal desde hace 2 años con vómitos. La exploración y la analítica (incluyendo serologías) fueron normales. Ante la sospecha de patología vascular, se le realizó un TC toracoabdominal, en el que se visualiza una marcada dilatación de todo el esófago (diámetro 4,6-5,4 cm), con abundante contenido en su interior, visualizándose un engrosamiento mural a nivel del cardias **(Figuras 1 y 2)**. Se realizó una gastroscopia en la que se objetivó una morfología esofágica en tirabuzón, esfínter esofágico inferior (EEI) hipertónico que se rebasa sin dificultad y abundante contenido semisólido en esófago (con mucosa desvitalizada) **(Figuras 3 y 4)**. El tratamiento fue inyección de toxina botulínica con respuesta mantenida a los 6 meses.

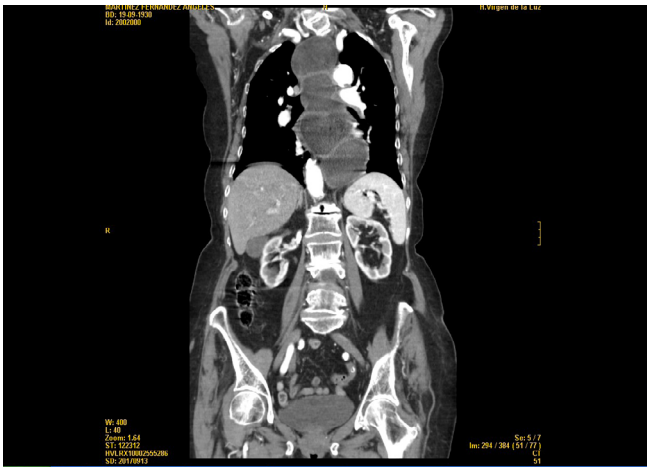

Figura 1.

Figura 2.

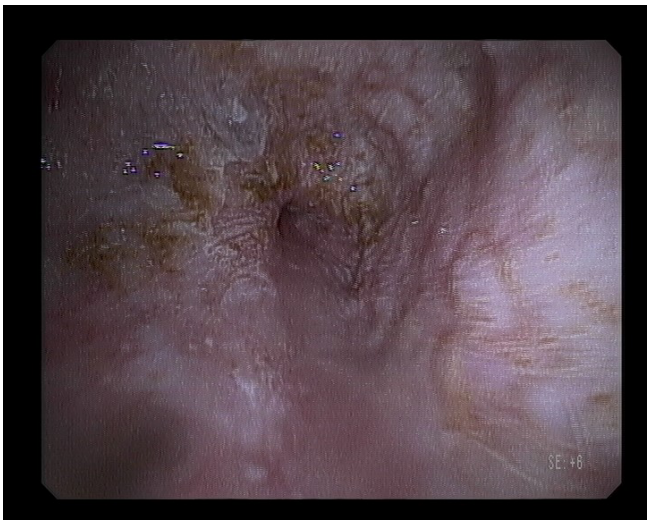

Figura 3.

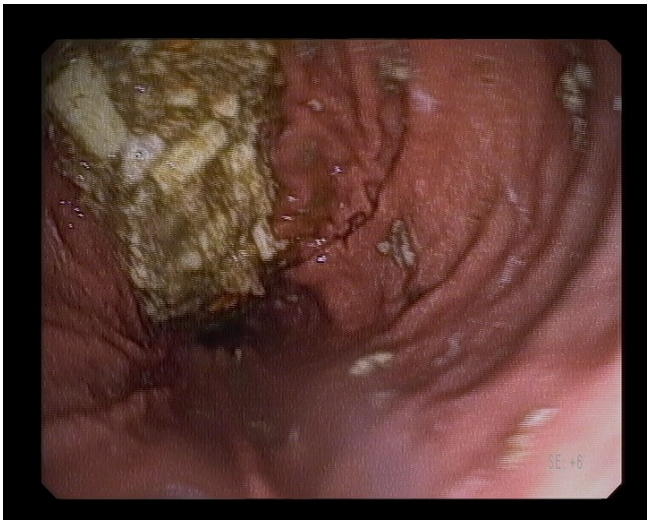

Figura 4.

Discusión

La acalasia tiene una incidencia de 1/100.000. Se asocia a una pérdida funcional de células ganglionares del plexo mientérico en esófago distal y en EEI, producido por un proceso autoinmune por una infección viral indolente o por la destrucción generalizada del plexo mientérico en la enfermedad de Chagas.

El síntoma principal es la disfagia progresiva a sólidos y a líquidos con pirosis, seguido por dolor torácico, regurgitación, tos, odinofagia, dolor epigástrico. Para diagnosticar esta patología hay que descartar causas orofaríngeas u obstrucción mecánica que puedan causar la disfagia. Para ello, haremos una esofagogastroduodenoscopia, que nos muestra, como en nuestro caso, un esófago dilatado, tortuoso, impactación alimentaria y retención de fluidos, y resistencia al paso

del endoscopio en EEI. En el estudio baritado es muy típica la imagen de pico de pájaro y la de en sacacorchos. La manometría esofágica es la prueba estándar para el diagnóstico y la clasificación (clasificación de Chicago) de la acalasia pues demuestra una relajación defectuosa del EEI y peristalsis ausente en ausencia de obstrucción en dicha zona.

Para pacientes no candidatos a tratamiento endoscópico o quirúrgico se pueden usar calcioantagonistas y nitratos que reducen la presión en EEI. La inyección de toxina botulínica en EEI produce una mejoría sintomática durante 6-12 meses. La dilatación neumática produce un buen control sintomático, aunque 33% recaen a los 4-6 años, pero series de dilataciones se equiparan en eficacia a la miotomia de Heller. La miotomia endoscópica perioral es el tratamiento más novedoso (tasa de éxito de 90%, similar a la miotomia quirúrgica).

DISFAGIA PRODUCIDA POR NEURITIS POR VARICELA ZÓSTER

C. MURILLO MATAMOROS, M. SUAREZ MATÍAS, M. MUÑIZ MUÑOZ, L. VALIENTE GONZÁLEZ, T. MARTÍNEZ PÉREZ, M. DEL MORAL MARTÍNEZ, R. MARTÍNEZ FERNÁNDEZ, M. VIÑUELAS CHICANO, C. J. GÓMEZ RUIZ, J. I. PÉREZ GARCÍA, J. GARCÍA CANO LIZCANO, J. MORILLAS ARIÑO.

Servicio de Aparato Digestivo Hospital Virgen de la Luz, Cuenca.

Introducción

La disfagia es un síntoma producido por múltiples patologías, lo primero que debemos hacer es discernir entre causa orofaríngea o esofágica. Las causas orofaríngeas se caracterizan por dificultad para iniciar la deglución, sensación de reflujo en región faríngea, sialorrea, disartria, tos, disfonía. Por ello lo más importante ante un paciente con disfagia es una buena historia clínica, aunque nos será de gran utilidad el estudio baritado, la gastroscopia y la manometría esofágica.

Caso Clínico

Varón de 67 años que durante 14 días presenta hipoacusia y lesiones vesiculosas detrás de pabellón auditivo, posteriormente asocia cuadro sincopal, paresia de hemicara derecha, desviación de la comisura bucal, disfagia con elevación pobre del velo del paladar y desviación de la úvula hacia la izquierda, disfonía, desviación de la lengua hacia la izquierda a la protrusión, reflejo nauseoso conservado. Se obtienen múltiples serologías, tanto plasmáticas como de líquido cefalorraquídeo, siendo positivas para virus varicela zóster. TC craneal y de cuello, RM craneal y gastroscopia sin alteraciones significativas. La manometría esofágica

Figura 1. RM corte transversal normal.

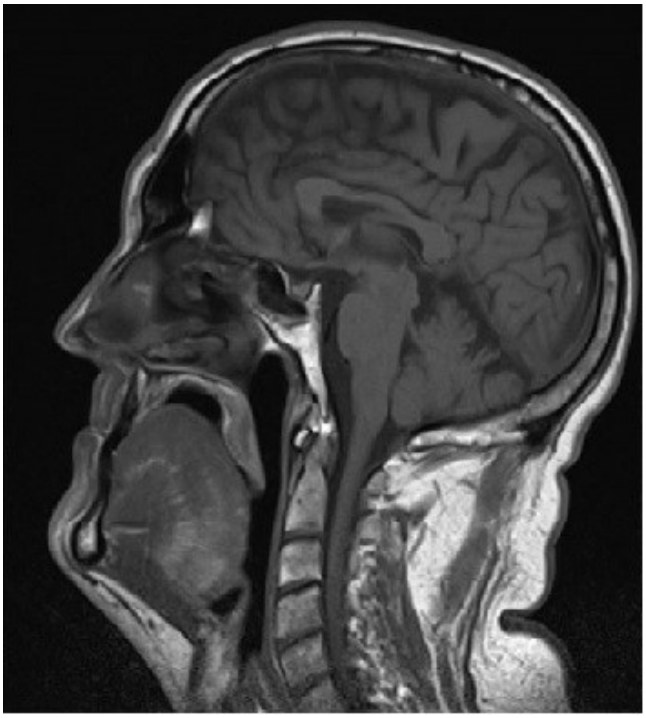

Figura 2. TC corte lateral normal.

Gastroenterología Castellana 2018; 34(3): 70-157

muestra un trastorno motor esofágico severo con hipocontractilidad del cuerpo esofágico con el 80% de las ondas simultáneas e hipotonía del esfínter esofágico inferior (EEI). Con todo ello se diagnostica de multineuritis craneal por herpes zoster. Se trata con aciclovir y corticoides con buena respuesta excepto para la disfagia, por lo que se le pone una sonda nasogástrica. Actualmente el paciente está pendiente de manometría de alta resolución.

Discusión

El virus varicela zoster proviene de la reactivación de este, que está latente en los ganglios sensitivos. Se caracteriza por afectar a un único dermatoma, aunque se puede extender de manera central y producir meningitis. El dolor es el síntoma más común por la neuritis que produce, y suele preceder a unas pápulas eritematosas que se convierten en vesículas. Puede producir el síndrome de Ramsay Hunt, como en nuestro caso, que se caracteriza por parálisis facial ipsilateral, otalgia y vesículas en canal auditivo y aurícula, además también puede asociar alteración del gusto, tinnitus, hiperacusia, epífora. Se considera que es una polineuropatía que afecta a los pares craneales V, IX y X y que el virus reside en el ganglio geniculado y se extiende al par craneal VIII. Se suele asociar a una afectación más severa y con menos probabilidad de recuperación que la parálisis de Bell, normalmente se trata con antivirales, aunque hay pocos datos que lo avalen. El test más sensible para su diagnóstico es el de PCR.

DOLOR ABDOMINAL POR QUISTE ESPLÉNICO

M. MUÑIZ MUÑOZ, M. SUAREZ MATÍAS, C. MURILLO MATAMOROS, P. OLCINA DOMÍNGUEZ, M. DEL MORAL MARTÍNEZ, I. VALIENTE GONZÁLEZ, T. MARTÍNEZ PÉREZ, R. MARTÍNEZ FERNÁNDEZ, M. VIÑUELAS CHICANO, C. J. GÓMEZ RUIZ, J.I. PÉREZ GARCÍA, J. GARCÍA CANO LIZCANO, J. MORILLAS ARIÑO.

Servicio de Aparato Digestivo Hospital Virgen de la Luz, Cuenca.

Introducción

Los quistes esplénicos son una entidad muy infrecuente pero benigna, aunque su incidencia está aumentando probablemente por la mayor disponibilidad de la ecografía, que es la técnica de elección. Pueden ser parasitarios, sobre todo hidatídicos, o no parasitarios. Generalmente son asintomáticos y de pequeño tamaño.

Caso Clínico

Mujer de 31 años vista en consulta de digestivo refiriendo diarrea y dolor abdominal de 3 semanas de evolución asociado a elevación de Ca 19-9. Posteriormente acude a urgencias por aumento marcado del perímetro abdominal. Por este motivo se solicita una ecografía donde se visualiza una gran masa quística con contenido en su interior localizada en epi-mesogastrio, de 20 cm **(Figura 1)**. Se realiza TC abdominal que describe un probable quiste esplénico complicado (**Figuras 2, 3 y 4),** por lo que se realiza laparotomía urgente con aspiración del quiste, extrayendo 14 litros de contenido achocolatado, y posterior exéresis en bloque de quiste y bazo.

Tras la extirpación de este la paciente se mantiene asintomática y, analíticamente, se normalizan los marcadores tumorales.

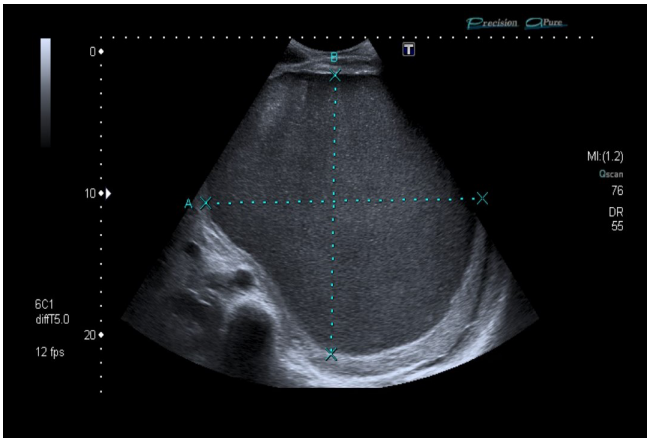

Figura 1. Ecografía de la masa.

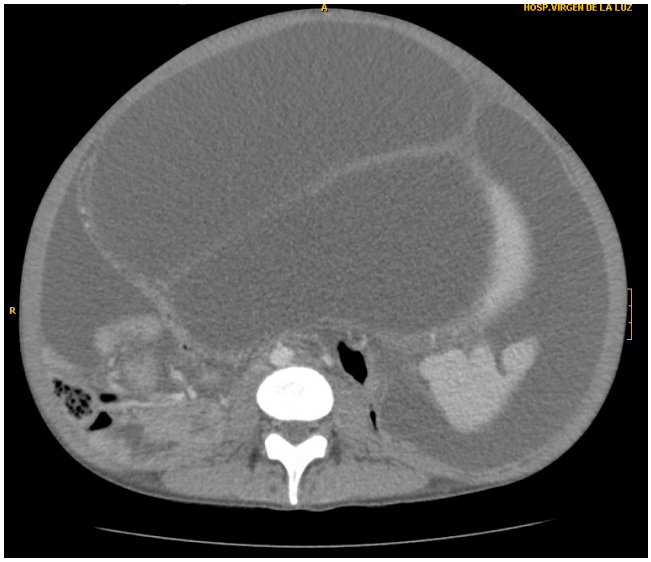

Figura 2. TC de la masa. Corte transversal.

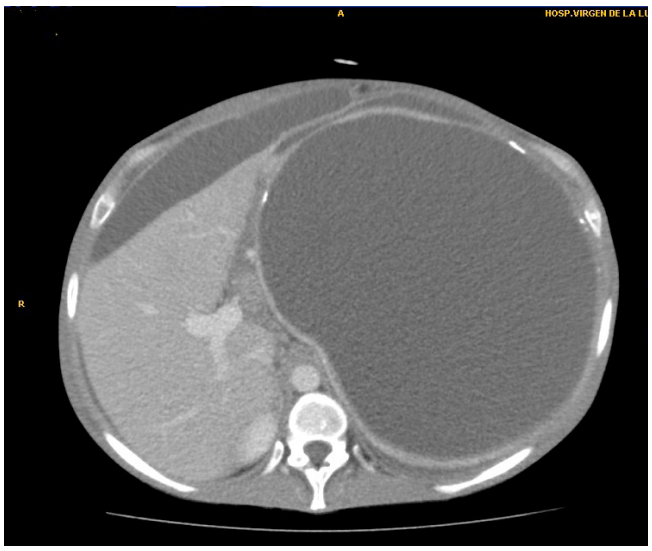

Figura 3. TC de la masa. Corte transversal.

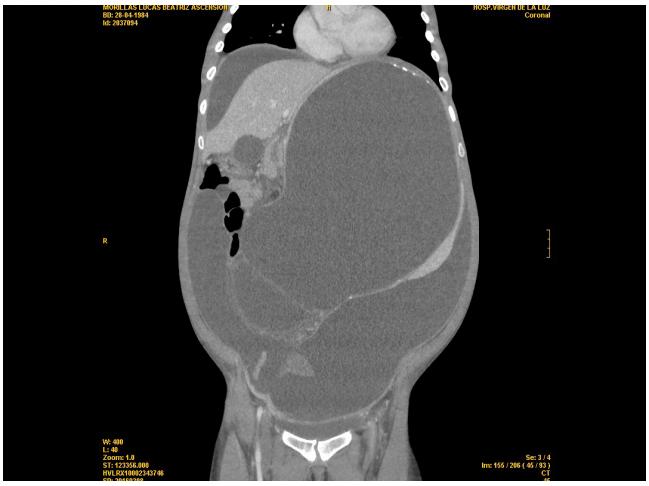

Figura 4. TC de la masa. Corte coronal.

Conclusiones

Las lesiones quísticas del bazo no tienen un origen claro, se postulan teorías sobre un origen malformativo durante la embriogénesis o sobre un factor genético. Se clasifican en primarios, con epitelio de revestimiento siendo el tipo epidermoide el más frecuente (90%) de los no parasitarios, y secundarios o pseudoquistes (80%), que suelen producirse tras traumatismos e infecciones.

Los quistes esplénicos suelen ser asintomáticos, cursando, en ocasiones, como es el caso de nuestra paciente, con dolor en epigastrio o hipocondrio izquierdo. El diagnostico inicial de quiste esplénico complicado es muy infrecuente, siendo lo más frecuente la ruptura. En el estudio ecográfico (de elección), los quistes esplénicos muestran ausencia de ecos, pueden presentar calcificación y carecen de flujo en doppler, lo que permite diferenciarlo de otras etiologías. La TC se realiza únicamente si existe duda del contenido o localización anatómica. El tamaño del quiste es muy variable, pudiendo alcanzar 20 cm. El epitelio de revestimiento puede sintetizar Ca 19,9, no siendo específico de este tumor, aunque permite asegurar la curación tras el tratamiento.

La actitud terapéutica es controvertida. La cirugía está indicada en caso de gran tamaño o complicación. La decapsulación parcial ha sido un tratamiento adecuado, por preservar la función esplénica y presentar un bajo índice de recidiva. Por último, la esplenectomía total es el procedimiento de elección para lesiones grandes, con afectación del hilio esplénico y en adultos.

DOLOR PÉLVICO CRÓNICO, UNA CAUSA POCO COMÚN.

M. MUÑIZ MUÑOZ, M. SUAREZ MATÍAS, C. MURILLO MATAMOROS, P. OLCINA DOMÍNGUEZ, M. DEL MORAL MARTÍNEZ, I. VALIENTE GONZÁLEZ, T. MARTÍNEZ PÉREZ, R. MARTÍNEZ FERNÁNDEZ, M. VIÑUELAS CHICANO, C. J. GÓMEZ RUIZ, J.I. PÉREZ GARCÍA, J. GARCÍA CANO LIZCANO, J. MORILLAS ARIÑO.

Servicio de Aparato Digestivo Hospital Virgen de la Luz, Cuenca.

Introducción

El dolor abdominal con pruebas complementarias normales es un porcentaje importante de nuestros pacientes que nos obligan a descartar causas no digestivas y suponen un reto importante en nuestras consultas.

Caso Clínico

Mujer de 32 años que desde hace dos meses presenta dolor en fosa ilíaca derecha tipo punzante muy intenso que no cede con analgésicos habituales. Además, asocia estreñimiento, sensación distérmica sin fiebre, sensación de distensión abdominal, pérdida ponderal (5 kg en 2 meses) y dolor en articulación sacroilíaca izquierda que se irradia a pierna.

En la ecografía abdominal únicamente se visualiza en cúpula hepática un hemangioma. Analítica normal, excepto por ligera neutrofilia 11.300 leucos y 7.800 neutros, PCR 25,2 y ligera elevación de PCR, calprotectina negativa. Colonoscopia con ileoscopia normal. En TC abdominopélvico se objetiva una importante dilatación de la vena ovárica izquierda con imagen sugestiva de reflujo, con importante dilatación del plexo periovárico y periuterino de la hemipelvis izquierda; también impresiona de flujo retrógrado en vena ovárica derecha,

Gastroenterología Castellana 2018; 34(3): 70-157

siendo todo ello sugestivo de síndrome congestivo pélvico. En la exploración ginecológica leucorrea blanquecina grumosa sugestiva de candidiasis. Ecografía vaginal normal.

Figura 1. TC Corte coronal.

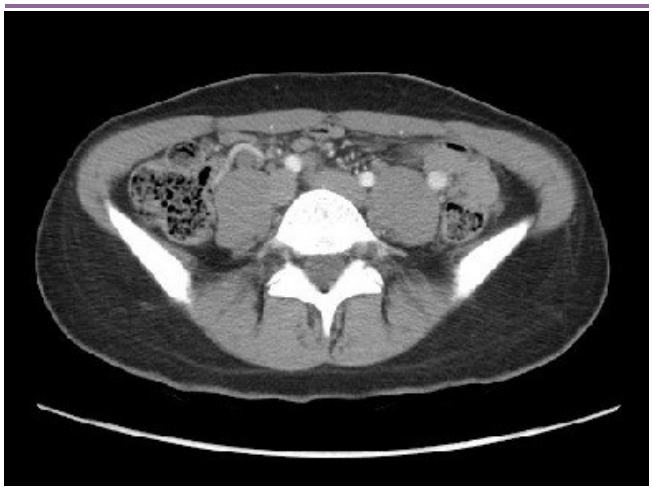

Figura 2. TC Corte transversal.

Discusión

La patofisiología del síndrome de congestión pélvica no está clara pero se cree que resulta de la combinación de válvulas venosas disfuncionales, flujo sanguíneo retrógrado, hipertensión venosa y dilatación. Típicamente afecta a multíparas en edad fértil que presentan dolor hipogástrico o pélvico que persiste durante más de 6 meses, se exacerba con la bipedestación, el coito, la menstruación y el embarazo. Se suele asociar a cefalea, sensación de distensión abdominal, náuseas, lumbalgia, discomfort rectal, urgencia urinaria, letargia y depresión.

Para su diagnóstico es muy útil la ecografía, tanto abdominal como transvaginal, donde se exacerba el llenado venoso mediante maniobras de Vasalva, permitiendo una mejor visualización de las varices pélvicas. El criterio para diagnosticar varices pélvicas mediante TC y RM es que se tienen que visualizar 4 venas pélvicas ipsilaterales con al menos una mayor de 4 mm de diámetro; y mediante venografía, que se considera la prueba gold standard, tiene que existir una vena ovárica con un diámetro mayor de 10mm y reflujo. Estas pacientes son muchas veces sometidas a laparoscopia exploratoria por no encontrarse causa de dicho dolor, pero al realizarse en supino no se visualizan las varices pélvicas.

Como tratamiento conservador se puede usar acetato de medroxiprogesterona o goserelina, pero se suele desarrollar resistencia. Tras fallo de tratamiento médico se suele usar embolización de venas ováricas con mejoría clínica.

EXTRACCIÓN COMPLICADA DE UNA PRÓTESIS BILIAR METÁLICA TOTALMENTE RECUBIERTA

M. MUÑIZ MUÑOZ, M. SUAREZ MATÍAS, C. MURILLO MATAMOROS, P. OLCINA DOMÍNGUEZ, M. DEL MORAL MARTÍNEZ, I. VALIENTE GONZÁLEZ, T. MARTÍNEZ PÉREZ, R. MARTÍNEZ FERNÁNDEZ, M. VIÑUELAS CHICANO, C. J. GÓMEZ RUIZ, J. I. PÉREZ GARCÍA, J. GARCÍA CANO LIZCANO, J. MORILLAS ARIÑO.

Servicio de Aparato Digestivo Hospital Virgen de la Luz, Cuenca.

Introducción

La CPRE tiene una tasa de complicaciones relativamente alta. Siendo las más frecuentes: pancreatitis, infección, hemorragia y perforación.

Caso Clínico

Mujer de 89 años que hace dos presentó coledocolitiasis que no pudieron extraerse mediante CPRE. Se colocó una prótesis metálica totalmente recubierta para solventar la obstrucción y drenar el conducto biliar. La paciente se perdió en el seguimiento.

Ingresa actualmente por colangitis. En la colangioresonancia se observó la endoprótesis con aspecto pétreo y dilatación de vía biliar.

Se realizó una nueva CPRE, donde se observó migración intracolecociana de la prótesis insertada previamente. Se

pasó una guía por la luz de la prótesis e intentó extraerse tirando de ella con un balón extractor inflado **(Figura 1)**. Al no poderse extraer, se insertó una nueva prótesis metálica por dentro de la anterior **(Figura 2)**.

En las siguientes 24 horas se produjo un empeoramiento con aumento de la ictericia y colangitis severa, en TC urgente se visualizó hemoperitoneo que produjo el fallecimiento.

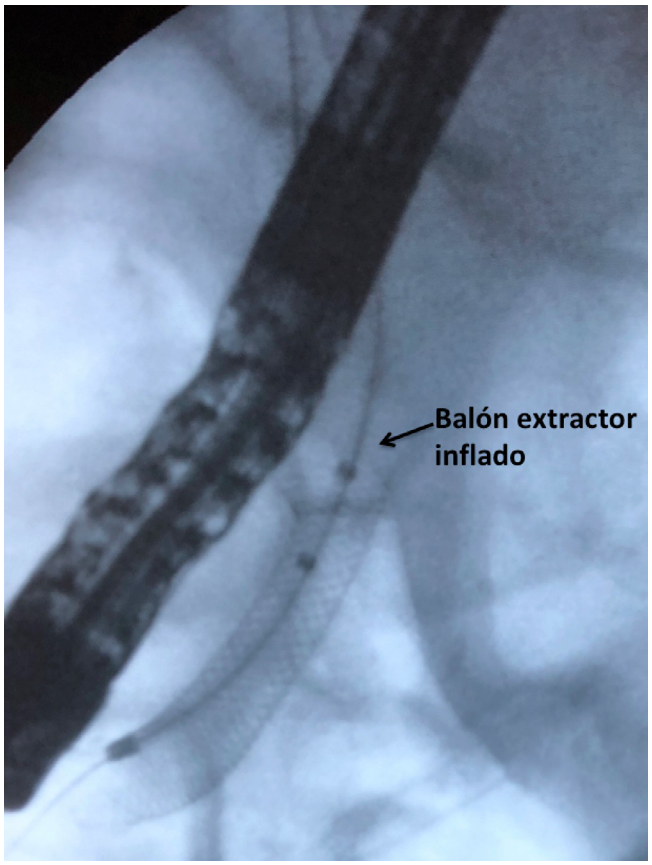

Figura 1. Intentos de extracción de la prótesis tirando con un balón extractor inflado

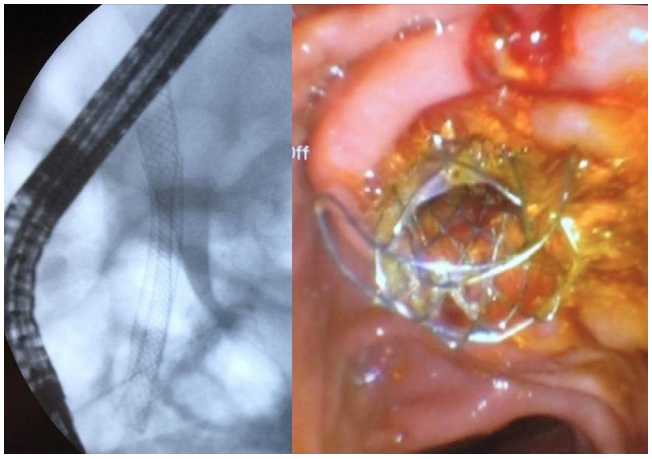

Figura 2. TC Corte transversal.

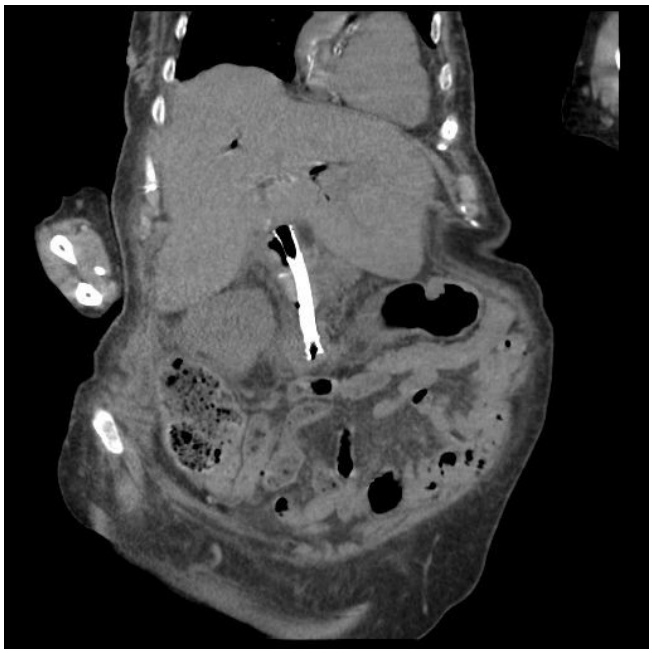

Figura 3.

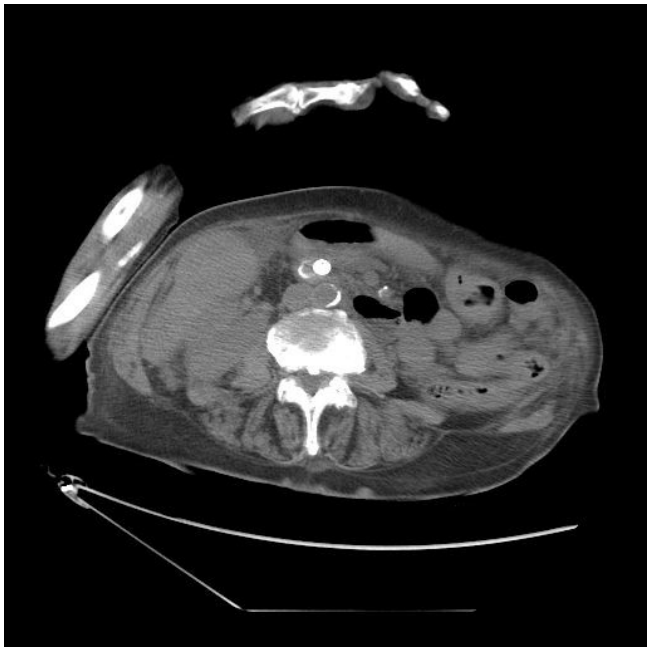

Figura 4.

Comentarios

Las prótesis metálicas autoexpandibles totalmente recubiertas se están utilizando cada vez más en procesos benignos como las coledocolitiasis difíciles de extraer. Aunque en algunos pacientes ancianos y con pluripatología la inserción de una sola prótesis

Gastroenterología Castellana 2018; 34(3): 70-157

puede ser suficiente como tratamiento paliativo hasta su fallecimiento por otras causas, lo cierto es que hay que hacer algún tipo de seguimiento para comprobar la posible obstrucción. En nuestro centro tenemos experiencia en la extracción de estas prótesis. Pero en esta ocasión debió producirse un arrancamiento de la placa hiliar con hemoperitoneo y hemobilia que obstruyó la nueva prótesis.

HERNIA DE MORGAGNI, MÁS ALLA DE UN DESCUBRIMIENTO INCIDENTAL.

M. MUÑIZ MUÑOZ, M. SUAREZ MATÍAS, C. MURILLO MATAMOROS, P. OLCINA DOMÍNGUEZ, M. DEL MORAL MARTÍNEZ, I. VALIENTE GONZÁLEZ, T. MARTÍNEZ PÉREZ, R. MARTÍNEZ FERNÁNDEZ, M. VIÑUELAS CHICANO, C. J. GÓMEZ RUIZ, J. I. PÉREZ GARCÍA, J. GARCÍA CANO LIZCANO, J. MORILLAS ARIÑO.

Servicio de Aparato Digestivo Hospital Virgen de la Luz, Cuenca.

Introducción

La hernia de Morgagni constituye un tipo raro de hernia diafragmática. En adultos, puede ser asintomática y diagnosticarse casualmente, o bien causar síntomas relacionados con el contenido herniario.

Caso Clínico

Mujer de 87 años que consulta por dolor abdominal epigástrico irradiado en banda y hacia las axilas de 24 h de evolución, posteriormente náuseas y emesis de contenido alimentario. Entre sus antecedentes personales destaca neoplasia de sigma distal intervenido mediante resección anterior baja. Niega ingesta de alcohol u otros tóxicos. A la exploración la paciente se encuentra hemodinámicamente estable, presentando un abdomen depresible, doloroso a la palpación en epigastrio, sin signos de peritonismo ni organomegalias palpables. Analíticamente no presenta alteraciones significativas. En el electrocardiograma se objetiva una arritmia sinusal y un hemibloqueo anterior izquierdo. La radiografía de tórax muestra niveles hidroaéreos que parecen corresponderse con asas colónicas en hemitórax derecho y elevación de pilar anterior de hemidiafragma derecho **(Figuras 1 y 2)**. Se realiza ecografía abdominal para descartar otras posibles causas de dolor abdominal y en la misma, craneal al hígado, se observan imágenes sugestivas de corresponder a asas intestinales en el hemitórax derecho asociadas a cuñas de líquido libre intraperitoneal que impresionan de hernia de Morgagni. Se realiza TC para su correcta caracterización y se confirma el diagnóstico **(Figuras 3, 4 y 5)**. Además, se solicita ecocardiograma que sugiere que la hernia de Morgagni condiciona una compresión de cámaras cardiacas derechas.

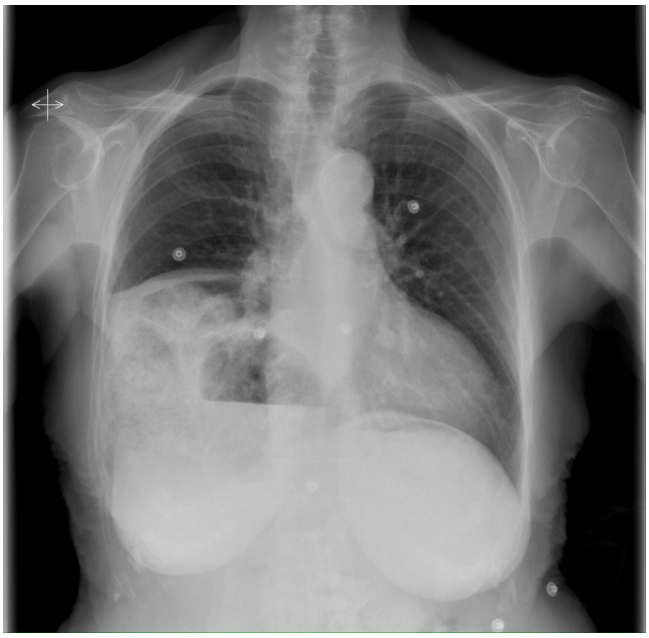

Figura 1.

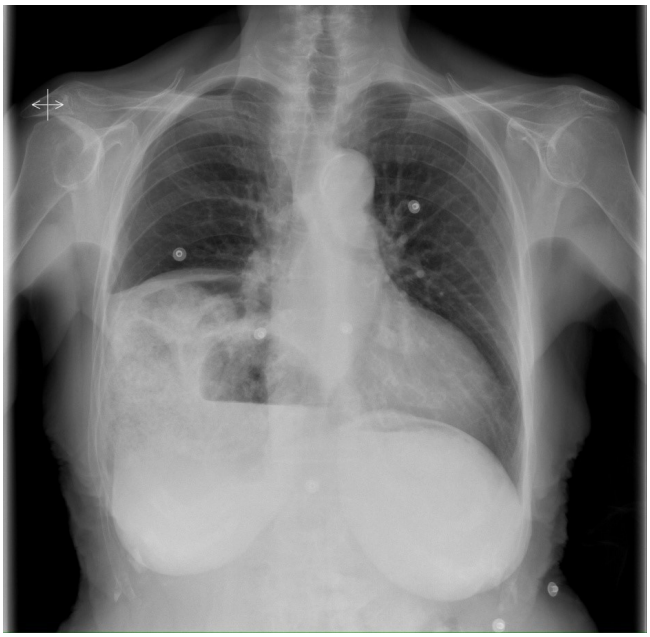

Figura 2.

Discusión

La hernia de Morgagni representa un tipo raro de hernia diafragmática, que ocurre por un defecto entre las inserciones costal y esternal del diafragma. Normalmente se localiza en el lado derecho y puede contener parte de colon transverso (como nuestra paciente), hígado, epiplón, y rara vez, del intestino delgado o del estómago. La mayoría de los adultos se encuentran asintomáticos y su diagnóstico se realiza de manera incidental. Sin embargo, cuando es sintomática,

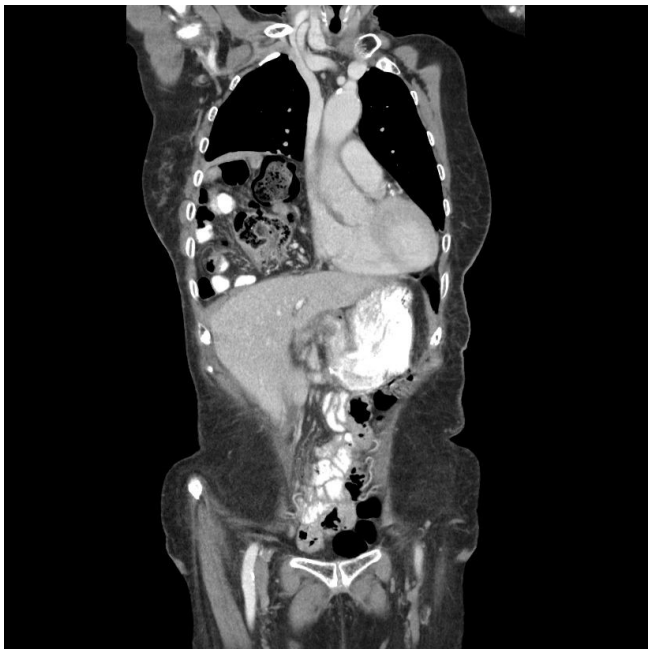

Figura 3.

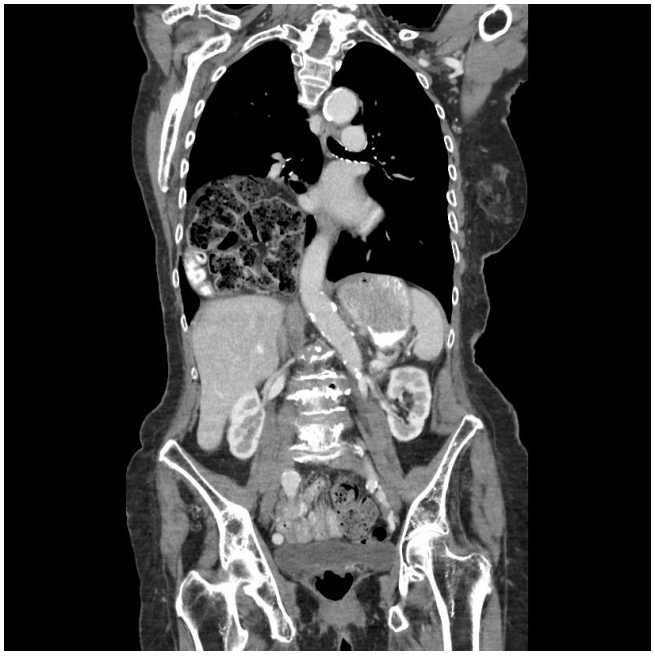

Figura 4.

como en nuestro caso, suele aparecer cuando existe compromiso visceral produciendo disnea, náuseas, vómitos, anorexia, disfagia y distensión abdominal. El diagnóstico se confirma mediante radiografía simple de tórax, estudios de baritado, TC y resonancia magnética. La cirugía está indicada en todos los casos, dado el riesgo de complicaciones.

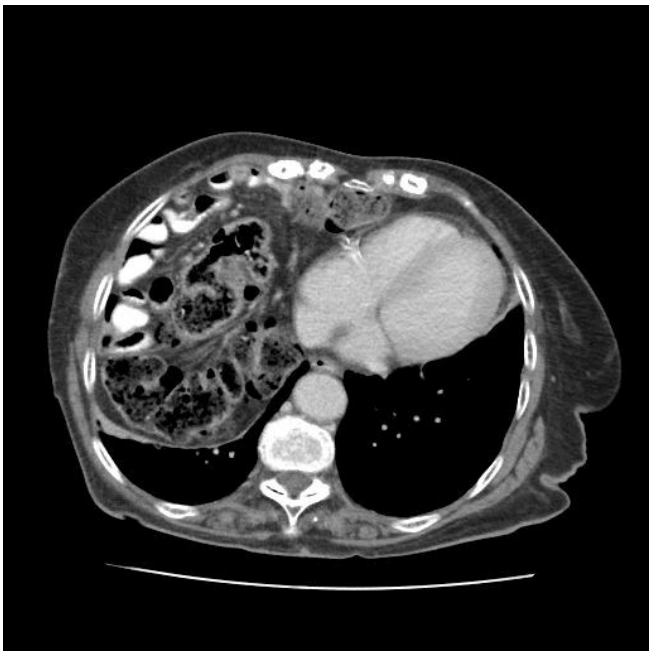

Figura 5.

NEOPLASIA DE RECTO CON UNA HISTOLOGÍA POCO COMÚN

M. MUÑIZ MUÑOZ, M. SUAREZ MATÍAS, C. MURILLO MATAMOROS, P. OLCINA DOMÍNGUEZ, M. DEL MORAL MARTÍNEZ, I. VALIENTE GONZÁLEZ, T. MARTÍNEZ PÉREZ, R. MARTÍNEZ FERNÁNDEZ, M. VIÑUELAS CHICANO, C. J. GÓMEZ RUIZ, J. I. PÉREZ GARCÍA, J. GARCÍA CANO LIZCANO, J. MORILLAS ARIÑO.

Servicio de Aparato Digestivo Hospital Virgen de la Luz, Cuenca.

Introducción

El carcinoma epidermoide es únicamente el 0.3% de todos los cánceres de recto.

Caso Clínico

Mujer de 66 años derivada por rectorragia. Mediante anoscopio se visualizan coágulos frescos en recto inferior, palpándose una masa pétrea, ulcerada, dolorosa en cara posterior.

Se solicita una colonosocopia, objetivándose una lesión excrecente de unos 15mm con una depresión central Paris 0-IIa/c, siendo las biopsias compatibles con carcinoma epidermoide de recto. Para el estadiaje se realiza resonancia magnética y TC, describiéndose una tumoración polipoidea estenosante de 1,7x2,7 cm a 4cm de margen anal, con infiltración de todas las capas intestinales y los primeros 6-7 mm del esfínter anal interno, con adenopatías perirrectales-sacras, pero sin metástasis.

Gastroenterología Castellana 2018; 34(3): 70-157

Con estos datos nuestra paciente es diagnosticada de carcinoma epidermoide de recto estadio cT2N1aM0. Se comenta el caso en el comité de tumores digestivos y se decide iniciar quimiorradioterapia radical.

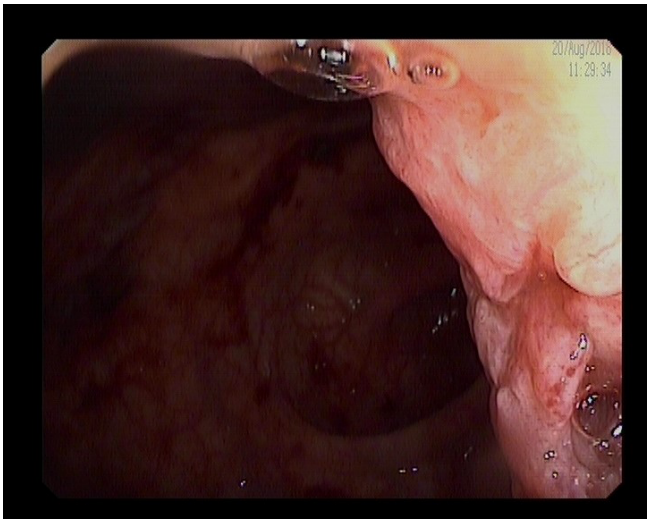

Figura 1.

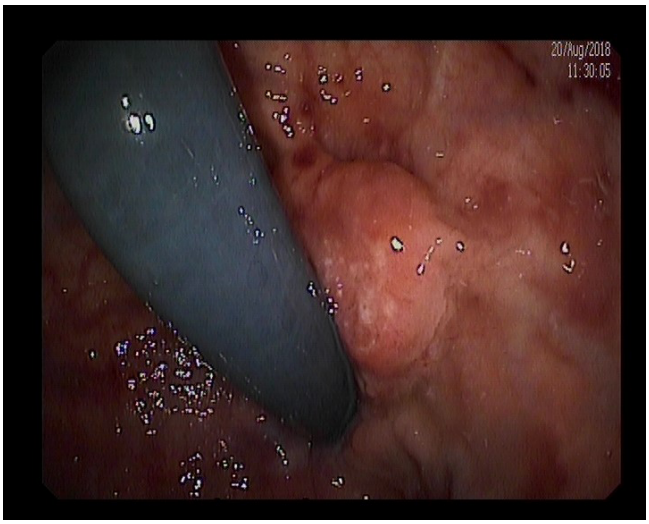

Figura 2.

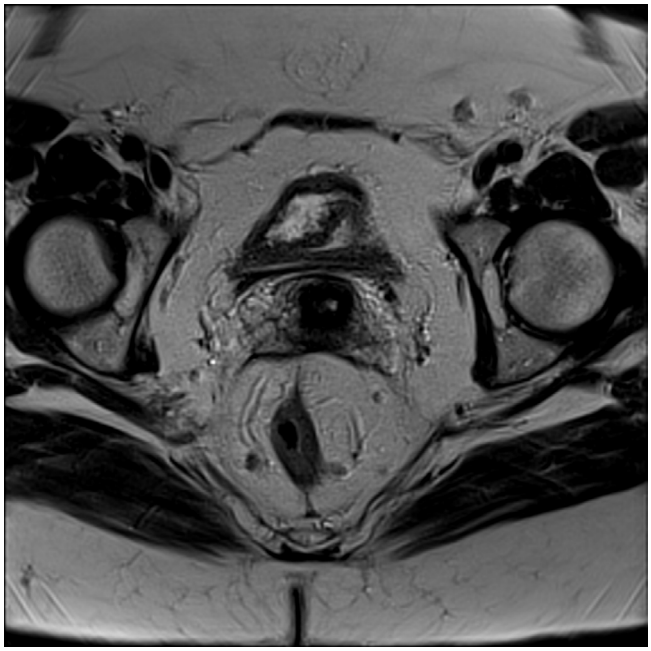

Figura 3.

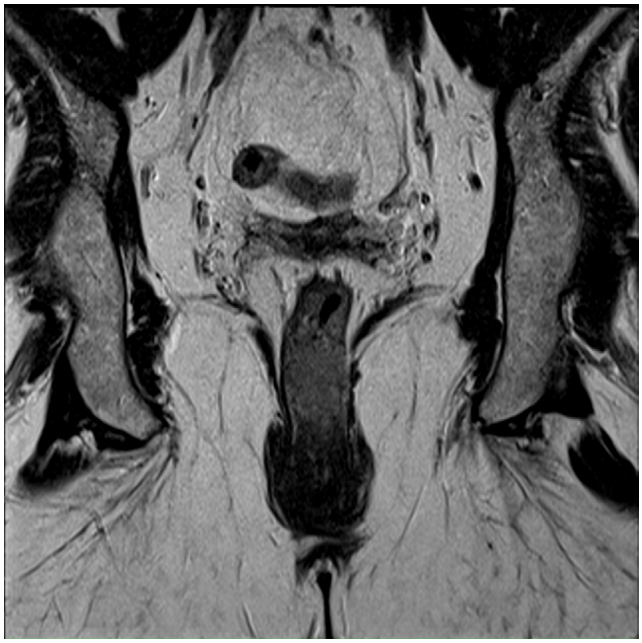

Figura 4.

Comentarios

Este cáncer se suele presentar en estadios tempranos, con síntomas similares a los del adenocarcinoma, siendo el más común la rectorragia, como es el caso de nuestra paciente.

Los criterios diagnósticos según la literatura son: ausencia de carcinoma epidermoide en otro órgano; excluir extensión proximal si este existiese en canal anal; o trayecto fistuloso relacionado con otro carcinoma epidermoide; ausencia de diferenciación glandular. Todo lo cual lo cumple nuestro caso.

Endoscópicamente, puede aparecer como pólipo, placa, ulceración o masa. Para el estadiaje locorregional se puede emplear tanto la resonancia magnética pélvica como la ecoendoscopia rectal. La quimiorradioterapia ha obtenido mejores resultados que la cirugía, de ahí el tratamiento escogido para nuestra paciente.

Figura 5.

PSEUDOPÓLIPO CAUSANTE DE ANEMIA

M. MUÑIZ MUÑOZ, M. SUAREZ MATÍAS, C. MURILLO MATAMOROS, P. OLCINA DOMÍNGUEZ, M. DEL MORAL MARTÍNEZ, I. VALIENTE GONZÁLEZ, T. MARTÍNEZ PÉREZ, R. MARTÍNEZ FERNÁNDEZ, M. VIÑUELAS CHICANO, C. J. GÓMEZ RUIZ, J. I. PÉREZ GARCÍA, J. GARCÍA CANO LIZCANO, J. MORILLAS ARIÑO.

Servicio de Aparato Digestivo Hospital Virgen de la Luz, Cuenca.

Introducción

Los pólipos en intestino delgado son sólo el 3% de los pólipos que asientan en tracto digestivo, aunque su incidencia es creciente. Su diagnóstico es complicado por los síntomas heterogéneos que producen y por las limitaciones en la detección radiológica y endoscópica.

Caso Clínico

Mujer de 68 años que ingresó por melenas y anemización (Hb 5,5 g/dL). Se realizó gastroscopia y colonoscopia sin encontrar patología; se solicitó cápsula endoscópica que observaba en yeyuno proximal 4 pólipos ulcerados sin sangrado activo. Se realizó enteroscopia de pulsión **(Figuras 1 y 2)**, visualizando a 110 cm de arcada dentaria una lesión mucosa pseudopolipoidea que ocupaba un tercio de la luz, se tomaron biopsias que fueron inespecíficas. Dada la persistencia de la anemia y la naturaleza indeterminada de la lesión se decidió tratamiento quirúrgico. Se realizó enteroscopia intraoperatoria **(Figura 3)** localizando la lesión descrita a 30-40 cm del ángulo de Treitz, tras lo que se realiza resección intestinal segmentaria con anastomosis laterolateral. La pieza quirúrgica **(Figura 4)** se informó

Figura 1. Enteroscopia de pulsión

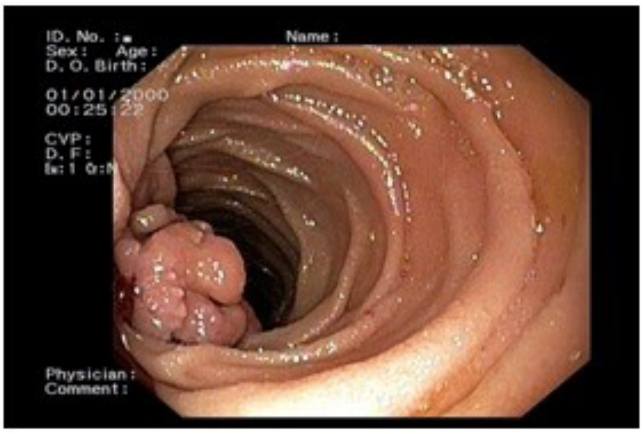

Figura 2. Enteroscopia de pulsión

Figura 3. Enteroscopia intraoperatoria

Gastroenterología Castellana 2018; 34(3): 70-157

Figura 4. Pieza quirúrgica resecada

como pólipo tubulovelloso (adenoma villoglandular) con displasia bajo grado. Desde la cirugía la paciente se encuentra asintomática, la anemia se ha corregido.

Conclusiones

El diagnóstico es complejo por la inespecificidad de la clínica y las limitaciones de las técnicas diagnósticas. La sensibilidad de la cápsula endoscópica es del 78-91%. La enteroscopia tiene la ventaja de permitir tomar muestras y realizar acciones terapéuticas.

Dado el riesgo de malignización es necesario su extirpación, preferiblemente endoscópica cuando es posible. En nuestro caso, dado el tamaño de la lesión y su naturaleza indeterminada se realizó tratamiento quirúrgico.

SÍNDROME DE LEMMEL.: UNA CAUSA POCO FRECUENTE DE ICTERICIA OBSTRUCTIVA ALITIÁSICA DE LA VÍA BILIAR.

M. MUÑIZ MUÑOZ, M. SUAREZ MATÍAS, C. MURILLO MATAMOROS, P. OLCINA DOMÍNGUEZ, M. DEL MORAL MARTÍNEZ, I. VALIENTE GONZÁLEZ, T. MARTÍNEZ PÉREZ, R. MARTÍNEZ FERNÁNDEZ, M. VIÑUELAS CHICANO, C. J. GÓMEZ RUIZ, J. I. PÉREZ GARCÍA, J. GARCÍA CANO LIZCANO, J. MORILLAS ARIÑO.

Servicio de Aparato Digestivo Hospital Virgen de la Luz, Cuenca.

Introducción

El síndrome de Lemmel, también conocido como ictericia obstructiva intermitente, fue descrito en 1934 cuando Lemmel observó que la presencia de divertículos duodenales próximos a la papila de Vater, podría favorecer el desarrollo de enfermedades pancreatobiliares. Se define como una hiperbilirrubinemia a expensas de la bilirrubina directa, secundaria a la relación de un divertículo yuxtapapilar con alteraciones del árbol biliar sin evidencia de coledocolitiasis u otra causa de hiperbilirrubinemia. Se postula que esté relacionado con el incremento de la presión, la obstrucción mecánica, la distorsión de la porción distal del conducto biliar común y el conducto pancreático o la disfunción o espasmo del esfínter de Oddi. Todo ello favoreciendo el reflujo del contenido duodenal hacia el conducto biliar común y pancreático con estasis biliar, produciendo los síntomas por patología obstructiva del conducto biliar en el tercio distal intraduodenal.

Caso Clínico

Paciente varón de 66 años de edad sin antecedentes de interés, que consulta por cuadro clínico de 10 días de evolución de dolor abdominal epigástrico de tipo cólico, de moderada intensidad, asociando sensación de distensión abdominal postprandial. Una semana antes refiere ictericia sin asociar fiebre.

Los análisis iniciales muestran un hemograma con presencia de leucocitosis y neutrofilia, hiperbilirrubinemia a expensas de la bilirrubina directa con patrón de colestasis elevación de transaminasas.

Se realizó una ecografía abdominal con dilatación de la vía biliar intrahepática y colelitiasis. Por lo cual, se solicita una colangioresonancia (colangio RM) sin visualizar dilatación de la vía biliar intra ni extrahepática, presentando en el colédoco distal un cambio abrupto en su calibre debido a la presencia de un gran divertículo duodenal, colelitiasis y desplazamiento del conducto de Wirsung **(Figuras 1 y 2)**. Dado que la CPRE no garantizaba el tratamiento definitivo para un paciente joven sin comorbilidades importantes, se derivó a cirugía general, quienes realizan colecistectomía y posteriormente localizan la ampolla de Vater, seccionando el divertículo a nivel de su cuello y el colédoco por encima de la zona comprimida por el divertículo, ligando la vía biliar distal y asociando una coledocoyeyunostomía en Y de Roux. Actualmente el paciente se encuentra asintomático y no ha presentado nuevos episodios de dolor abdominal ni ictericia obstructiva.

Figura 1. En colédoco distal se visualiza un cambio abrupto en su calibre debido a la presencia de un gran divertículo duodenal, colelitiasis y desplazamiento del conducto de Wirsung.

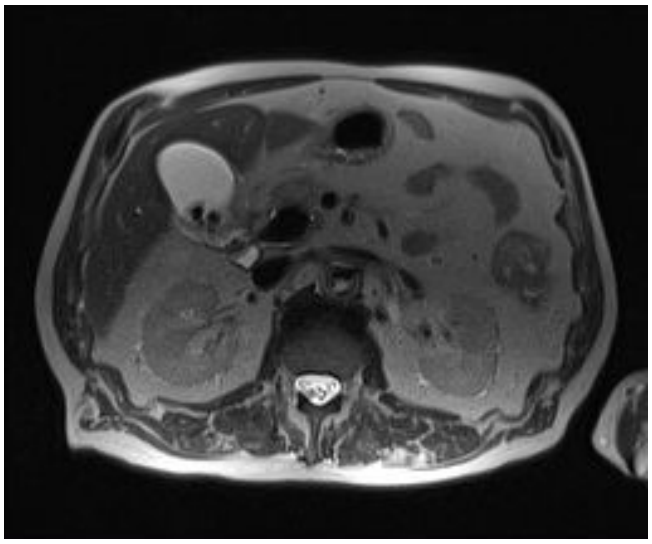

Figura 2. En colédoco distal se visualiza un cambio abrupto en su calibre debido a la presencia de un gran divertículo duodenal, colelitiasis y desplazamiento del conducto de Wirsung.

Discusión

La sospecha clínica de esta patología en pacientes con hiperbilirrubinemia directa sin coledocolitiasis es de suma importancia para evitar tomar conductas inadecuadas. En el caso reportado la clínica y los hallazgos analíticos indicaban que se trataba de una ictericia obstructiva. Por lo cual se solicitó una colangio-RM visualizando un gran divertículo duodenal en el colédoco distal.

Generalmente no se recomienda el tratamiento en pacientes asintomáticos puesto que el riesgo de complicaciones es muy bajo, sin embargo ya que la mayoría de los pacientes presentan síntomas relacionados con la obstrucción biliar (ictericia, dolor abdominal y colangitis) como resultado de la compresión extrínseca de la vía biliar común, se debe proceder a realizar algún tipo de manejo.

La esfinterotomía endoscópica es el tratamiento de elección en caso de complicación biliar o pancreática. Este procedimiento está indicado teniendo en cuenta que no todas las formas de este síndrome son causadas por compresión extrínseca (distensión del divertículo periampular) del conducto biliar común, disfunción del esfínter de Oddi o fibrosis crónica de la papila. La cirugía se reserva ante el fracaso endoscópico o por complicaciones severas como perforación, hemorragia importante o en condiciones que cursen con sepsis. Se comenta el caso con el especialista en CPRE de nuestro hospital recomendando la cirugía con el fin de garantizar tratamiento definitivo, puesto que a pesar de realizar un tratamiento endoscópico adecuado, los síntomas biliares son recurrentes y se precisan largos periodos de observación.

Son pocos los casos reportados en la literatura, lo cual se traduce en un desconocimiento sobre la verdadera incidencia de este síndrome. A pesar de ello este debe formar parte de los diagnósticos diferenciales al valorar una ictericia obstructiva alitiásica. Los pocos casos publicados en la literatura avalan el adecuado manejo diagnóstico y tratamiento realizado a nuestro paciente.

PÓLIPOS GÁSTRICOS, UNA ETIOLOGÍA POCO COMÚN

M. MUÑIZ MUÑOZ, M. SUAREZ MATÍAS, C. MURILLO MATAMOROS, P. OLCINA DOMÍNGUEZ, M. DEL MORAL MARTÍNEZ, I. VALIENTE GONZÁLEZ, T. MARTÍNEZ PÉREZ, R. MARTÍNEZ FERNÁNDEZ, M. VIÑUELAS CHICANO, C. J. GÓMEZ RUIZ, J. I. PÉREZ GARCÍA, J. GARCÍA CANO LIZCANO, J. MORILLAS ARIÑO.

Hospital Virgen de la Luz Cuenca.

Introducción

Cuando hablamos de pólipos gástricos solemos pensar en hiperplásicos, inflamatorios, adenomas... Incluso podemos llegar a pensar en tumores carcinoides. A continuación, presentamos un caso clínico sobre un tumor neuroendocrino gástrico de alto grado.

Gastroenterología Castellana 2018; 34(3): 70-157

Caso clínico

Mujer de 80 años que acude a urgencias por debilidad generalizada y melenas de una semana de evolución, presentando anemización en la analítica y precisando la transfusión de 2 concentrados de hematíes. Se realiza gastroscopia, en la que se observa un pólipo pediculado de aspecto degenerado de 2 centímetros, que se extirpa. El estudio anatomopatológico revela un carcinoma neuroendocrino de alto grado. En el estudio de extensión mediante TC no se detectan metástasis ni afectación ganglionar. Tras el comité de tumores se decide la realización de gastrectomía total y quimioterapia adyuvante.

Discusión

Aunque los tumores neuroendocrinos de alto grado ya sean tanto bien diferenciados como los pobremente diferenciados, son cada vez más frecuentes debido al cambio en su clasificación por la Organización Mundial de la Salud en 2010, los tumores neuroendocrinos gástricos únicamente representan el 0.003% de los tumores malignos en el tracto gastrointestinal. No existen diferencias entre sexos ni claro factor de riesgo para su desarrollo, aunque se ha especulado con varios como son el hábito tabáquico, achalasia, enfermedad por reflujo gastroesofágico, etcétera.

Clínicamente suelen presentarse síntomas sistémicos tales como astenia, pérdida de peso… junto con náuseas, vómitos, hematemesis o melenas; lo cual no nos permite diferenciarlo de otros tumores que pueden asentar a nivel gástrico. Para el diagnóstico es imprescindible el estudio histológico junto con técnicas de inmunohistoquímica, siendo generalmente positivas para sinaptofisina y cromogranina A. El Ki-67 nos ayuda a valorar el grado de diferenciación, pero sin considerarse establecido un claro punto de corte discriminatorio. El estudio de extensión se realiza mediante TC o RM, empleándose en algunos casos el PET-TC. El Octreoscan no tiene utilidad en estos tumores al ser negativo en aproximadamente la mitad de los casos.

El tratamiento va a depender del grado de extensión del tumor, pero debe basarse en la quimioterapia basada en esquemas de platinos junto con etopósido, valorándose individualmente el uso tanto de la cirugía como de la radioterapia según el estadiaje realizado y las comorbilidades del paciente.

La mediana de supervivencia en los casos de enfermedad localizada como es nuestra paciente es de 38 meses, siendo factores que determinan una menor supervivencia una mala capacidad funcional según la escala ECOG, grado de proliferación elevado, elevación de la enzima lactato deshidrogenasa (LDH) y la trombocitosis.

INYECCIÓN SUBMUCOSA DE TOXINA BOTULÍNICA COMO TRATAMIENTO DE LA ACHALASIA. EXPERIENCIA EN HOSPITAL DE SEGUNDO NIVEL

M. MUÑIZ MUÑOZ, M. SUAREZ MATÍAS, C. MURILLO MATAMOROS, P. OLCINA DOMÍNGUEZ, M. DEL MORAL MARTÍNEZ, I. VALIENTE GONZÁLEZ, T. MARTÍNEZ PÉREZ, R. MARTÍNEZ FERNÁNDEZ, M. VIÑUELAS CHICANO, C. J. GÓMEZ RUIZ, J. I. PÉREZ GARCÍA, J. GARCÍA CANO LIZCANO, J. MORILLAS ARIÑO.

Hospital Virgen de la Luz Cuenca.

Introducción

La achalasia es un desorden primario de la motilidad esofágica que se caracteriza por la mala relajación del esfínter esofágico inferior y la ausencia de peristalsis esofágica. Se suele manifestar por disfagia tanto a sólidos como a líquidos, asociando regurgitación de estos. La incidencia es de 1 por cada 100.000 habitantes y año, con una prevalencia de 10:10.000, sin predilección por sexo y raza. El pico de la incidencia es entre los 30 y 60 años.

La achalasia se cree causada por la pérdida de la inhibición neuronal del plexo mientérico que está implicado en la relajación del esfínter esofágico inferior. Esto lleva a una estimulación colinérgica constante que impide la relajación del esfínter esofágico inferior y a una hipercontractilidad del esófago distal. De ahí, que se considere el tratamiento con inyección submucosa de toxina botulínica, dado que ésta bloquea la estimulación colinérgica.

El objetivo de todas las opciones terapéuticas es reducir la hipertonicidad del esfínter esofágico inferior, mejorando el vaciamiento esofágico y prevenir una mayor dilatación esofágica para mejorar así los síntomas. Ésto se puede conseguir farmacológica, endoscópica o quirúrgicamente. La elección del tratamiento depende en gran medida de las comorbilidades del paciente, y de si este, es o no candidato para cirugía.

Nuestro estudio pretende observar el efecto de la inyección submucosa de toxina botulínica en los pacientes de nuestro Área de Salud diagnosticados de achalasia, tanto si se ha planteado como tratamiento único o como puente hacia otro tratamiento definitivo (miotomía o dilatación endoscópica), dado que éstos no están disponibles en nuestro centro actualmente.

Métodos

Realizamos un estudio descriptivo retrospectivo estudiando los pacientes diagnosticados de achalasia en toda el área de salud perteneciente al Hospital Virgen de la Luz de Cuenca a los que se les ha inyectado toxina botulínica desde enero de 2009 hasta agosto de 2018.

Los pacientes se reclutaron a partir de las bases de datos facilitadas por el servicio de Farmacia de nuestro hospital, con un total de 34 pacientes. La técnica empleada consistió en la inyección submucosa de 100 unidades de toxina botulínica (unas 20-25 unidades en cada cuadrante justo por encima de la unión esofagogástrica). Desde 2009 hasta 2015 se usó Botox® y desde 2016 hasta la actualidad se usa Xeomin®, según directrices de farmacia y en acuerdo con nuestra Gerencia.

Se realizó el análisis estadístico de los datos mediante el programa SPPS versión 22.

Resultados

La población estudiada es de 34 pacientes, con una edad media de 69 años, sin haber diferencias entre sexos. Todos los pacientes fueron estudiados mediante gastroscopia y un 70,6% también con manometría.

Se realizó dilatación a un 17,6% de los pacientes, dentro de los cuales sólo a un paciente se le realizó previamente a la inyección con toxina botulínica.

Se sometió a 4 pacientes a cirugía, en todos se realizó miotomía de Haller, asociando en algunos también funduplicatura.

A todos los pacientes se les inyectaron 100 unidades de toxina botulínica (Botox® y Xeomin®). Se empleó Botox® en 21 pacientes (61,8%), Xeomin® en 8 pacientes (23,5%), y ambas, en distintas sesiones, en 5 pacientes (14,7%).

Como se visualiza en la **Tabla 1**, la mayoría de los pacientes se sometieron a entre 1 y 3 sesiones de toxina botulínica. Únicamente un paciente fue sometido a 9 sesiones.

Tabla 1. Intervalo de tiempo entre sesiones de inyección de toxina botulínica.

Intervalo entre sesiones	Tiempo medio (meses)	Desviación estándar	Nº de pacientes
1ª sesión-2ª sesión	10,95	8	20
2ª sesión-3ªsesión	7	5	12
3ª sesión-4ªsesión	6,3	3,8	3
4ªsesión- 5ªsesión	12,5	10,6	2
5ªsesión-6ªsesión	6,5	2,1	2
6ªsesión-7ªsesión	9	5,6	2

La respuesta al tratamiento, evaluada mediante el tipo de dieta tolerada tras la inyección submucosa de toxina botulínica fue de: 9 pacientes toleraron dieta líquida (28%), dieta túrmix 10 pacientes (31,3%) y basal 13 pacientes (40,6%). Hay dos pacientes en los que se pierde seguimiento.

Tabla 2. Respuesta según dieta tolerada tras inyección de toxina botulínica. Tabulación cruzada.

Tipo de toxina	Dieta líquida	Dieta turmix	Dieta basal	Total
Botox®	8	4	8	20
Xeomin®	1	3	3	7
Ambas	0	3	2	5
Total	9	10	13	32

Además del tratamiento con toxina botulínica, 10 pacientes tomaban tratamiento vía oral con calcioantagonistas, y 1 con calcioantagonistas y nitratos. Únicamente dos pacientes precisaron de suplementos de nutrición enteral.

Discusión

La acalasia es una enfermedad poco frecuente con un diagnóstico complejo y sin un tratamiento curativo.

El diagnóstico definitivo se realiza mediante manometría, considerada hasta ahora gold standard, y que en las últimas guías ha sido desbancada por la manometría de alta resolución. En cualquiera de las anteriores se considera diagnóstico de achalasia la evidencia de aperistalsis del cuerpo esofágico, relajación incompleta del esfínter esofágico inferior, sin existir obstrucción mecánica. Otros hallazgos sugestivos, pero no definitivos, son aumento de la presión del esfínter esofágico inferior y contracciones esofágicas simultáneas no propulsivas. En nuestro centro no tenemos disponible manometría de alta resolución, aunque sí convencional. A pesar de lo anterior, en nuestro estudio hay un 29,4% de pacientes diagnosticados sin manometría.

Otra prueba diagnóstica es el tránsito baritado, en el que se ve una dilatación esofágica con un estrechamiento progresivo de la luz, dando, a nivel de la unión esofagogástrica, la imagen clásicamente descrita como “pico de pájaro”. Otros hallazgos descritos son la aperistalsis, el vaciamiento enlentecido del bario, tortuosidad, angulación y megaesófago. Esta prueba actualmente se encuentra en desuso en favor de la manometría, por lo que no se recogieron los datos sobre si se ha realizado la misma a nuestros pacientes.

Gastroenterología Castellana 2018; 34(3): 70-157

Un requisito imprescindible para diagnosticar la acalasia es descartar la presencia de pseudoacalasia, la cual se define como obstrucción mecánica debido a neoplasia que puede simular tanto clínica como manométricamente a la acalasia. Para ello es fundamental la realización de gastroscopia, que fue llevada a cabo en todos los pacientes de nuestro estudio.

La elección del tratamiento depende de numerosos factores: la edad del paciente, comorbilidades, severidad, preferencia del paciente y experiencia del centro. Actualmente la dilatación neumática y miotomía quirúrgica son consideradas las técnicas más efectivas. Otras opciones son empleadas en aquellos pacientes que no son candidatos a estas técnicas. Sin importar la técnica elegida, la hipertonicidad del esfínter esofágico inferior puede recurrir con el tiempo, requiriendo repetir la intervención.

El tratamiento médico, con nitratos y/o calcioantagonistas, es considerado el menos efectivo, de ahí que únicamente 11 pacientes de nuestro trabajo lo tomaran, y muchos de ellos lo hacían probablemente con una doble intención prescritos anteriormente al diagnóstico de achalasia como tratamiento de otras enfermedades como la hipertensión arterial.

La toxina botulínica es un potente inhibidor de la liberación de acetilcolina de los terminales presinápticos del plexo mientérico. Por lo que su inyección es una estrategia útil para pacientes que no toleren otras terapias más agresivas. El objetivo de este tratamiento es bloquear la estimulación colinérgica permanente causada por la pérdida de interneuronas que liberan neurotransmisores para relajar el esfínter esofágico inferior. En nuestro estudio, al igual que en otros ya publicados, se inyectan 100 unidades de toxina botulínica, repartidos en los cuatro cuadrantes, justo por encima de la unión esofagogástrica. Debemos de tener en cuenta que parte de la cantidad inyectada se queda en el canal de la aguja endoscópica, por lo que la dosis varía entre 20-25 unidades por cuadrante.

Actualmente no se ha encontrado evidencia de la eficacia de esta técnica en menores de 50 años, por lo que en nuestra población se ha usado primordialmente en pacientes añosos. Únicamente hay dos casos de pacientes jóvenes en los que se ha empleado como terapia puente a otros tratamientos más agresivos.

Las complicaciones de la inyección de toxina botulínica suelen ser el dolor torácico, y ya de mayor importancia, aunque mucho menos frecuente, la mediastinitis. En nuestro estudio no se registró ninguna complicación importante.

Según las guías la respuesta es del 80-90% en el primer mes, sin embargo, el 50% de los pacientes presentan síntomas de nuevo en el primer año, de ahí que pueda ser necesario repetir la inyección, normalmente cada 6-12 meses. Se considera que realizar nuevas sesiones es bastante seguro, pero es menos eficaz, por eso en nuestro trabajo la gran mayoría de los pacientes fueron sometidos a una, dos o tres sesiones, con un intervalo de tiempo entre sesiones similar al de las últimas recomendaciones internacionales.

La dilatación neumática es un proceso que emplea presiones de aire para romper o fracturar las fibras musculares circulares del esfínter esofágico inferior, siendo la opción no quirúrgica más efectiva para el tratamiento de la acalasia. Se estima que en un tercio de los pacientes tratados con dilatación recurrirán los síntomas a los 4-6 años. De todos nuestros pacientes, un 17,6% fueron sometidos a dilatación neumática tras inyección de toxina botulínica, por lo que podría considerarse a la toxina botulínica como terapia puente. Teniendo en cuenta que, de todos los pacientes sometidos a inyección de toxina botulínica, la dilatación neumática se realizó previamente en un solo caso, podemos deducir que en general la dilatación es efectiva y no suele necesitar de tratamientos posteriores, lo cual coincide con los datos aportados por la literatura reciente.

Según algunos estudios la inyección de toxina botulínica pudiera favorecer la fibrosis submucosa y, como consecuencia, hace más complicada la dilatación manométrica y produce mayor tasa de complicaciones al realizar la misma, por lo que no sería conveniente realizar ambos tratamientos. Sin embargo, en nuestro centro se usa habitualmente como terapia puente, pues la dilatación no es una terapia de fácil acceso y necesitamos aliviar sintomáticamente a nuestros pacientes mientras esperan un tratamiento definitivo.

El tratamiento quirúrgico es una opción de tratamiento definitivo pero agresivo, lo cual limita en gran medida los pacientes que son sometidos al mismo. De ahí que únicamente tengamos 4 pacientes sometidos a cirugía, esto se debe a la elevada media de edad de nuestra población de estudio y a la mayor tasa de comorbilidades. Además, se están desarrollando técnicas menos agresivas como la miotomía endoscópica por vía oral (POEM, por sus siglas en inglés), con resultados prometedores hasta la fecha pudiendo llegar a ser equivalente a la cirugía, aunque esta técnica no se encuentra disponible en nuestro centro.

La aparición nuevamente de síntomas no está necesariamente relacionada con el fallo de los tratamientos usados, además como no existe una definición de recurrencia de la acalasia y dada la complejidad de la enfermedad son necesarios nuevas pruebas que nos aseguren la reaparición de la acalasia. En la literatura se recomienda realizar gastroscopia, manometría y tránsito baritado. En

nuestro centro, valorando costo-efectividad, no se realiza esta reevaluación, guiándonos por los síntomas y la tolerancia de la dieta; obteniendo tras inyección con toxina botulínica un aporte nutricional normal (71,9%), ya sea por dieta túrmix o basal.

En conclusión, la acalasia es una enfermedad poco común sin un tratamiento curativo, pero para el control de síntomas existen varias opciones, siendo las más eficaces la dilatación neumática y la cirugía. Como tratamiento puente o paliativo se puede usar la inyección de toxina botulínica en pacientes que no son candidatos a los otros tratamientos más agresivos. La inyección de la misma tiene pocos riesgos con una respuesta aceptable, con posibilidad de repetir la intervención, permitiendo a los pacientes alimentarse con normalidad. Aún así son necesarios más estudios randomizados y con una población mayor para demostrar la eficacia y seguridad de este tratamiento.

CARCINOMA HEPATOCELULAR EN HÍGADO NO CIRRÓTICO: CARACTERÍSTICAS Y SUPERVIVENCIA.

M. ABANADES TERCERO[1], M. ROMERO GUTIÉRREZ[1], J.RUÍZ MARTÍN[2], J.D. CASTRO LIMO[1], C. GONZÁLEZ DE FRUTOS[1], J.J. CIAMPI DOPAZO[3], T. ARTAZA VARASA[1], J.J. SÁNCHEZ RUANO[1], R. Á. GÓMEZ RODRÍGUEZ[1].

[1]Servicio de Aparato Digestivo. Complejo Hospitalario Universitario de Toledo. [2]Servicio de Anatomía Patológica. Complejo Hospitalario Universitario de Toledo. [3]Servicio de Radiología intervencionista. Complejo Hospitalario Universitario de Toledo.

Introducción

El carcinoma hepatocelular (CHC), aparece mayoritariamente sobre hígados cirróticos. Sus características y evolución en pacientes sin cirrosis están menos definidas.

Material y Métodos

Se recogieron prospectivamente (enero 2004–agosto 2013) los datos de pacientes con CHC de nuestra consulta especializada. Incluimos los CHC diagnosticados cito-histológicamente sin cirrosis hepática. Analizamos retrospectivamente las características, tratamiento, evolución y supervivencia hasta diciembre 2017.

Resultados

De los 190 pacientes diagnosticados de CHC, 13 cumplían los criterios de inclusión (6,8%). Comprobación de ausencia de cirrosis: 53,8% por biopsia hepática, 15,4% por la pieza quirúrgica, 7,7% por FibroScan®, y 23,1% por criterios inequívocos clínicos/analíticos/ecográficos/gastroscopia. Mediana de edad: 69,6±18 (31-86) años. Varones: 76,9%. El 77% presentaba marcadores de infección viral (54% VHB y 23% VHC), 7,7% gen hemocromatosis hereditaria, y 15,4% sin agente etiológico identificado. El 69,2% estaba en seguimiento previo en nuestras consultas. En el 61,5% el diagnóstico fue por ecografía de seguimiento, y en el 38,5% fue casual. El 23% tuvieron otro cáncer.

El diagnóstico de CHC fue mediante punción: 53,8%, y por la pieza quirúrgica: 46,2%.

Todos los nódulos eran únicos. Mediana de tamaño: 35±28 (14-120) mm. 7,7% con invasión vascular, y ninguno afectación extrahepática. Todos ECOG 0. Mediana de AFP: 12,9 (2–1210) ng/ml. Comportamiento radiológico típico (captación en fase arterial y lavado en fase portal o tardía) en al menos una técnica de imagen: 61,5%.

Estadio BCLC: precoz 83,7% (estadio 0: 7,7%, estadio A: 76,9%), B 7,7% y C 7,7%. El tratamiento inicial mayoritario fue la resección quirúrgica (69,2%), realizando etanolización, quimioembolización, sorafenib y tratamiento sintomático en el 7,7% para cada uno. Única complicación: un caso de éxitus postquirúrgico precoz.

La mediana de seguimiento fue 23,9 (2,9–89,5) meses, con un porcentaje de remisión del 53,8%. La mediana de supervivencia global fue de 49,6 ± 23,2meses, con un 61,5% de éxitus (8 pacientes, pero 4 de ellos por causa ajena al CHC). **Figura 1.**

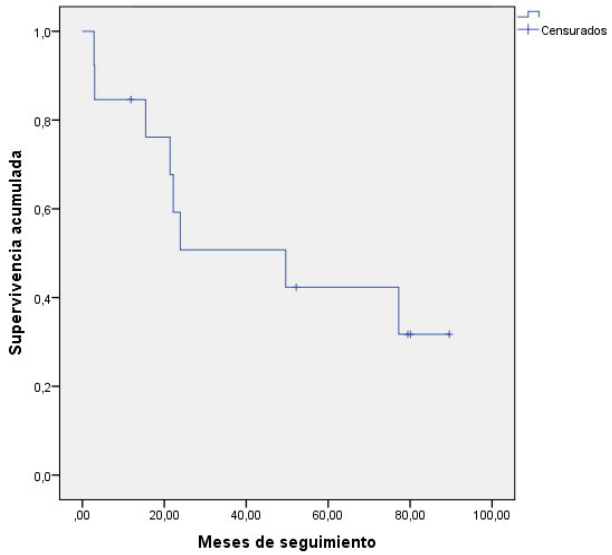

Figura 1. Supervivencia.

Gastroenterología Castellana 2018; 34(3): 70-157

Conclusión

El CHC sobre hígado no cirrótico es una patología infrecuente. En nuestro medio se diagnostica como lesiones únicas, que pueden ser de gran tamaño. En la mayoría de los casos es posible un tratamiento potencialmente curativo, siendo el más habitual la resección quirúrgica. Las complicaciones del tratamiento son infrecuentes.

Mediana de seguimiento: 23,9 (2,9–89,5) meses. Mediana de supervivencia global: 49,6 ± 23,2 meses. Supervivencia acumulada: 86,4% al año, 50,8 % a los 3 años, 42,3% a los 5 años.

HEPATOCARCINOMA MULTICÉNTRICO CON RESPUESTA COMPLETA MANTENIDA A RADIOFRECUENCIA Y SORAFENIB. POTENCIAL ESTRATEGIA DE DOWNSTAGING PARA TRASPLANTE HEPÁTICO.

C. SANROMÁN GUTIÉRREZ[1], M. ROMERO GUTIÉRREZ[1], A.MATILLA PEÑA[2], J.J. CIAMPI DOPAZO[3], C. GONZÁLEZ DE FRUTOS[1], M. ABANADES TERCERO[1], J.J. SÁNCHEZ RUANO[1], T. ARTAZA VARASA[1], R.GÓMEZ RODRÍGUEZ[1].

[1]Servicio de Aparato Digestivo. Complejo Hospitalario Universitario de Toledo. [2]Servicio de Aparato Digestivo. Hospital Universitario Gregorio Marañón de Madrid. [3]Servicio de Radiología intervencionista. Complejo Hospitalario Universitario de Toledo.

Introducción

El trasplante hepático (TH) es el principal tratamiento del carcinoma hepatocelular (CHC) estadio A de la BCLC no candidato a resección, que cumple Criterios de Milán. La estrategia de downstaging rescata pacientes seleccionados inicialmente fuera de Milán. Presentamos el caso de un paciente con una progresión multicéntrica tras radiofrecuencia (RF), con respuesta completa (RC) a sorafenib en evaluación como potencial candidato a TH.

Caso Clínico

Varón de 55 años con cirrosis hepática etílica, con un episodio de descompensación edemoascítica, estadio A5 de Child-Pugh tras abstinencia etílica, con varices esofágicas pequeñas. Se diagnosticó de CHC estadio A de BCLC (lesión de 23 mm), alfafetoproteína (AFP) 6 ng/ml, tratada con RF y remitido a valoración para TH. En control radiológico se describen hasta 8 lesiones hepáticas de 1-1,9 cm con comportamiento dinámico típico de CHC dispersas por parénquima hepático. Se estadifica en estadio B de BCLC, y se desestima para TH. Se inició tratamiento con sorafenib a dosis de 400 mg/12horas, con efectos secundarios cutáneos e hipotiroidismo, que requirieron tratamiento adicional sin disminución de dosis. A los 3 meses la lesión tratada con RF permanecía sin tejido viable, y el resto no eran visibles radiológicamente. La RC se mantiene 3 años después, por lo que se remite de nuevo a centro de TH, estando en el momento actual pendiente de completar estudio para su potencial inclusión en lista de espera.

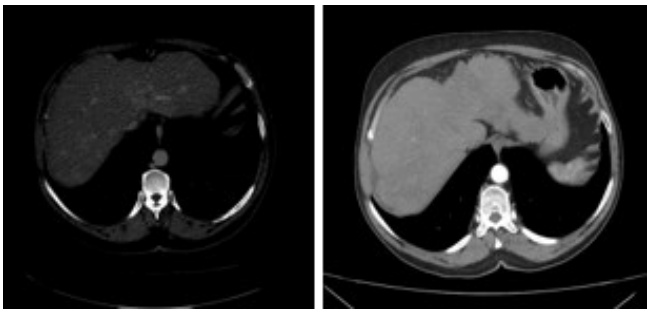

Figura 1. TAC en fase arterial previo y posterior a sorafenib.

Discusión

La RC a sorafenib en nuestro medio es del 1%, estando asociada a la aparición de efectos adversos cutáneos. No existe evidencia de qué hacer tras la RC, la suspensión del fármaco pudiera asociarse con alta probabilidad de recidiva, y mantenerlo indefinidamente con efectos adversos vasculares severos y alto coste. La estrategia de downstaging ha demostrado ser eficaz y segura en pacientes seleccionados candidatos a TH, si bien la experiencia con sorafenib es escasa. El uso de sorafenib en pacientes en lista de espera de TH no ha mostrado un aumento de las complicaciones postquirúrgicas. La biología tumoral parece tener un papel de creciente importancia para individualizar el tratamiento, más allá del estadio tumoral. Presentamos el caso de un paciente tratado con RF que progresó a CHC multicéntrico, que con sorafenib logró RC por criterios RECIST 1.1, sin recidiva tras 3 años. Dada la carga tumoral inicial, la respuesta al sorafenib y una biología tumoral favorable, está siendo evaluado como candidato a TH. Futuros trabajos deberán definir el uso de sorafenib como estrategia de downstaging, y el manejo peritrasplante en estos infrecuentes casos.

COLITIS ULCEROSA COMPLICADA CON ANEMIA APLÁSICA. UN RETO EN EL TRATAMIENTO.

M. ABANADES TERCERO[1], P. MUÑOZ GÓMEZ[1], C. SAN ROMÁN GUTIÉRREZ[1], J.D. CASTRO LIMO[1], M.I. ALONSO ALDAMA[2], M. ALCÁNTARA TORRES[1], C. MUÑOZ ROSAS[1].

[1]Servicio de Aparato Digestivo. Complejo Hospitalario Universitario de Toledo. [2]Servicio de Hematología. Complejo Hospitalario Universitario de Toledo.

Introducción

La anemia es un trastorno hematológico común en pacientes con colitis ulcerosa (CU). Los trastornos más frecuentemente objetivados son la anemia normocrómica por presencia de enfermedad crónica o microcítica secundaria a malabsorción y déficit de hierro. La anemia aplásica es un trastorno de la célula madre de la médula ósea caracterizado por una hematopoyesis ineficaz que conduce al desarrollo de pancitopenia. Con frecuencia se trata de un trastorno idiopático, aunque también pudiera estar mediado por el sistema inmune. En la literatura existen pocos casos reportados de anemia aplásica y colitis ulcerosa, en los que podría haber un vínculo patogénico relacionado con el sistema inmune como desencadenante.

Caso Clínico

Varón de 34 años con antecedentes personales de pancolitis ulcerosa con múltiples brotes a partir del segundo año de diagnóstico. A los tres años desde el inicio de la enfermedad el paciente ingresa por fiebre presentando pancitopenia persistente por lo que se solicita valoración por el servicio de Hematología siendo diagnosticado de anemia aplásica severa, sin causa farmacológica ni otros desencadenantes. Se inicia tratamiento con Ciclosporina A 200-350 mg/día y corticoides con buena respuesta, no obstante, a pesar de las dosis administradas la paciente continua con numerosos brotes de colitis ulcerosa grave corticodependiente. Se decide iniciar tratamiento con Azatioprina que se suspende al año de tratamiento por leucopenia grave que precisa administración de factor estimulante de colonias de granulocitos (GCSF). Tras 7 años en los que el paciente ha requerido ingresos hospitalarios por brotes e infecciones por gérmenes oportunistas, se decide iniciar tratamiento con anti-Integrina α4β7 (Vedolizumab). Tras el inicio del tratamiento se ha mantenido en remisión clínica y endoscópica, continuando con Ciclosporina A para su enfermedad hematológica con buen control de esta, sin necesidad de tratamiento esteroideo.

Discusión

En nuestro paciente, la coexistencia de colitis ulcerosa y anemia aplásica supuso un reto en el tratamiento hasta la comercialización de Vedolizumab. Dado que se trataba de un paciente con pancitopenia, no se había iniciado tratamiento con anti-TNF por el riesgo añadido de infecciones. Vedolizumab es un anticuerpo anti-Integrina α4β7 con mecanismo de acción diferente a los fármacos habitualmente utilizados en la EII. Los estudios han demostrado ser un fármaco seguro a corto y largo plazo.

TRATAMIENTO CON ÁCIDO OBETICÓLICO DE SÍNDROME OVERLAP COLANGITIS BILIAR PRIMARIA-HEPATITIS AUTOINMUNE

J.D. CASTRO LIMO[1], M. ROMERO GUTIÉRREZ[1], C. GONZALES DE FRUTOS[1], A. ROMO NAVARRO[2], C. SANROMÁN GUTIÉRREZ [1], G. DE LA CRUZ PÉREZ[1], T. ARTAZA VARASA[1], J.J. SÁNCHEZ RUANO[1], R. GÓMEZ RODRÍGUEZ RAFAEL[1].

[1]Servicio de Aparato Digestivo. Complejo Hospitalario Universitario de Toledo. [2]Servicio de Anatomía patológica. Complejo Hospitalario Universitario de Toledo.

Introducción

El ácido obeticólico (AOC) está aprobado para el tratamiento de la colangitis biliar primaria (CBP) refractaria a otras terapias, pero no hay estudios en el síndrome overlap hepatitis autoinmune (HAI)-CBP. Presentamos el caso de una mujer de 43 años con síndrome overlap CBP-HAI, con excelente respuesta a AOC.

Caso clínico

Mujer de 43 años que acudió a consulta por dolor abdominal inespecífico, astenia y prurito. Analíticamente presentaba bilirrubina 0,6 mg/dl, GOT 22 U/L, GPT 26 U/L, GGT 263 U/L, FA 253 UI/L. Las pruebas realizadas descartaron causa obstructiva biliar, y el estudio de hepatopatía mostró anticuerpos antinucleares (ANA) y antiSp100 positivos, y elevación de IgG (2060 mg/dl). Se realizó biopsia hepática compatible con CBP, con un grado de fibrosis II/IV. Se pautó tratamiento con ácido ursodesoxicólico (AUDC) a dosis de 15 mg/kg/peso, sin respuesta, añadiendo fenofibrato 160 mg/día y posteriormente bezafibrato 400 mg/día (con embarazo intercurrente entre ambos fármacos). Dada la ausencia de mejoría analítica, se repitió estudio de hepatopatía con ANA positivos a título 1/1.280 y anticuerpo antiRo 52. Una nueva biopsia hepática mostró datos de síndrome de overlap CBP-HAI. Se añadieron corticoides y azatioprina sin mejoría, por lo que se suspenden corticoides, azatioprina y fibrato, y se inició como uso compasivo AOC a dosis de 5 mg/día. A partir de dos semanas se observó disminución progresiva de las enzimas hepáticas (ver gráfico). A los 7 meses se aumentó dosis a 10 mg al día, manteniendo progresiva mejoría analítica tras un año de tratamiento. La tolerancia fue excelente, con prurito ocasional con respuesta a resincolestiramina, igual que presentaba previamente al inicio de AOC.

Discusión

El síndrome overlap CBP-HAI afecta sobre todo a mujeres, con una edad media de 50 años. El tratamiento se basa en el componente predominante, o terapia combinada. El AOC no ha sido estudiado en esta entidad,

Gastroenterología Castellana 2018; 34(3): 70-157

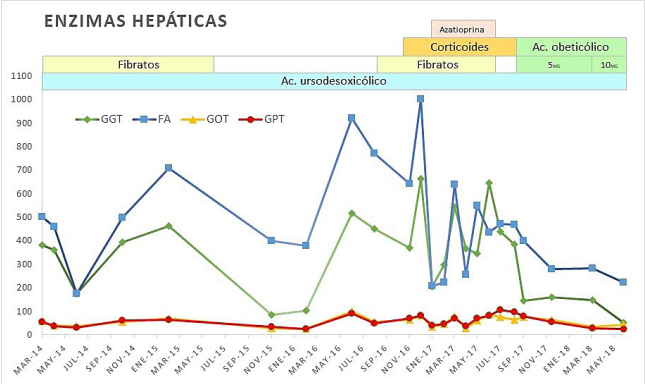

Figura 1. Bioquímica hepática y tratamientos recibidos durante el seguimiento de la paciente.

y se consideró criterios de exclusión la presencia de componente de hepatitis autoinmune en el ensayo clínico de este fármaco para CBP. En nuestro caso no hubo respuesta al tratamiento convencional de ambas entidades, por lo que ante el componente predominante de CBP, se añadió AOC al AUDC con mejoría analítica franca. Futuros estudios deberán considerar el beneficio de este fármaco en esta patología.

COMPARATIVA EN EL DIAGNÓSTICO DE CANCER COLORECTAL TRAS LA IMPLANTACIÓN DE PROGRAMA DE CRIBADO EN UN HOSPITAL DE TERCER NIVEL

M. SÁNCHEZ ALONSO, A. SOBRINO LÓPEZ, J. RODRÍGUEZ SÁNCHEZ, M. SERRANO DUEÑAS, MAITE; P. OLIVENCIA PALOMAR, E. DE LA SANTA BELDA, F. DOMPER BARDAJÍ, J. OLMEDO CAMACHO.

Servicio de Aparato Digestivo. Hospital General Universitario de Ciudad Real. Ciudad Real.

Introducción

El cáncer colorrectal (CCR) presenta un importante impacto sociosanitario, ya que constituye la neoplasia digestiva más frecuente y la tercera causa de muerte por cáncer. El conocimiento de su desarrollo ha permitido la instauración de programas de detección precoz a partir de detección de sangre oculta en heces (SOH). No obstante, el único método definitivo para el diagnóstico confirmatorio continúa siendo la colonoscopia. Su objetivo es reducir la incidencia, evitar la mortalidad prematura y/o la discapacidad asociadas a la enfermedad y, en definitiva, mejorar su pronóstico.

Método

Se comparan los casos de CCR objetivados en colonoscopias realizadas durante el año 2015 en el Hospital General de C.Real frente a los casos objetivados durante el primer año (2016) tras la implantación del programa de cribado de CCR (seleccionados mediante SOH positiva). Además, se analiza el estadio al diagnóstico de los casos de CCR, su relación con los diferentes tratamientos disponibles en nuestro centro y el impacto en la supervivencia.

Resultados

Durante el periodo de 2015 se diagnosticaron un total de 98 CCR frente a las 22 del periodo tras la implantación del programa de cribado. De los 98 casos, ninguno fue descrito como carcinoma in situ, mientras que 14 de ellos correspondía a un estadío I (14,2%), 19 estadío II (19,38%), 43 estadío III (43%) y 22 estadío IV (22%) frente a los objetivados durante el periodo tras el inicio del cribado donde 7 de los 22 fueron informados como carcinoma in situ (31,8%), 10 (45%) como estadío I, 3 en estadío II (13,63%), 2 en estadío III (9%) y ninguno en estadío IV. A su vez, esta diferencia en el estadio al diagnóstico repercute en el tipo de tratamiento más indicado en los diferentes periodos: endoscopia (8% en 2015 frente a 27% en 2016), exclusivamente cirugía (21,42% frente a 48%), cirugía junto con quimioterapia (39,79% frente a 22%), cirugía junto con quimioterapia y radioterapia (20% frente a 4,5%) y paliativos (10,2% frente a 0% en 2016). En términos de supervivencia a los 5 años en nuestro medio es del orden del 50-60%, mientras que la supervivencia detectada mediante procedimientos de cribado es superior al 90%.

Discusión

Los programas de cribado han supuesto un gran mejora en la detección precoz del CCR siendo posible constatarlo en la práctica clínica real, y suponiendo una disminución importante del estadío al diagnóstico lo que a su vez representa mayores posibilidades de poder aplicar un tratamiento endoscópico o cirugía, influyendo así en la superviviencia, frente a los estadíos más avanzados en que son necesarias las terapias combinadas o incluso en algunos casos, la derivación a la unidad de paliativos.

PROGRAMA DE DETECCIÓN Y TRATAMIENTO DE VHC EN UN CENTRO PENITENCIARIO CON INTENCIÓN ERRADICADORA

M. SÁNCHEZ ALONSO[1], M. SERRANO DUEÑAS[1], A. SOBRINO LÓPEZ[1], R. PATÓN ARENAS[1], V. ÁREAS DEL ÁGUILA[2], M.G. CALERO VIOQUE[1], C. FLORES MUÑOZ[3], V. NDOMGO NFUMU[3], R. RIANDRO MORAL[3], J. OLMEDO CAMACHO[1].

[1]Servicio Aparato Digestivo. Hospital General de Ciudad Real, Ciudad Real. [2]Servicio Farmacia. Hospital General de Ciudad Real, Ciudad Real [3]Servicio médico C.P Herrera de la Mancha, Ciudad Real.

Introducción

Siguiendo el plan nacional para tratamiento de hepatitis C (2015), donde los pacientes infectados de los centros penitenciarios (C.P) se consideraban una prioridad, decidimos aplicarlo al C.P Herrera de la Mancha. Los objetivos fueron: 1. Detectar y tratar a todos los pacientes infectados con VHC. 2. Evaluar la eficacia y seguridad de los tratamientos libres de interferón (ADD) optimizando el proceso con desplazamiento del equipo sanitario al C.P y apoyo de telemedicina (red S.A.R.A) para el seguimiento, evitando el traslado de internos al centro hospitalario.

Material y Métodos

En consenso con facultativos del C.P, se propuso realización de serología para la detección de VHC a todos los internos (362) así como a todas las nuevas admisiones a partir de enero 2017. En aquellos con resultado positivo, se amplió el estudio con carga viral y genotipo, acudiendo el equipo médico al C.P para una primera visita con realización de eco/FibroScan in situ, tras lo que se indicó tratamiento antiviral individualizado. La extracción de analíticas de control se realizó en C.P; conectando posteriormente vía telemática un total de 18 días (varias consultas virtuales/día) para monitorización y efectos adversos. Finalmente, se realizó una segunda visita al centro para FibroScan postratamiento, informar sobre resultados y encuesta de satisfacción anónima sobre la teleconsulta a los internos.

Resultados

De los 362 internos iniciales hubo 25 con anti-VHC positivos, de los cuales 5 fueron excluidos: 4 por PCR-VHC negativa y 1 por libertad próxima que impedía completarlo en el centro. Se obtuvieron: genotipo 1 (14), genotipo 3 (7), genotipo 4(4) **(Figura 1)** y FibroScan F0-F1 (13), F2 (7), F3 (0), F4 (5) **(Figura 2)**. Respecto al tratamiento de los 20 restantes con PCR positiva (18 naïves y 2 pretratados): 4 con Viekirax+Exviera®(1 a 8sem/3 a 12sem); 6 con Epclusa®, 5 con Harvoni® (3 a 8/1 a 12/2 a 24), 3 con Zepatier® . Lo completaron con buena tolerancia (1 exitus al 5º día tras inicio por insuficiencia hepática aguda grave sobre crónica). Se alcanzó RVS en 14, RFT en 4, 3 perdidos (1 por traslado, 2 por libertad). La encuesta fue respondida por 12/19 internos; solo uno

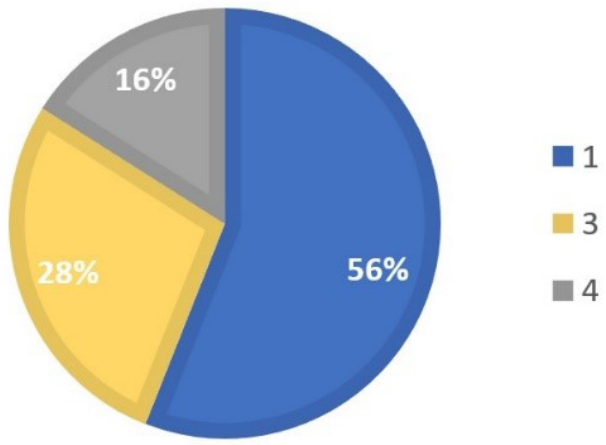

Figura 1.

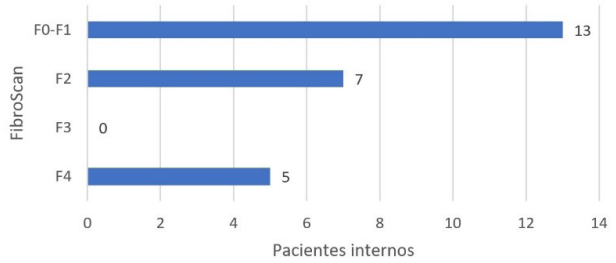

Figura 2.

quedó poco satisfecho con la telemedicina (hipoacusia severa).

Conclusiones

La eliminación del VHC en los C.P es factible, fácil, eficaz y el complementarlo con sistema de telemedicina aporta ventajas importantes en seguridad (evitando salida de internos del C.P) y ahorro (furgón, personal de acompañamiento), conllevando mayor satisfacción de los internos y del personal sanitario del C.P.

RECIDIVA METASTÁSICA DE MELANOMA EN PACIENTE CON COLITIS ULCEROSA.

M. SÁNCHEZ ALONSO, P. OLIVENCIA PALOMAR, A. SOBRINO LÓPEZ, M. SERRANO DUEÑAS, J. LÁZARO POLO, E. DE LA SANTA BELDA, J. RODRÍGUEZ SÁNCHEZ, J. OLMEDO CAMACHO.

Hospital General Universitario de Ciudad Real. Ciudad Real.

Gastroenterología Castellana 2018; 34(3): 70-157

Introducción

El estado de inmunosupresión derivado del tratamiento específico que precisan los pacientes afectos de enfermedad inflamatoria intestinal (EII) requiere una vigilancia especial ante ciertas patologías, más frecuentes en este tipo de pacientes. Entre las medidas a tener en cuenta antes de iniciar ciertos tratamientos inmunosupresores, está el de descartar contraindicaciones, incluyendo dentro de ellas los tumores, puesto que se ha observado un aumento de la probabilidad de procesos neoplásicos de novo o recidiva de neoplasias previas, incluso si estas estás se encontraban en remisión desde al menos 5 años antes de iniciarse el tratamiento, como ocurrió en nuestro caso.

Caso Clínico

Presentamos el caso de un varón de 50 años con colitis ulcerosa izquierda de 20 años de evolución, sin conseguir un correcto control de la actividad a pesar de tratamiento con mesalazina y esteroides y requiriendo inicio de tratamiento con infliximab 5 años después de intervenirse de un melanoma en espalda de 5 mm de diámetro con necesidad de ampliación de márgenes y extirpación de ganglio centinela (ambos libres de enfermedad). Dado el tiempo transcurrido desde el proceso neoplásico, el informe histológico y la remisión clínica del mismo, se inició tratamiento con infliximab tras descartar otras contraindicaciones, consiguiéndose un control significativo de la actividad. Sin embargo, ha de ser hospitalizado en 2015 para estudio de un cuadro de diarrea, fiebre y disnea, realizándose una colonoscopia en la que se objetiva una lesión compatible con metástasis de melanoma en región perianal **(Figura 1)** junto con imágenes endoluminales de afectación metastásica de melanoma **(Figura 2)**. Se realiza TAC toracoabdominal, donde se objetivan nódulos pulmonares compatibles con metástasis y posterior broncoscopia con lesión melanoide en la pared bronquial. El paciente presenta deterioro rápido del estado general falleciendo 20 días después del ingreso.

Figura 1.

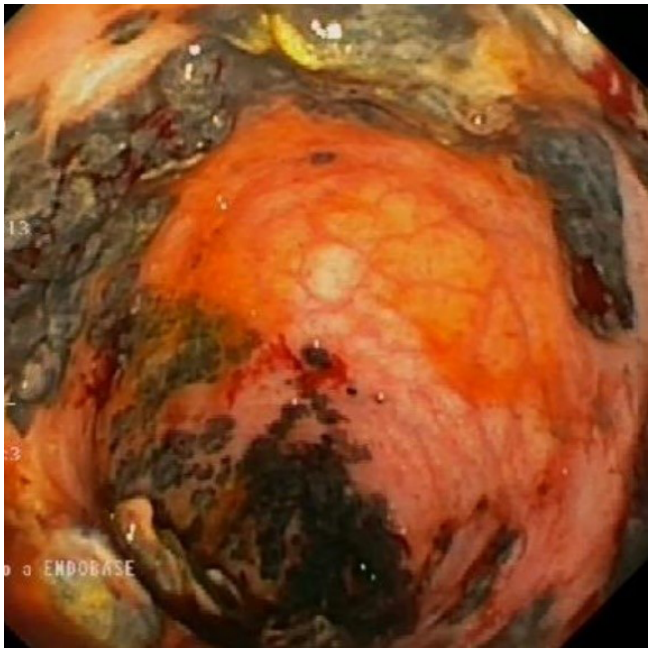

Figura 2.

Discusión

Este caso expone de forma clara la importancia de desarrollar estudios clínicos que evalúen la recurrencia de neoplasias en pacientes con antecedentes previos al inicio de terapia inmunosupresora, así como el desarrollo de procesos neoplásicos de novo y la relación de éstos con el tratamiento inmunosupresor para alcanzar un consenso sobre el manejo de estas situaciones clínicas. Si bien, la decisión última se debería adoptar en base a un enfoque multidisciplinario e individualizado, teniendo en cuenta factores como la historia natural del cáncer (órgano de origen, estadio, tipo histológico y pronóstico), el momento de finalización del tratamiento para el cáncer, la gravedad de la EII y el impacto esperado del fármaco inmunosupresor sobre la enfermedad neoplásica.

APLICABILIDAD Y EFECTIVIDAD DEL SISTEMA DE CONSULTA VIRTUAL ENTRE ATENCIÓN PRIMARIA Y UN HOSPITAL DE TERCER NIVEL.

A. SOBRINO LÓPEZ[1], ; M. SÁNCHEZ ALONSO[1], M. SERRANO DUEÑAS[1], E. DE LA SANTA BELDA[1], P. OLIVENCIA PALOMAR[1], J. RODRÍGUEZ SÁNCHEZ[1], A. MARTOS SÁNCHEZ[2], J. OLMEDO CAMACHO[1].

[1]Servicio Aparato Digestivo. Hospital General de Ciudad Real, Ciudad Real [2]Servicio Informática. Hospital General de Ciudad Real, Ciudad Real

Introducción

La derivación de pacientes a Consultas de Digestivo desde Atención Primaria (AP) es la vía clásica de contacto entre ambos sistemas, pero frecuentemente supone una gran demora temporal en la valoración del paciente. La aparición de herramientas como la consulta virtual ofrece al paciente una atención mucho más cercana y directa, detectando de forma más rápida y eficaz aquellas patologías subsidiarias de atención o tratamiento inmediato frente a aquellas que podrían ser seguidas desde Atención Primaria, evitando desplazamientos innecesarios.

Métodos

Tras elaborar las Guías Clínicas (basadas en las guías de Práctica Clínica de la Sociedad Española de Patología Digestiva) se realizan sesiones formativas en los centros de AP (proyecto piloto con CS C.Real I) para orientar la derivación de pacientes a consultas de Aparato Digestivo del HGUCR a través de los diferentes circuitos disponibles. Posteriormente, se recoge el número de derivaciones telemáticas clasificadas según el circuito aplicado de marzo a septiembre de 2018 en colaboración con el servicio de informática.

Resultados

Analizando los resultados de un total de 150 interconsultas virtuales realizadas en dicho periodo obtenemos que 61 de las consultas se han resuelto a través de una respuesta telemática, en 67 de ellas se recomendó solicitar una prueba complementaria (fundamentalmente gastroscopia y/o rectoscopia) y posterior seguimiento por AP según hallazgos de la prueba en función del algoritmo correspondiente, 12 fueron derivadas a consulta de Alta Resolución dada la presencia de datos de alarma (HDA reciente pero no actual, rectorragia con síntomas de alarma, anemia microcitica, disfagia u odinofagia,...), en 9 ocasiones se derivó a consulta Monográfica de Hepatología o EII, siendo solo un paciente subsidiario de acudir a Urgencias y en ningún caso el paciente presentaba pluripatología que justificar derivarlo a Medicina Interna.

Conclusiones

La comunicación entre AP y especialistas en Ap. Digestivo mediante consulta virtual es un método efectivo con mayor resolución y rapidez tanto en programación de pruebas diagnósticas como detección de casos prioritarios así como eficiente (ahorra derivaciones, exploraciones y desplazamientos innecesarios) ofreciendo al paciente una atención dirigida y personalizada a través de su médico de AP, quien a su vez se encuentra más respaldado gracias a los algoritmos y respuestas orientativas o diagnósticas por parte del especialista.

ANALÍSIS DE MÉTODOS NO INVASIVOS EN LA VALORACIÓN DE LA MEJORÍA DE LA FIBROSIS EN PACIENTES TRATADOS DEL VHC CON ANTIVIRALES DE ACCIÓN DIRECTA

M. SERRANO DUEÑAS[1], R. DÍAZ MUÑOZ[2], M. SÁNCHEZ ALONSO[1], A. SOBRINO LÓPEZ [1], F. RAMÍREZ ESTESO[1], R. PATÓN ARENAS[1,2], F. DOMPER BARDAJI[1,2],J. OLMEDO CAMACHO[1].

[1]Servicio de Aparato Digestivo, Hospital General de Ciudad Real, Ciudad Real. [2]Facultad de Medicina, Universidad de Castilla la Mancha, Ciudad Real.

Introducción

El uso de los nuevos antivirales de acción directa (AAD) para el tratamiento del VHC ha demostrado una mejoría de la fibrosis hepática en aquellos pacientes que alcanzan la respuesta viral sostenida (RVS). El objetivo de nuestro trabajo fue evaluar la mejoría de la fibrosis por métodos no invasivos en pacientes que alcanzaron la respuesta viral sostenida a las 12 semanas y comparar la correlación que existe entre ellos.

Métodos

Se realizó un estudio de cohortes retrospectivo de pacientes con VHC tratados con los AAD entre los años 2015-2017. Se recogieron las características basales de los pacientes, así como la valoración de la elasticidad basal y a partir de las 12 semanas postratamiento mediante FibroScan®. Como índices serológicos se utilizaron el FIB4 y el APRI. En el análisis estadístico, se utilizaron la t de Student para muestras apareadas y el coeficiente de correlación de Pearson.

Resultados

Se incluyeron 90 pacientes de los que se obtuvieron los resultados de elasticidad postratamiento. La edad media fue de 58 años, el 63% fueron hombres. Un 61% de los pacientes tenía un grado de fibrosis avanzado-cirrosis (≥F3). La elasticidad basal media fue de 14,2 Kpa. Dentro de los parámetros analíticos, hubo unos valores medios de plaquetas 175.500/mm3, INR 0.99, Bilirrubina 0,81 mg/dl y albúmina 4 g/L.

El gráfico 1 muestra los valores medios de los tres métodos no invasivos analizados tanto a nivel basal como en RVS a las 12 semanas. Se observa la mejoría

Gastroenterología Castellana 2018; 34(3): 70-157

estadísticamente significativa de la fibrosis hepática en los pacientes con RVS12 evaluada por los métodos indirectos.

Se observó una correlación lineal para los índices serológicos, el FIB4 y APRI, y entre la elasticidad hepática y el FIB4; con una diferencia estadísticamente significativa (correlación de Pearson de 0.83 [p 0,00] y 0,279 [p 0,01],

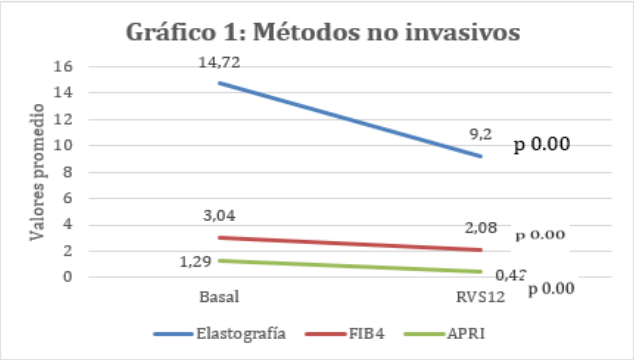

Figura 1.

respectivamente). La correlación entre la mejoría del FibroScan® y la mejoría del valor del índice APRI no fue estadísticamente significativa probablemente por la baja muestra.

Conclusiones

Podemos concluir que existe mejoría significativa de la fibrosis valorada por métodos no invasivos en los pacientes con RVS tratados con AAD. Los métodos no invasivos utilizados muestran una tendencia a la correlación lineal en la evaluación de la regresión de la fibrosis asociada a dicha respuesta.

ANALÍSIS DE LA IDONEIDAD EN LA DERIVACIÓN A CIRUGÍA DE LESIONES COLORRECTALES CONSIDERADAS INFILTRANTES O IRRESECABLES

M. SERRANO DUEÑAS, R. DÍAZ MUÑOZ, M. SÁNCHEZ ALONSO, A. SOBRINO LÓPEZ , F. RAMÍREZ ESTESO, B. LÓPEZ VIEDMA BARTOLOMÉ, J. OLMEDO CAMACHO, J. RODRÍGUEZ SÁNCHEZ .

Servicio de Aparato Digestivo, Hospital General de Ciudad Real, Ciudad Real.

Introducción

El diagnóstico endoscópico de adenomas colorrectales infiltrantes e irresecables, a pesar de los avances en las técnicas de cromoendoscopia, continúa siendo un reto a día de hoy. El objetivo de nuestro estudio fue determinar la correcta derivación a cirugía en base al análisis de las piezas de colectomía de una cohorte histórica de pacientes con este diagnóstico endoscópico.

Métodos

Se realizó una búsqueda retrospectiva en la base de datos del servicio de Anatomía Patológica. Se incluyó aquellos pacientes con lesiones catalogadas como irresecables por vía endoscópica, que tras el análisis de la pieza de colectomía se diagnosticaron como adenomas-adenocarcinoma infiltrante superficial. Se analizaron las complicaciones derivadas de las cirugías y por tanto la repercusión de un diagnóstico endoscópico de irresecabilidad erróneo.

Resultados

Entre los años 2014 y 2017, se incluyeron un total de 50 colectomías motivadas por diagnóstico de adenomas irresecables. En 40/50 casos (80%) se detectó adenoma/adenocarcinoma intramucoso en el análisis histológico de la pieza El tamaño medio referido en la colonoscopia fue de 3,7cm, la localización en colon izquierdo en 42% de casos. Sólo se informó del patrón de criptas en 25% de casos. El factor fundamental de decidir el tratamiento quirúrgico fueron las características macroscópicas sugestivas de malignidad (67,5%), que incluyó aspectos como el non-linfting sign o la subjetividad del endoscopista, seguido del tamaño de la lesión (12,5%). La decisión de irresecabilidad fue tomada en base al criterio de un solo endoscopista en el 80% de casos.

Dentro de los aspectos del tratamiento quirúrgico, 60% de cirugías fueron laparoscópicas. Un 57% (23) de los pacientes presentaron alguna complicación. El 17,5% tuvo que ser reintervenido, siendo la principal causa la dehiscencia de suturas (71%). El 62% de los pacientes que precisaron colostomía, resultó ser definitiva. El 65% de las complicaciones se sucedieron dentro de la primera semana posquirúrgica, con 4 pacientes precisando un reingreso. Hubo un paciente que falleció a los 20 días de la intervención por complicaciones respiratorias.

Conclusiones

El diagnóstico endoscópico de irresecabilidad, tan sólo teniendo en cuenta la percepción subjetiva de un endoscopista no debe ser un criterio de peso a la hora de sentar la indicación quirúrgica, así como la localización o el tamaño. Por tanto, se hace necesario el uso de técnicas de cromoendoscopia con magnificación y la toma de decisiones en comités de expertos.

SINDROME DE PEUTZ-JEGHERS (SPJ): A PROPÓSITO DE UN CASO

A. SOBRINO LÓPEZ, P. OLIVENCIA PALOMAR, M. SÁNCHEZ ALONSO, M. SERRANO DUEÑAS, E. DE LA SANTA, J. RODRIGUEZ, B. LOPEZ VIEDMA, J. OLMEDO CAMACHO.

Hospital General Universitario de Ciudad Real.

Introducción

El Síndrome de Peutz-Jeghers es un síndrome de herencia autosómica dominante que se caracteriza por presentar un único tipo de pólipos intestinales (pólipos hamartomatosos), asociado a hiperpigmentación oral y anal. Los pacientes con SPJ presentan mayor riesgo que la población general de presentar tumores tanto gastrointestinales como extraintestinales, así como sangrado digestivo, invaginación o incluso obstrucción intestinal. Los pólipos hamartomatosos suelen presentarse con mayor frecuencia en intestino delgado, pero también pueden aparecer en colon y estómago, siendo más raro en duodeno.

Caso Clínico

Presentamos el caso de un varón de 35 años sin AP de interés, con padre fallecido por adenocarcinoma duodenal y hermano de 29 años afecto de SPJ al que se realizó resección intestinal en el año 2015 de pólipo hamartomatoso ulcerado de 3,5cm en Ileon terminal sin displasia significativa; en seguimiento en consulta externa desde 2008 por un SPJ, con varias revisiones endoscópicas previas en las que se extirparon pólipos hamartomatosos en duodeno y colon. Se realiza estudio de intestino delgado mediante videocápsula endoscópica (VCE) donde se evidencian numerosas lesiones polipoides de diferentes morfologías en distintos tramos de intestino delgado, algunas incluso ocupando la práctica totalidad de la luz, que además condicionan anemia ferropénica crónica, siendo incluso necesario trasfusión sanguínea en una ocasión.

Discusión

A propósito del caso realizamos una revisión bibliográfica sobre la evidencia y el consenso sobre la vigilancia y actuación ante estos pacientes en función de la edad y los hallazgos encontrados, teniendo en cuenta el potencial riesgo de presentar tumores malignos a lo largo de la vida. Como conclusión, no existen hoy en día directrices generales que indiquen el manejo ideal de estos pacientes, aunque parece existir consenso sobre la importancia del seguimiento mediante pruebas endoscópicas y de imagen, así como sobre la actitud terapéutica en aquellas lesiones hamartomatosas mayores de 1 cm, dado el riesgo de complicaciones y malignización que conllevan. En cuanto al cribado de tumores extraintestinales, son numerosos los autores que coinciden en la vigilancia estrecha sobre tumores de mama, pulmón, páncreas y tracto genital, enfatizando así en la importancia del cribado de tumores en pacientes con SPJ, ya que han demostrado prolongar la esperanza de vida y la detección precoz de carcinomas.

ESTENOSIS DE LA VIA BILIAR SECUNDARIA A COLANGIOPATIA ASOCIADA A IgG4

P. GANCEDO BRINGAS[1], R. JIMÉNEZ GASCO[2], M. ADÁN ALONSO[1], I. SALUEÑA SALUEÑA[1], M. RAMÍREZ MARTÍN DEL CAMPO[1], A. BOUHMIDI ASSAKALI[1].

[1]Servicio de Aparato Digestivo. [2]Servicio de Reumatología. Hospital de Santa Bárbara. Puertollano (Ciudad Real).

Introducción

La colangiopatía asociada a IgG4 (CAI), representa la manifestación biliar de la enfermedad mediada por Ig G4. Es más frecuente en varones de edad media. Puede afectar a la vía biliar intra o extrahepática y está asociada a pancreatitis autoinmune (PAI). Los niveles séricos de Ig G4 están elevados en el 80% de los casos. El diagnóstico se basa en criterios clinicos, radiológicos, serológicos e histológicos (HISORt). El colangiocarcinoma y la colangitis esclerosante primaria pueden simular esta entidad. Presenta buena respuesta al tratamiento con corticoides.

Caso Clínico

Mujer de 62 años con antecedentes de HTA, rinitis crónica y enfermedad pulmonarintersticial no filiada. Acude a urgencias por ictericia, epigastralgia y coluria de una semana de evolución. En la analítica: GOT/GPT 400/421,GGT/FA 996/448,Bilirrubina total/directa 9,8/7,3 mgrs/dl, amilasa 93, hemograma normal, Ca 19,9 <2. La TAC de abdomen y la ColangioRM mostraban dilatación de la vía biliar con interrupción abrupta en cabeza de páncreas, sin defectos de replección y sospechosa de Colangiocarcinoma, páncreas normal. La CPRE mostraba vía biliar intrapancreática con estenosis irregular filiforme con dilatación retrógrada sospechosa de neoplasia, se coloca prótesis plástica, se toman muestras de la vía biliar para citología, que resulta negativa para malignidad. Se decide intervención quirúrgica, siendo realizada duodenopancreatectomía total y extirpación de 36 ganglios. La histología fue compatible con pancreatitis crónica y los ganglios hiperplasia folicular linfoide sin datos de malignidad. Al mes, se revisa en consulta con analítica: GGT/FA 180/312,ANA positivos 1/160 (AMA,ASMA y Anti- KLM negativos) e IgG 2329; se solicita p-ANCA que resulta negativo.Se inicia tratamiento con enzimas pancreáticas y ácido ursodesoxicólico. En TAC de tórax y PETTAC solicitado por Neumología de rutina, se aprecian adenopatías axilares, mediastínicas

y submaxilares. Además, es valorada en Reumatología por sospecha de Síndrome de Sjogren, realizándose extirpación de adenopatía submaxilar. La histología fue compatible con sialoadenitis crónica. Se solicitó Ig G4 en suero, que fue > 320 mgrs/dl. Con este dato, se decide realizar inmunohistoquímica de la adenopatía, que muestra; 4 células plasmáticas Ig G4 positivas por campo de gran aumento y cociente IgG4/IgG < 40%. Se inicia tratamiento con corticoides con buena respuesta clínica y analítica.

Discusión

La etiología de la estenosis de la vía biliar es muy amplia. Un adecuado diagnóstico diferencial es clave para evitar cirugías innecesarias. En nuestro caso, la sospecha de patología tumoral por pruebas de imagen, hizo optar por una intervención quirúrgica.

COAGULOPATÍA GRAVE EN EL PUERPERIO COMO PRIMERA MANIFESTACIÓN DE ENFERMEDAD CELIACA

M. PÉREZ MILLÁN, A. ABANDO ZURIMENDI, A. GARCÍA RODRIGUEZ, V. ESCRICH ITURBE, B. LAPEÑA MUÑOZ, B. SACRISTÁN TERROBA.

Hospital San Pedro (Logroño).

Introducción

Las enfermedades hepáticas asociadas al embarazo afectan a más del 3% de las mujeres embarazas y son la causa más frecuente de disfunción hepática en este periodo. Entre ellas destacan la hiperémesis gravídica, la colestasis gravídica, la preclampsia y eclampsia, síndrome de HELLP y la esteatosis aguda en el embarazo. Aparecen y desaparecen con la gestación y suelen desarrollarse en un momento determinado de la misma, lo que nos ayuda al diagnóstico. Es importante distinguirlas de una enfermedad concomitante no diagnosticada y que debute en el embarazo.

Caso Clínico

Mujer de 29 años, puérpera, que acude a nuestro centro por cuadro de malestar general, edemas bimaleolares y diarrea de unos 7 días de evolución que comenzó con el inicio de la toma de cloxacilina por mastitis bilateral. Niega viajes fuera de España, contacto con animales, relaciones sexuales de riesgo, toma de drogas, setas o productos de herboristería.

Se realiza analítica donde destaca GOT 189, GPT 160 con un tiempo de protrombina del 32% con GGT, FA y bilirrubina normales, hemoglobina 11mg/dl y plaquetas y leucocitos normales. En analíticas posteriores, se objetiva hipertransaminasemia mantenida con cifras de GOT y GPT de hasta 700. Se realiza ecografía abdominal compatible con esteatosis hepática difusa.

Se realiza un estudio completo de hipertransaminasemia completo con hallazgo de unos ac antitransglutaminasa >128 e importantes datos de desnutrición. Se realiza gastroscopia con toma de biopsias que muestran atrofia total de las vellosidades intestinales. Por todo ello, se inicia dieta sin gluten mejorando progresivamente clínica y analíticamente.

Discusión

Ante un caso de hipertransaminasemia en el embarazo hay que sospechar la posibilidad de que se trate de una enfermedad celiaca no diagnosticada. Los cambios fisiológicos del embarazo pueden exacerbar los síntomas, como en el caso de nuestra paciente. Un diagnóstico precoz permite iniciar la dieta sin gluten de inmediato y así evitar graves complicaciones a corto y largo plazo.

DIAGNÓSTICO SINCRÓNICO DE ENFERMEDAD CELÍACA Y LINFOMA

A. GARCÍA RODRÍGUEZ, M. PÉREZ MILLÁN, A. ABANDO ZURIMENDI, M. FRAILE GONZÁLEZ, B. LAPEÑA MUÑÓZ, B. SACRISTÁN TERROBA.

Servicio de Aparato Digestivo ,Hospital San Pedro, La Rioja.

Introducción

La enfermedad celíaca es un trastorno sistémico de base inmune desencadenado por la ingesta de gluten en individuos genéticamente susceptibles. Afecta a todos los grupos de edad y ha experimentado un aumento de prevalencia en las últimas décadas (1%). El linfoma es una complicación asociada a esta enfermedad, sobre todo si no se sigue una dieta estricta sin gluten.

Caso Clínico

Mujer de 33 años con antecedente de dermatitis atópica. Ingresa por diarrea, síndrome constitucional y fiebre de 38ºC de tres semanas de evolución. En la exploración presenta lesiones eccematosas en extremidades y adenopatías cervicales.

En la analítica sanguínea destaca: FA 293, GOT 19, GPT 28, GGT 21, Bilirrubina total 0,3. TP 46,0 %. Hemoglobina 11.9. PCR 54. IgA-Antitransglutaminasa 24 (normal <4 IU/mL). Se realiza cultivo de heces y sangre que resultan negativos. En la gastroscopia se observan signos endoscópicos de atrofia duodenal, con biopsias duodenales compatibles con enfermedad celíaca (Marsh

IIIB). Se realiza TC toraco-abdominal con único hallazgo de leve hepatoesplenomegalia, pero dada la persistencia del cuadro constitucional y fiebre vespertina habiendo descartado origen infeccioso (serologías y cultivos) a pesar de la mejoría de la diarrea con dieta sin gluten, se realiza PET/TC mostrando lesiones que sugieren

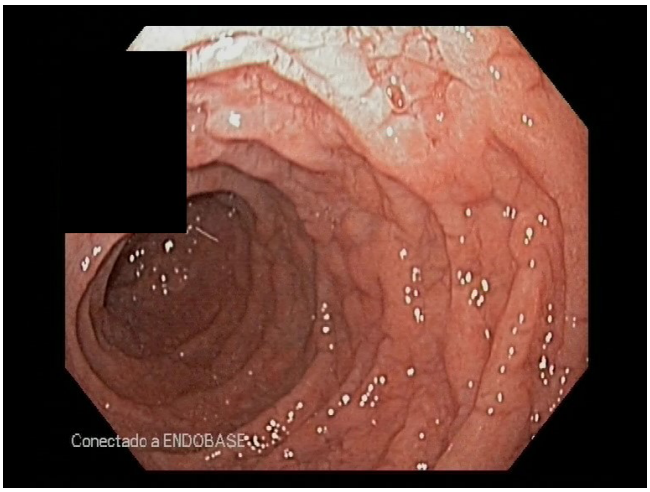

Figura 1

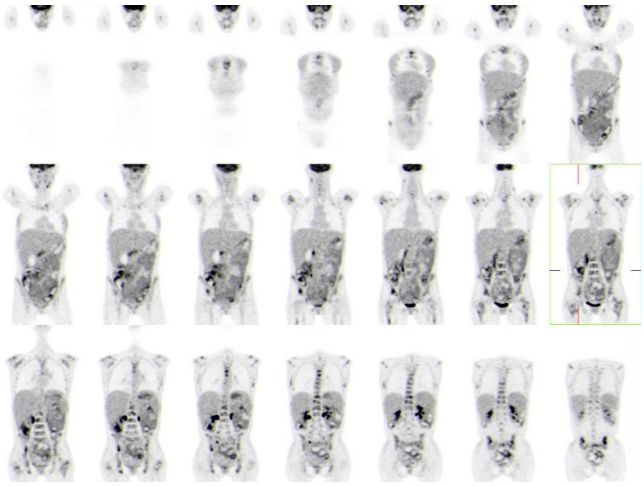

Figura 2.

proceso linfoproliferativo de alto grado con afectación ganglionar supradiafragmática y ósea.

Se biopsia una adenopatía cervical con diagnóstico de linfoma anaplásico de células grandes ALK negativo-CD30 positivo, por lo que inicia tratamiento quimioterápico.

Discusión

La enfermedad celíaca es una entidad infradiagnosticada, ya que el patrón clásico con signos de malabsorción, diarrea crónica y anemia no es el más común. En adultos los síntomas gastrointestinales inespecíficos o manifestaciones extradigestivas pueden ser los predominantes.

El diagnóstico se basa en datos clínicos, serológicos, genéticos e histopatológicos. El único tratamiento eficaz es seguir una dieta estricta sin gluten indefinidamente, lo cual previenecomplicaciones y reduce la morbimortalidad a largo plazo (mortalidad dos veces mayor que en la población general).

Las complicaciones suelen ocurrir tras años de evolución, sobre todo en sujetos que no han seguido adecuadamente la dieta, aunque en algunos casos es su forma de manifestación inicial. Se ha descrito, tal como sucede en este caso, un incremento en la incidencia de linfomas no Hodgkin y linfomas de células T, con altas tasas de recidiva a pesar de tratamiento quirúrgico y quimioterapia, por lo que la vigilancia ante el mayor riesgo de procesos linfoproliferativos en los pacientes celíacos es de vital importancia.

GASTRINOMA VS FIBROSIS QUISTICA

B. LAPEÑA MUÑOZ, M. PÉREZ MILLÁN, A.GARCÍA RODRÍGUEZ.

Hospital San Pedro de Logroño.

Introducción

El síndrome de Zollinger-Ellison se caracteriza por la presencia de úlcera péptica resistente al tratamiento debido a una hipersecreción de gastrina ectópica producida por un tumor neuroendocrinco llamado gastrinoma. El 80% de los gastrinomas son esporádicos y el 20 % restante se asocian a neoplasia endocrina múltiple de tipo 1 (MEN1). Este síndrome se confirma objetivando hipergastrinemia sérica e hipersecreción acida gástrica pero su diagnóstico suele ser tardío. Por ello, se aconseja sospecharlo en cualquier úlcera péptica negativa para *Helicobacter pylori* (HP) resistente al tratamien¬to, en localizaciones no habituales y en aquellos pacientes con MEN1 o hiperparatiroidismo.

Caso Clínico

Varón de 40 años con diagnóstico previo de fibrosis quística y que presenta úlceras bulbares y dudosa lesión de aspecto submucoso en fundus en una gastroscopia realizada por disfagia. Se realiza tratamiento con omeprazol 20 mg al día y se descarta infección por HP. Se repite una gastroscopia dos meses después para revalorar la lesión submucosa, sin observar dicha lesión, pero se objetivan en la mucosa de bulbo múltiples erosiones con fibrina y en segunda porción duodenal varias úlceras superficiales con fibrina. Se toman biopsias gástricas.

Gastroenterología Castellana 2018; 34(3): 70-157

Debido a la sospecha de síndrome de Zollinger-Ellison se pide una determinación de gastrina sérica en ayunas que resulta normal, de 23 pg/mL, y por tanto descartando dicha entidad. La anatomía patológica muestra una mucosa gástrica normal sin bacilos de HP.

Tras descartar hipergastrinemia, se realiza diagnóstico diferencial con las patologías que cursan con secreción ácida gástrica, pero sin hipergastrinemia. Entre ellas se encuentra la hiperhistaminemia y otras patologías que producen hipersecreción ácida de etiología desconocida como el estrés, la hipersecreción de rebote, la gastropatía hipertrófica hipersecretora, el traumatismo craneoencefálico y la fibrosis quística. Por lo que finalmente las úlceras duodenales se atribuyen a la fibrosis quística y se trata con omeprazol 40mg cada 12 horas.

Discusión

Ante la úlcera duodenal, cuando ésta no responde a las principales causas como infección por Helicobacter pylori, ingesta de AINEs y que no presentan hipergastrinemia ni muestran alteraciones en la anatomía patológica, o cuando esta patología se presenta en niños en los que la hipersecreción gástrica es menos frecuente, debemos pensar en patologías como la fibrosis quística.

La fibrosis quística es una enfermedad genética grave autosómica recesiva, más frecuente en la población caucásica, debida a una anomalía en la proteína CFTR. Es una causa infrecuente de úlceras pépticas, se debe a una disminución en la secreción de enzimas pancreáticas y de bicarbonato, con hipersecreción ácida gástrica, alteración en la motilidad intestinal, así como anomalías en el moco que recubre los enterocitos. Además, el diagnóstico precoz de esta enfermedad es relevante porque condiciona el pronóstico, por lo que en nuestro medio, se realiza cribado en el recién nacido, pero en pacientes inmigrantes y en niños, debe tenerse en cuenta.

HEMORRAGIA DIGESTIVA ALTA COMO MANIFESTACIÓN DEL SÍNDROME DE BOUVERET

A. GARCÍA RODRÍGUEZ, M. PÉREZ MILLÁN, A. ABANDO URIMENDI, B. LAPEÑA MUÑÓZ., M. FRAILE GONZÁLEZ, B. SACRISTÁN TERROBA.

Servicio de Aparato Digestivo, Hospital San Pedro, Logroño, La Rioja.

Introducción

La fístula bilioentérica es una complicación infrecuente en pacientes con colelitiasis con una incidencia de 0,5%. Éstas son en su mayoría colecistoduodenales, en pacientes de edad avanzada con vesícula biliar escleroatrófica y múltiples adherencias. Sólo el 5-6% de los pacientes desarrollará un íleo biliar, siendo la obstrucción pilórica-duodenal la más infrecuente.

Caso Clínico

Mujer de 90 años con antecedente de hipertensión arterial y deterioro cognitivo. Ingresa por caída accidental con dolor abdominal difuso, vómitos en posos de café e intolerancia alimentaria de cuatro días de evolución. En la exploración física presenta distensión abdominal con dolor en hipocondrio derecho.

La analítica sanguínea destaca: Creatinina 1,34. Leucocitos 23.000. Neutrófilos 20.300. Procalcitonina 1,4, PCR 237. La radiografía simple de abdomen muestra asas de delgado dilatadas, aunque sin dilatación gástrica. Ante la sospecha de sepsis abdominal y hemorragia digestiva alta se solicita TC abdominal que describe fistulización

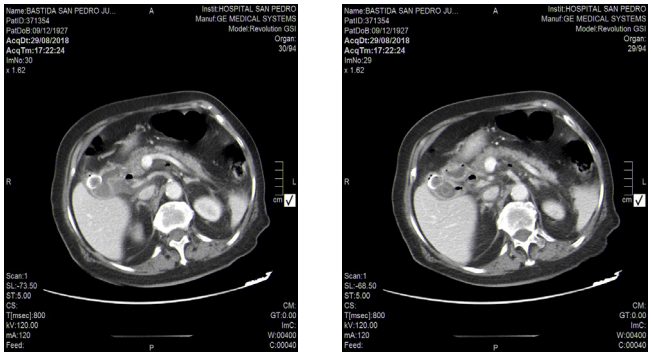

Figura 1 y 2.

de la vesícula al duodeno con paso de litiasis biliares al intestino delgado y neumoperitoneo.

Se inicia tratamiento con dieta absoluta, IBP, sueroterapia y piperacilina-tazobactam durante 14 días. Precisó hemotransfusion por anemización secundaria moderada. Valorada por Cirugía General se decide actitud conservadora instaurando nutrición parenteral total, presentando evolución favorable.

Discusión

Se trata de un probable Síndrome de Bouveret complicado con perforación intestinal. Es una forma poco frecuente de íleo biliar causada por el paso e impactación de un cálculo biliar grande a través de una fístula colecistoduodenal dentro del canal pilórico

o duodeno, lo que resulta en la obstrucción de la salida gástrica.

Esta patología es más frecuente en mujeres de edad avanzada. El cuadro clínico es inespecífico, aunque predomina el dolor epigástrico, náuseas y vómitos.

El TAC es el método diagnóstico en el 60% de los casos. Para la extracción del cálculo, se han descrito métodos endoscópicos o percutáneos, aunque la cirugía sigue siendo el tratamiento de elección. La colecistectomía y reparación de la fístula de manera simultánea se realiza en pacientes con bajo riesgo quirúrgico. Debido a la edad y comorbilidad de los pacientes, este síndrome tiene una morbilidad del 60% y una mortalidad del 12-30%, por lo que en gran parte de los casos se opta por tratamiento conservador.

PECOMA HEPATICO

B.LAPEÑA MUÑOZ, M. PÉREZ MILLÁN, A. GARCÍA RODRÍGUEZ

Hospital San Pedro de Logroño.

Introducción

Los PEComas se definen como tumores mesenquimales de células epitelioides perivasculares con una histología e inmunohistoquímica distintivas. Se asocian focalmente a vasos sanguíneos y expresan marcadores melanocíticos o de musculo liso como el HMB-45. Dentro de esta familia se encuentran el angiomiolipoma, linfangioleiomiomatosis, tumor de células claras de pulmón y otros tumores similares. Lo más común es encontrarlos en retroperitoneo, región abdominopélvica, tracto gastrointestinal y útero. Son tumores benignos, aunque se ha descrito malignización.

Caso Clínico

Mujer de 70 años acude por dolor en hipocondrio derecho. En colangioRM y RMN Abdomen se observa una vía biliar normal y una LOE hepática de 10,5 x 7,5 x 8.3cm, catalogada de hemangioma en ecografías previas. La masa presenta una morfología polilobulada y una señal muy heterogénea de predominio hiperintenso en T2 **(Figura 1)** y T1, haciéndose hipointensa en T1 "en fase opuesta" y en T1 **(Figura 2)** y T2 con supresión grasa indicando componentes hidrolipidicos y componentes grasos. En el estudio dinámico con CIV presenta una captación heterogénea en todas las fases de predominio hipocaptante que no tiene característica de hepatocarcinoma ni colangiocarcinoma, pero se recomienda estudio anatomopatológico. Se realiza PAAF con diagnostico final de angiomiomielolipoma.

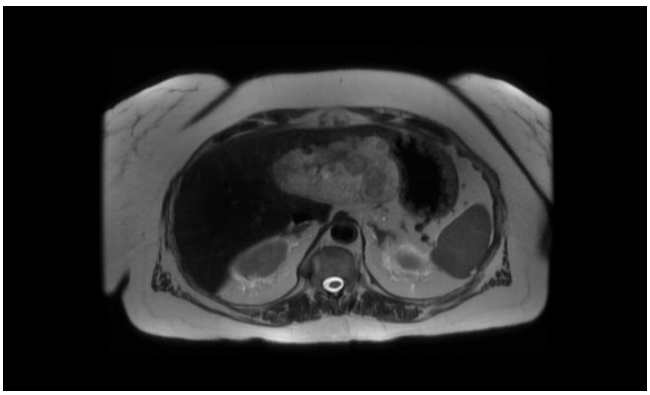

Figura 1 .

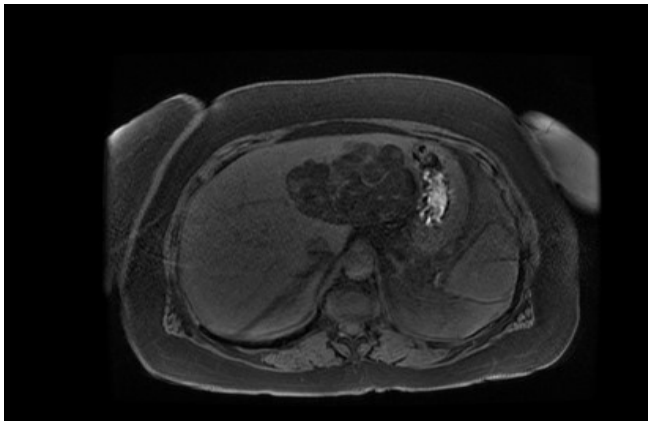

Figura 2.

Discusión

Los PEComas hepaticos son raros y de dificil diagnostico. Son mas frecuentes en mujeres de mediana edad y la mayoria son asintomaticos, aunque pueden causar epigastralgia y raramente rotura con hemoperitoneo. Para el diagnostico mediante el TC podemos apreciar una masa heterogenea e hipodensa, aunque depende de sus componentes (vasos, musculo, tejido hematopoyetico, grasa), con una captación de la porción no grasa de la lesión en fase arterial e hipoatenuación de toda la lesión en fase portal, pudiendo confundirse con hepatocarcinoma. En la RM en T1 se observan focos hiperintensos en relación con el componente graso y una pérdida relativa de la intensidad de señal en fase opuesta. En T2 será hiperintenso en relación con el componente graso y el gadolinio aumentará la captación en su componente vascular. Debido a que se pueden plantear dudas diagnosticas con tumores malignos en las pruebas de imagen es recomendable un análisis anatomopatológico.

Gastroenterología Castellana 2018; 34(3): 70-157

HEMORRAGIA DIGESTIVA ALTA COMO MANIFESTACIÓN DEL SÍNDROME DE BOUVERET

A. GARCÍA RODRÍGUEZ, M. PÉREZ MILLÁN, A. ABANDO URIMENDI, B. LAPEÑA MUÑÓZ, M. FRAILE GONZÁLEZ, B. SACRISTÁN TERROBA.

Servicio de Aparato Digestivvo, Hospital San Pedro, Logroño, La Rioja.

Introducción

La fístula bilioentérica es una complicación infrecuente en pacientes con coleli5asis con una incidencia de 0,3-0,5%. Éstas son en su mayoría colecistoduodenales (60%).

Se da en pacientes de edad avanzada con vesícula biliar escleroatrófica con múl5ples adherencias. Sólo el 5-6% de los pacientes desarrollará un íleo biliar, Kpicamente con obstrucción en el íleon terminal. La obstrucción pilórica-duodenal es la más infrecuente (< 5% de los casos).

Caso Clínico

Mujer de 90 años con antecedentes a destacar de hipertensión arterial y deterioro cognitivo.

La paciente sufre caída accidental asociada a dolor abdominal difuso, vómitos en posos de café con intolerancia alimentaria de 4 días de evolución por lo que ingresa en nuestro hospital. No había presentado fiebre, ni otros síntomas previos. En la exploración física destaca distensión abdominal con dolor en hipocondrio derecho.

La analí5ca sanguínea señala: Creatinina 1,34. Leucocitos 23.000. Neutrófilos 20.300. Procalcitonina 1,4, Proteína C Reactiva 237. La radiografía simple de abdomen muestra asas de delgado dilatadas, aunque sin dilatación gástrica.

Ante la sospecha de sepsis abdominal y probable hemorragia diges5va alta se solicita TC abdominal que describe fistulización de la vesícula al duodeno con paso de li5asis biliares al intestino delgado y neumoperitoneo.

Se inicia tratamiento conservador con dieta absoluta, IBP, sueroterapia y piperacilina-tazobactam durante 14 días. Precisó hemotransfusion por melenas con anemización secundaria moderada.

Además, es valorada por Cirugía General y se decide actitud conservadora instaurando nutrición parenteral total. Presenta evolución favorable con buena tolerancia a la reintroducción progresiva de dieta oral, con estabilidad clínica y mejoría radiológica.

Discusión

Se trata de un probable Síndrome de Bouveret complicado con perforación intes5nal. Es una forma poco frecuente de íleo biliar causada por el paso e impactación de un cálculo biliar grande a través de una fístula colecistoduodenal dentro del canal pilórico o duodeno, lo que resulta en la obstrucción de la salida gástrica. Esta patología es más frecuente en mujeres de edad avanzada. El cuadro clínico es inespecífico, aunque predomina el dolor epigástrico, náuseas y vómitos. El TAC es el método diagnós5co en el 60% de los casos. En cuanto al tratamiento de extracción del cálculo, se han descrito varios métodos endoscópicos o percutáneos, aunque la cirugía sigue siendo el tratamiento de elección. La colecistectomía y reparación de la fístula de manera simultánea se realiza en pacientes con bajo riesgo quirúrgico. Debido a la edad y comorbilidad de los pacientes, este síndrome 5ene una morbilidad del 60% y una mortalidad del 12-30%, por lo que en gran parte de los casos se opta por tratamiento conservador.

HEPATITIS AUTOINMUNE SERONEGATIVA DESENCADENADA POR FÁRMACOS

L. GARCÍA PRAVIA, M. APARICIO CABEZUDO, L. REDERO BRIOSO, G. MORAL VILLAREJO, A. VENTERO BORGES, A. JOAQUÍN BARRAJÓN MASA, M. COLMENARES BULGHERONI, L. ORTEGA MEDINA, F. CUENCA ALARCÓN, E. REY DIAZ-RUBIO.

Hospital Clínico San Carlos

Introducción

La hepatitis aguda es una causa habitual de consulta en Aparato Digestivo. Su etiología más frecuente es la tóxica, siendo el origen autoinmune muy poco frecuente, con una incidencia anual de 16-18 casos por cada 100000 habitantes en Europa. A continuación se presenta un caso de hepatitis aguda poco frecuente.

Caso Clínico

Varón de 63 años con DM tipo II, sin hábitos tóxicos, que ingresa por ictericia y alteración del perfil hepático. Como antecedente de interés destaca la ingesta reciente (3 semanas antes) de Azitromicina por cuadro catarral. En la analítica destaca una ALT de 1.490, AST 1.600, GGT 450, FA 165 e hiperbilirrubinemia de 7 (directa 4,2). Se descartan virus hepatotropos (AgHbs, AC VHC, IgM VHA, IgM VHE) y trastornos metabólicos/hereditarios como causantes del cuadro. En el estudio inmunológico solo se objetiva una hipergammaglobulinemia a expensas de IgG (2.580). Se completa el estudio con Ecografía de abdomen y ColangioRM que muestran un hígado con edema periportal compatible con hepatopatía y

descartan un origen obstructivo. El paciente presenta empeoramiento analítico alcanzando cifras de bilirrubina de hasta 13. Por ello, y ante la existencia de signos radiológicos de hepatopatía, se decide realizar una biopsia hepática transyugular. La anatomía patológica muestra inflamación portal con linfocitos y células plásmaticas, así como necrosis e inflamación lobulillar sugestivo de hepatitis autoinmune sin poder descartar un componente tóxico dada la presencia de abundantes eosinófilos. Revisamos las analíticas previas al ingreso, donde observamos discreta hipertransaminsemia de años de evolución. Por ello pensamos que la Azitromicina podría haber actuado como desencadenante de un brote agudo de hepatitis autoinmune. Se pautan prednisona a dosis de 1 mg/kg al día, con rápido descenso de las transaminasas (<500) y de la bilirrubina a las 48 horas de su inicio.

Discusión

La hepatitis autoinmune es una enfermedad hepática poco frecuente caracterizada por cambios histológicos, alteraciones bioquímicas, incremento de los niveles séricos de gammaglobulinas y autoanticuerpos circulantes con una favorable respuesta al tratamiento con corticoides. No obstante, hasta en un 7-34% de las ocasiones no es posible detectar los marcadores inmunológicos característicos, siendo en estos casos la biopsia hepática fundamental para poder establecer el diagnóstico. Hasta en un 10-17% de los casos se puede identificar un tóxico como desencadenante de la reacción inmune. Revisando la literatura, clásicamente ha sido descrito con antimicrobianos como la nitrofurantoina o la minociclina, no encontrando ningún caso descrito por Azitromicina.

HEPATITIS AGUDA POR VIRUS C GENOTIPO 1A EN PACIENTE CON ENFERMEDAD RENAL CRÓNICA EN HEMODIÁLISIS TRATADA EFICAZMENTE CON GRAZOPREVIR/ELBASVIR.

Ó. MORALEJO LOZANO, M.J. DEVESA MEDINA, A. JOAQUÍN BARRAJÓN MASA, M. COLMENARES BULGHERONI, E. REY DÍAZ-RUBIO.

Hospital Clínico San Carlos de Madrid.

Introducción

La hepatitis aguda por VHC se trata actualmente con Sofosbuvir en combinación con un inhibidor de la NS5A (preferentemente Ledipasvir). Sofosbuvir se acumula en caso de insuficiencia renal y actualmente no cuenta con suficientes datos de seguridad en caso de enfermedad renal crónica (ERC) avanzada.

Caso Clínico

Varón de 40 años con ERC en hemodiálisis y a la espera de trasplante renal, con antecedentes de anemia crónica severa secundaria a ERC, así como un episodio de angor inestable en probable relación con la misma. Remitido a consultas por hepatitis aguda anictérica VHC genotipo 1a, VIH negative, con carga viral RNA-VHC 36.880.000 IU/mL e hipertransaminasemia; bilirrubina total y coagulación normales. Debido a los insuficientes datos respecto a seguridad de Sofosbuvir en ERC avanzada, se opta por Grazoprevir/Elbasvir 16 semanas (combinación de eficacia demostrada en hepatitis crónica VHC), prescindindiendo de RBV dados sus antecedentes. El paciente es tratado con éxito normalizando ALT y AST, y presentando respuesta viral sostenida tras 12 semanas de tratamiento (RVS12).

Discusión

No existen ensayos clínicos con antivirales de acción directa (AAD) en hepatitis aguda VHC y ERC avanzada. Sí existe experiencia en hepatitis crónica y ERC avanzada con dos combinaciones farmacológicas: Ombitasvir/Paritaprevir/Ritonavir y Dasabuvir durante 12 semanas asociando RBV en caso de genotipo 1a (ensayo RUBY-I: RVS12 85%; 13 pacientes incluidos, de los que 9 abandonaron RBV por descensos en el nivel de hemoglobina), y Grazoprevir/Elbasvir. El estudio C-SURFER utiliza esta segunda combinación sin RBV 12 semanas en hepatitis crónica VHC (genotipo 1a y b) y ERC avanzada, con RVS12 100% en genotipo 1a (61 pacientes). Este estudio no identifica diferencias en el análisis de subgrupos según la carga viral previa a tratamiento, y recoge que la RVS12 en pacientes con variantes asociadas a resistencia (VAR) a NS5A es del 98%; no obstante, no fue diseñado para detectar diferencias en función de carga viral o las VAR. Datos recogidos en la guía de la EASL sobre hepatitis crónica VHC tratada con Grazoprevir/Elbasvir 12 semanas apuntan a que pacientes con VAR y carga viral elevada (> 800.000 IU/mL), podrían presentar RVS12 de tan sólo el 52%; por ello, la guía propone emplear en este caso Grazoprevir/Elbasvir + RBV 16 semanas, si bien no ha sido demostrada su eficacia en ensayo clínico.

Presentamos el único caso documentado, en nuestro conocimiento, de RVS12 en una hepatitis aguda por VHC genotipo 1a tras tratamiento con Grazoprevir/Elbasvir 16 semanas (independientemente de la función renal).

OBSTRUCCIÓN INTESTINAL SECUNDARIA A IMPACTACIÓN DE CUERPO EXTRAÑO.

A. J.BARRAJÓN MASA, M. MAROTO CASTELLANOS, O. MORALEJO LOZANO, M. COLMENARES BULGHERONI, L. REDERO BRIOSO,

Gastroenterología Castellana 2018; 34(3): 70-157

L.MEL JURADO, O.N. LÓPEZ GARCÍA, G. MORAL VILLAREJO, J.M. ESTEBAN LÓPEZ- JAMAR, E. REY DIAZ-RUBIO.

Hospital Clínico San Carlos de Madrid.

Introducción

Se presenta un caso de obstrucción intestinal secundaria a un cuerpo extraño resuelto mediante extracción endoscópica.

Caso Clínico

Varón de 86 años que acude al servicio de urgencias por náuseas, vómitos y distensión abdominal. Se realiza radiografía de abdomen donde se observa imagen anular radiopaca en fosa iliaca derecha, así como dilatación de asas de intestino delgado. Tras reinterrogar al paciente, refiere ingesta accidental de su alianza matrimonial tres días previo al ingreso. Se realizan radiografías seriadas sin progresión del cuerpo extraño y dada su probable localización en íleon terminal se propone extracción endoscópica.

Se realiza colonoscopia tras preparación óptima con solución evacuante sin visualizar a nuestra llegada a fondo cecal ningún cuerpo a lo largo del colon. Tras reiterados intentos de intubación de la válvula ileocecal, se objetiva la expulsión espontánea del cuerpo extraño a fondo de ciego extrayéndose sin incidencias con pinza de dos patas.

Discusión

La ingestión de cuerpos extraños es la segunda causa de urgencia endoscópica tras el sangrado digestivo. Se observa con mayor frecuencia en la población pediátrica y con menor incidencia en los adultos siendo los ancianos, los alcohólicos, los pacientes psiquiátricos y los presos los grupos de mayor riesgo.

La mayoría atraviesan el tracto gastrointestinal sin incidencias, pudiendo ocasionar complicaciones como la hemorragia digestiva, la obstrucción o la perforación intestinal. Estas complicaciones son más frecuentes en zonas donde existe una disminución anatómica del calibre de la luz, como son el esfínter esofágico inferior, el píloro o la válvula ileocecal como se presenta en el caso.

Inicialmente, el manejo debe ser conservador, a excepción de objetos con alto potencial lesivo como son los cuerpos extraños punzantes o las pilas de botón así como los objetos que por su tamaño no son capaces de progresar de forma autónoma, por lo que en estos casos deberemos proceder a su extracción endoscópica si es posible antes de recurrir a tratamiento quirúrgico.

ÁNCREAS DIVISUM: CASO CLÍNICO, MANEJO ENDOSCÓPICO Y REVISIÓN DE LA LITERATURA

Ó. MORALEJO LOZANO, V. ROALES GÓMEZ, M. VÁZQUEZ ROMERO, A.J. BARRAJÓN MASA, M. COLMENARES BULGHERONI, J. M. ESTEBAN LÓPEZ-JAMAR, E. REY DÍAZ-RUBIO.

Hospital Clínico San Carlos de Madrid.

Introducción

El Pancreas Divisum (PD) sigue constituyendo un reto diagnóstico y terapéutico a día de hoy, en el que la técnica endoscópica de elección sigue sin estar adecuadamente definida. Se presenta un caso que se maneja con éxito mediante esfinterotomía de ambas papilas y colocación de prótesis plástica 4 semanas en papila minor.

Caso Clínico

Mujer de 24 años con dolor abdominal de meses de evolución, y varios episodios de pancreatitis agudas (PA) sin hallar etiología. En el estudio causal, una Colangiopancreatorresonancia magnética (MRCP) identifica un PD con dilatación del conducto pancreático accesorio. Se realiza Colangiopancreatografía retrógrada endoscópica (CPRE) con esfinterotomía de la papila minor y colocación durante 4 semanas de prótesis plástica. Como incidencia la paciente presentó recidiva de la PA en relación a migración precoz de la prótesis, así como PA secundaria a CPRE en el segundo procedimiento (complicación de la CPRE de incidencia elevada en PD).

Discusión

El PD es una variante anatómica que en ocasiones comporta la aparición de clínica variada: Las técnicas diagnósticas de elección son la Ecoendoscopia (EUS) y la MRCP con estimulación con secretina (MRCP-S), siendo inferior la MRCP simple. No está aclarado el papel de la EUS con estimulación con secretina. La CPRE es de elección siendo la esfinterotomía de la papila minor una de las técnicas más utilizadas; no obstante, la evidencia disponible no permite determinar qué técnica endoscópica es de elección. En conclusión, el PD sintomático debe tratarse endoscópicamente, tanto por alivio sintomático del paciente, como prevención de PA y pancreatitis crónica.

TRATAMIENTO Y SEGUIMIENTO DE HEPATITIS AGUDA POR VHE EN PACIENTE INMUNODEPRIMIDO.

G. MORAL VILLAREJO, F. CUENCA ALARCÓN, L. GARCÍA PRAVIA, A. VENTERO BORGES, M. MAROTO CASTELLANOS, M. J. DEVESA MEDINA, E. REY DÍAZ-RUBIO.

Hospital Clínico San Carlos

Introducción

La infección por el virus de la hepatitis E es una de las principales causas de hepatitis aguda en países desarrollados y en vías de desarrollo. Tiene mayor impacto clínico en poblaciones vulnerables (ej: inmunodeprimidos). Por ahora, no han sido elaboradas recomendaciones sobre el tratamiento en estos pacientes, lo que dificulta su manejo. Por ello, es esencial el estudio individualizado de cada caso, como se muestra con el siguiente ejemplo.

Caso Clínico

Varón de 54 años con ERC secundaria a Glomerulonefritis membrano-proliferativa. Fue receptor de trasplante renal en 1994, con posterior disfunción crónica del injerto. Seguía tratamiento inmunosupresor y manejaba creatininas > 2 mg/dl (FG 40). Diagnosticado en 1990 de infección crónica por virus C (adquirido en hemodiálisis). En 2010, se aprecia baja carga viral (CV) y fibroScan 5,1 Kpa (F0-1). En seguimiento posterior, presenta un aclaramiento espontáneo del virus C con RNA-VHC persistentemente indefectible y normalidad de enzimas hepáticas. Es remitido a Aparato Digestivo en abril del 2018 por hipertransaminasemia (ALT 521, AST 402, GGT 308, FA 463, Bil 1.1) y clínica de astenia y prurito. Se contemplan las posibles causas de hepatitis aguda: 1) farmacológica (se retiraron los fármacos potencialmente causantes, sin mejoría); 2) reinfección por VHC (descartada ante la presencia de ARN-VHC indetectable); 3) autoinmune (descartada ante la presencia de ANOEs negativos e Ig normales); 4) infección por otros virus hepatotropos como VHB, VHA, VHE, CMV, VEB. Las serologías mostraron presencia de anti-VHE-IgM, obteniendo el diagnóstico de Hepatitis aguda por virus E. Primero se intentó reducir la dosis de inmunosupresores, sin mejoría analítica. Por ello, se decide inicio de tratamiento con Ribavirina, ajustado a función renal: 200 mg/día y 400 mg/día en días alternos (dado su FG > 30 ml/min). Se ha conseguido normalización de transaminasas al mes del inicio del tratamiento. Éste se mantiene durante 12 semanas y se decide su suspensión tras comprobar una CV indefectible, quedando pendiente un nuevo control en la semana 12 postratamiento.

Discusión

En la mayoría de los pacientes, la hepatitis aguda por virus E tan sólo precisa tratamiento sintomático; sin embargo, en inmunocomprometidos se ha sugerido el papel beneficioso de la Ribavirina. La dosis estándar es peso-dependiente (1.000 mg/día en < 75Kg y 1.200 mg/día en > 75Kg), aunque ésta ha de ajustarse en caso de insuficiencia renal. Se ha propuesto la posibilidad de finalización de tratamiento tras 12 semanas si los valores de RNA-VHE en las semanas 4 y 12 son indetectables.

UN CASO DE CARCINOMA VESICULAR: ¿SERÁ QUE LA ADENOMIOMATOSIS TUVO ALGO QUE VER?

M. COLMENARES BULGHERONI, M. APARICIO CABEZUDO, A. BARRAJÓN MASA, O. MORALEJO LOZANO, L. GARCÍA PRAVIA, G. MORAL VILLAREJO, A. VENTERO BORGES, L. MEL JURADO, E. REY DÍAZ-RUBIO.

Servicio de Aparato Digestivo, Hospital Clínico San Carlos. Madrid

Introducción

La adenomiomatosis es una entidad que se caracteriza por la proliferación epitelial e hipertrofia muscular de la pared vesicular. Aunque es una patología considerada benigna, existen casos en los que se ha relacionado con el carcinoma de vesícula. Éste es considerado uno de los tumores más letales del aparato digestivo, con una supervivencia a los 5 años menor al 5%. A continuación, presentamos el caso de un paciente con adenomiomatosis y carcinoma vesicular.

Caso Clínico

Varón de 60 años, exfumador y diabético, quien consulta en urgencias en 2015 por vómitos y dolor en epigastrio e hipocondrio derecho cumpliendo criterios de pancreatitis aguda. Se realiza ecografía abdominal que revela la presencia de colelitiasis y un engrosamiento parietal en fundus vesicular sugerente de adenomiomatosis **(Figura 1)**. que se confirma con colangio-RM **(Figura 2)**, donde además se objetiva la existencia de coledocolitiasis asociada. Se realiza CPRE con extracción de cálculos, siendo dado de alta con colecistectomía programada a la que paciente no acude. En 2017 reingresa por cólico biliar complicado. Durante su estancia se repite ecografía abdominal evidenciándose una masa de 5 cm dependiente del fundus vesicular con crecimiento exofítico extravesicular compatible con proceso neoformativo **(Figura 3)**. Se completa estudio con ecoendoscopia **(Figura 4)** y TAC abdómino-pélvico, que apoyan el diagnóstico **(Figura 5)**. Se interviene al paciente realizándose colecistectomía ampliada a lecho hepático (segmentos IVB y V) asociada a linfadenectomía regional. El estudio anatomopatológico da como resultado: Adenocarcinoma de vesícula biliar moderadamente diferenciado con metástasis en ganglio adyacente a conducto cístico, colecistitis crónica, parénquima hepático con cambios reactivos no tumorales y márgenes quirúrgicos libres; siendo un estadio III-B (pT3, pN1, pMT0). Recibe tratamiento adyuvante con capecitabina oral durante 6 meses.

Gastroenterología Castellana 2018; 34(3): 70-157

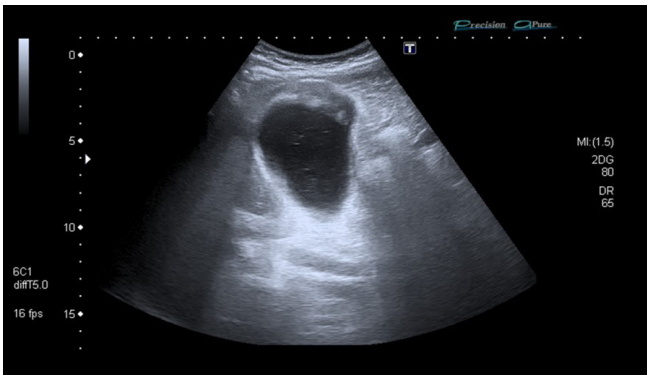

Figura 1 .

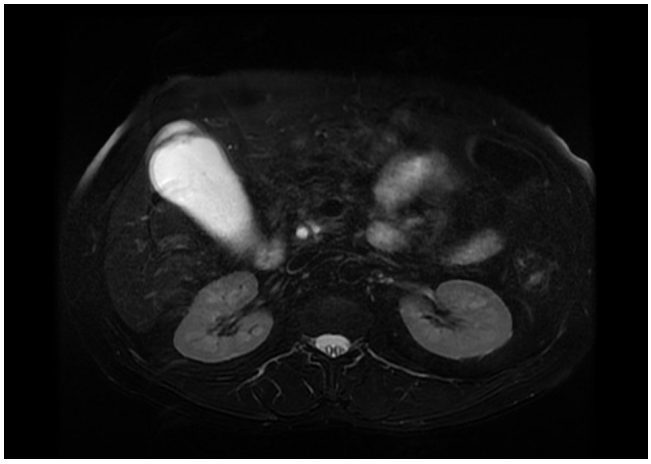

Figura 2 .

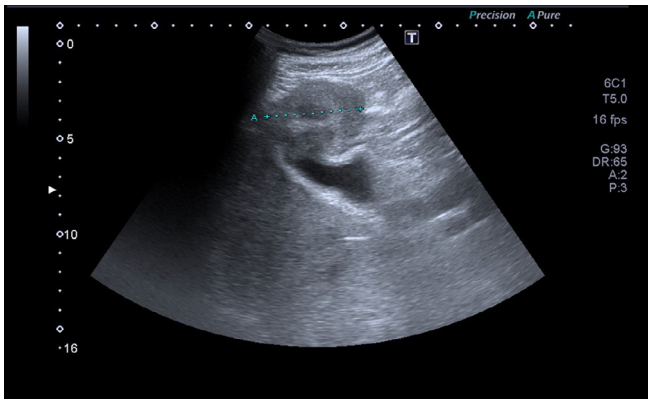

Figura 3.

Figura 4.

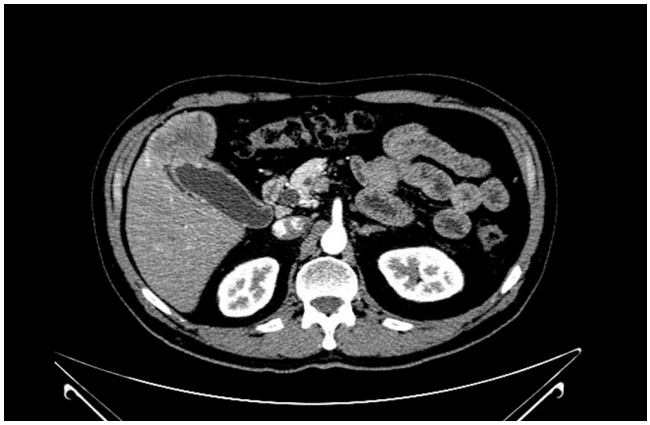

Figura 5.

Actualmente se encuentra asintomático en seguimiento en consultas de Cirugía y Oncología, con último PET-TAC en junio de 2018 sin evidencia de recidiva.

Discusión

A pesar del caso descrito, si nos basamos en la evidencia actual, la adenomiomatosis no debe ser considerada una lesión precancerosa. Aunque su patogénesis permanezca sin aclarar, parece que su presencia se asocia al desarrollo de colelitiasis y colecistitis secundaria, siendo estos últimos los posibles responsable de la carcinogénesis, más que la presencia de adenomiomatosis por sí misma. Por tanto, actualmente se podría realizar tratamiento conservador en pacientes con adenomiomatosis asintomática, con seguimiento ecográfico cada seis meses.

APENDICITIS AGUDA PAUCISINTOMÁTICA COMPLICADA CON PILEFLEBITIS

L. WONG BECERRA, M. ALGARA SAN NICOLÁS, M. MORENO SÁNCHEZ, J. SERRANO NARANJO, A. MASEDO GONZÁLEZ C. YELA SAN BERNARDINO, P. MARTÍNEZ MONTIEL, G. CASTELLANO TORTAJADA.

Servicio de Medicina del Aparato Digestivo de Hospital Universitario 12 de Octubre, Madrid.

Introducción

La pileflebitis (PF) o trombosis séptica de la vena porta y/o de sus ramas es una complicación infrecuente de procesos inflamatorios intraabdominales asociada a una alta morbimortalidad. Presentamos un caso de PF secundaria a una apendicitis aguda de presentación atípica.

Caso Clínico

Varón de 44 años sin antecedentes de interés, que consulta 7 días antes del ingreso por cuadro de horas de evolución de dolor abdominal de predominio periumbilical con vómitos. Se diagnosticó de gastroenteritis aguda sin datos de gravedad clínica ni analítica, con control sintomático en 48 horas. Dos días tras la desaparición del dolor se agrega malestar general y fiebre por lo que acude nuevamente a Urgencias. Ingresa por sepsis secundaria a posible colangitis aguda dada la presencia de dolor en hipocondrio derecho, leucocitosis y alteración del perfil hepático de predominio colestásico sin dilatación de la vía biliar en ecografía abdominal urgente. Se inicia tratamiento empírico con ceftriaxona y metronidazol, que se modifica a vancomicina ante el aislamiento de Streptococcus anginosus en hemocultivos. Dada la sospecha de patología de la vía biliar, se solicita una colangioresonancia en la que se identifica una trombosis completa de la vena porta derecha y de todas sus ramas, así como de la vena mesentérica superior. Se completa estudio con TAC abdominal, objetivándose datos de apendicitis aguda con trombosis de la vena mesentérica superior y de sus ramas. Se procedió a apendicectomía laparoscópica, evidenciándose un apéndice retrocecal flemonoso. La evolución clínica fue favorable, siendo dado de alta con antibioterapia durante 1 mes y enoxaparina a dosis anticoagulantes a la espera de estudio de trombofilia.

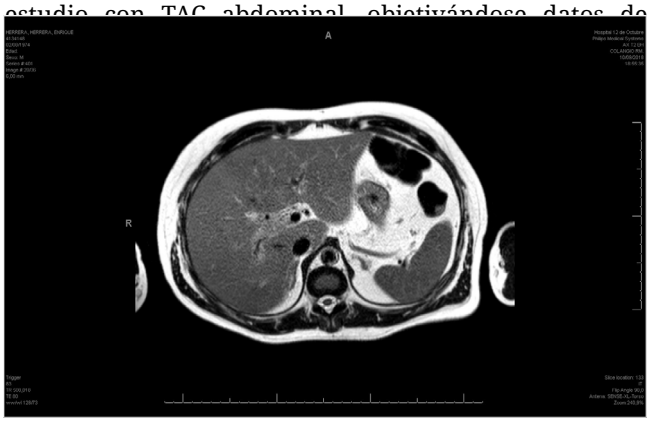

Figura 1.

Discusión

La PF es una complicación rara de procesos infecciosos intraabdominales, siendo la causa más frecuente la diverticulitis, seguida de apendicitis. Se trata de una infección polimicrobiana que se asocia con frecuencia a bacteriemia, con positividad de hemocultivos en un 50-88%. La clínica es inespecífica por lo que se debe tener una alta sospecha en pacientes que cursan con dolor abdominal, fiebre, astenia, vómitos, leucocitosis y elevación de las enzimas hepáticas. Las pruebas radiológicas, tales como ecografía y TAC abdominal, son de gran utilidad diagnóstica ya que permiten identificar tanto el foco primario de infección como la trombosis de la vena porta y descartar complicaciones incluidos abscesos hepáticos e isquemia intestinal. El tratamiento de la PF consiste en antibioterapia de amplio espectro durante un mínimo de 4 semanas asociado a anticoagulantes, aunque aún hay controversia en cuanto a su indicación.

ENDOCARDITIS MARÁNTICA: UNA PRESENTACIÓN CLÍNICA INUSUAL EN PACIENTE CON HEPATOCARCINOMA AVANZADO

B. LABRADOR VÁZQUEZ[1], L. CUEVAS DEL CAMPO[1], I. CALVO ROMERO[1], P. GÓMEZ GÓMEZ[2], M. MELENDO VIU[2], M. BARREALES BALBUENA[1], I. FERNÁNDEZ VÁZQUEZ[1], E. GÓMEZ-DOMÍNGUEZ[1],

[1]Servicio Medicina Aparato Digestivo, Hospital 12 de Octubre, Madrid. [2]Servicio Cardiología, Hospital 12 de Octubre, Madrid.

Introducción

El diagnóstico del carcinoma hepatocelular (CHC) en estadios avanzados es relativamente habitual dada su escasa expresividad clínica, siendo muy excepcional que se presente como un síndrome paraneoplásico.

Caso Clínico

Varón de 58 años con antecedentes de cirrosis hepática por VHC (tratada con IFN y ribavirina, sin respuesta viral sostenida) y alcohol, estadio A5 de Child-Pugh, con datos de HTP pero sin descompensaciones previas. Revisiones en consultas de hepatología hasta el año 2014

Gastroenterología Castellana 2018; 34(3): 70-157

sin seguimiento posterior por abandono voluntario del paciente.

Ingresa en Neurología por cuadro agudo de debilidad en MSD, con estudio vascular (doppler TSA, RMN y Holter-ECG) sin evidencia de patología isquémica o arritmogénica. Asocia un síndrome constitucional con pérdida de 10 kg de peso en 4 meses y sudoración nocturna. En el ecocardiograma transtorácico se objetiva una masa móvil en la cuerda tendinosa del velo anterior mitral, compatible con una verruga endocárdica versus mixoma/fibroelastoma **(Figura 1)**.

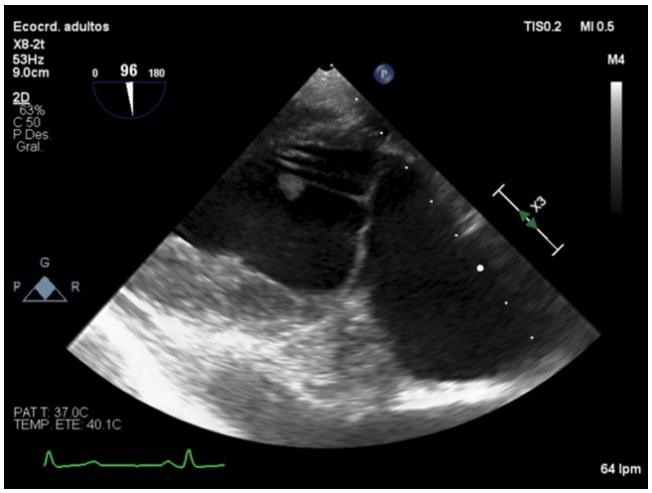

Figura 1.

Dados los hallazgos ecocardiográficos, se inicia antibioterapia empírica con daptomicina y ampicilina. Sin embargo, los múltiples hemocultivos realizados son persistentemente negativos y durante el ingreso no presenta picos febriles, decidiendo suspender la antibioterapia sin incidencias clínicas posteriores, todo lo cual hace poco probable un origen infeccioso de la endocarditis.

Se completa estudio del síndrome constitucional con un TAC body con hallazgo de múltiples LOEs hepáticas compatibles con una hepatocarcinoma multicéntrico, sin evidencia de trombosis esplenoportal ni diseminación a distancia.

La ausencia de patología vascular subyacente y el hallazgo de una lesión mitral compatible con una verruga endocárdica con hemocultivos persistentemente negativos, en el seno de una enfermedad neoplásica avanzada, es compatible con el diagnóstico de endocarditis marántica.

Dada la comorbilidad y el mal pronóstico del paciente no era candidato a cirugía de resección de la verruga endocárdica, decidiéndose iniciar terapia anticoagulante para disminuir el riesgo de eventos tromboembólicos.

Conclusión

La endocarditis marántica es una entidad rara, asociada a múltiples enfermedades crónicas y estados de hipercoagulabilidad, siendo las neoplasias avanzadas las más frecuentes. Consiste en el depósito de trombos plaquetarios estériles sobre válvulas cardiacas, generalmente sanas, siendo las más afectadas la aórtica y la mitral, presentando un alto potencial embolígeno. Su diagnóstico es indicación de inicio de terapias anticoagulantes y, en casos seleccionados, la cirugía de resección. Los casos clínicos descritos relacionados con CHC son excepcionales.

HEPATOTOXICIDAD AGUDA EN PACIENTE CON HEMOCROMATOSIS

B. LABRADOR VÁZQUEZ[1], L. LÓPEZ COUCEIRO[1], S. SÁENZ-LÓPEZ PÉREZ[1], L. BALLESTEROS DE DIEGO[1], M.T. ÁLVAREZ-NAVA TORREGO[1], M. PÉREZ CARRERAS[1], C. IBARROLA DE ANDRÉS[2], G. CASTELLANO TORTAJADA[1].

[1]Servicio Medicina Aparato Digestivo, Hospital 12 de Octubre, Madrid. [2]Servicio Anatomía Patológica, Hospital 12 de Octubre, Madrid.

Introducción

El hígado es un órgano clave en el metabolismo de los fármacos. Su creciente consumo condiciona un aumento en la incidencia de hepatotoxicidad, constituyendo un desafío para la hepatología moderna.

Caso Clínico

Mujer de 79 años, con antecedente de hipertensión arterial en tratamiento farmacológico y hemocromatosis (mutación heterocigótica compuesta C282Y y H63D) tratada con flebotomías hasta hace 10 años, sin seguimiento posterior.

Ingresa en Digestivo por cuadro de una semana de evolución consistente en ictericia, coluria y prurito generalizado, asociado a hiporexia y astenia, sin dolor abdominal ni fiebre. Niega ambiente epidemiológico y cuadro catarral previo. A su llegada presenta alteración del perfil hepático mixta (GPT 249, GOT 147, GGT 302, FAL 216), con hiperbilirrubinemia de 6,8 mg/dl, sin coagulopatía ni otros datos de fallo hepático y sin síndrome inflamatorio. Interrogada, refiere sustitución de irbesartán por irbesartán- hidroclorotiazida por control tensional subóptimo 15 días antes del inicio de la sintomatología.

Se solicita analítica con batería completa de hepatopatía, en la que únicamente destaca hiperferritinemia (1091ng/ml) con IST del 84%, siendo el resto del estudio negativo (incluyendo serologías de virus hepatotropos, inmunoglobulinas, autoinmunidad, metabolismo del cobre, alfa 1 antitripsina…). Se realiza RM y ecografía abdominal, en las que se evidencian datos de hepatopatía crónica sin HTP con áreas de reemplazamiento graso, sin objetivarse litiasis y siendo la vía biliar de calibre normal.

La evolución de la paciente es desfavorable, con ascenso de la bilirrubina hasta cifra cénit de 12.5 mg/dl y prurito de difícil manejo. Se completa el estudio con ecoendoscopia alta **(Figura 1)**, que no muestra hallazgos relevantes a nivel biliar, por lo que se practica una biopsia hepática ecoguiada en el mismo procedimiento. La anatomía patológica muestra hepatopatía colestásica aguda con reacción ductulillar, colangitis aguda histológica e intensa bilis canalicular, sin inflamación portal ni ductal. En ausencia otras etiologías ya descartadas, dichos hallazgos son compatibles con una lesión colestásica aguda de causa tóxica. Tras la retirada del fármaco, se consigue una mejoría progresiva del perfil hepático.

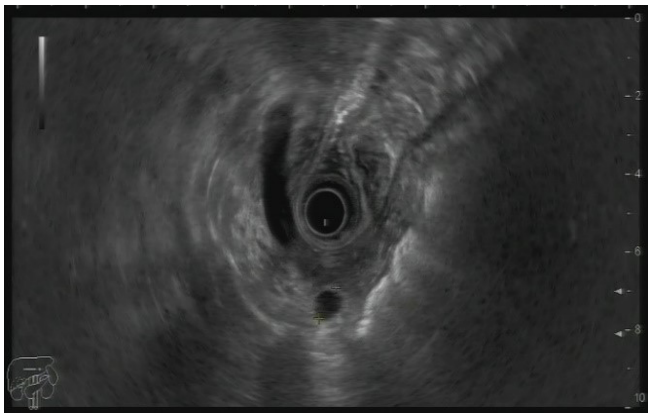

Figura 1.

Discusión

La toxicidad hepática por fármacos es una entidad infradiagnosticada, con una expresión fenotípica muy amplia que abarca desde alteraciones asintomáticas hasta el fallo hepático agudo, siendo en su mayoría reacciones idiosincrásicas. Tanto el irbesartán como la hidroclorotiazida son antihipertensivos de consumo habitual que pueden producir hepatotoxicidad, aunque existen escasos casos descritos en la literatura.

LINFOMA GASTROINTESTINAL

L. LÓPEZ COUCEIRO; B.LABRADOR VÁZQUEZ; M. ALGARA SAN NICOLÁS; Á. MASEDO; G.J. GÓMEZ GÓMEZ; G. CASTELLANO TORTAJADA.

Servicio de Medicina del Aparato Digestivo del Hospital Universitario 12 de Octubre, Madrid.

Introducción

El tubo digestivo es el lugar de afectación más frecuente extraganglionar de los linfomas. El 60-70% afectan a estómago, seguido de intestino delgado (principalmente íleon terminal), generalmente en forma de linfoma B difusos de células grandes, como el caso que presentamos.

Caso Clínico

Mujer de 31 años, sin antecedentes de interés, que consulta por cuadro de 9 meses de evolución con dispepsia tipo dismotilidad, asociado a tránsito gastrointestinal alternante entre diarrea y estreñimiento. Se inicia estudio con test del aliento positivo y tratamiento erradicador efectivo. Sin embargo, presenta empeoramiento clínico con mayor dolor abdominal epigástrico y en fosa iliaca derecha, asociado a importante pérdida ponderal (30 kg en 6 meses). Se realiza ecografía abdominal, que muestra cecoileítis. En la colonoscopia presenta colitis grave con gran alteración estructural, mucosa en empedrado, desestructurada y deformada con sangrado al roce del endoscopio e histología compatible con linfoma B difuso de célula grande (bcl-6). El TC body y entero-RM muestran colitis segmentaria a nivel de colon derecho y lesiones renales bilaterales sólidas. Se completa estudio con biopsia renal compatible con infiltración linfomatosa.

La evolución de la paciente es tórpida a pesar de iniciar tratamiento con R-CHOP, presentando múltiples

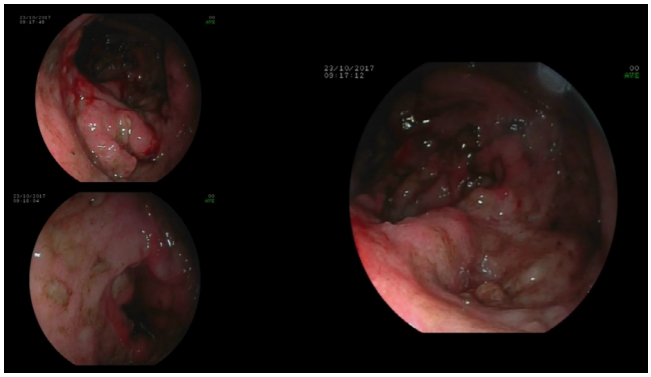

Figura 1.

Gastroenterología Castellana 2018; 34(3): 70-157

perforaciones intestinales espontáneas y finalmente ileostomía de descarga.

Discusión

Los linfomas gastrointestinales son una entidad poco frecuente, si bien son el principal lugar de afectación extraganglionar. La forma de presentación y los síntomas asociados son inespecíficos y muy variables. Aunque las pruebas de imagen pueden orientar el diagnóstico, es necesaria la realización de exploraciones endoscópicas con toma de biopsias para establecer el diagnóstico histológico. Por ello, es fundamental realizar un adecuado mapeo, ya que la afectación puede ser parcheada. El diagnóstico y tratamiento precoz condicionan la evolución del cuadro.

FRACASO MULTIORGÁNICO POR SÍNDROME COMPARTIMENTAL INTRAABDOMINAL TRAS PARACENTESIS

I. CUEVAS DEL CAMPO, E. GÓMEZ-DOMÍNGUEZ, B.DE LAS HERAS, I. CALVO RAMOS, I. FERNÁNDEZ VÁZQUEZ.

Hospital Universitario 12 de Octubre, Madrid, España.

Introducción

La paracentesis es una técnica con bajo riesgo de complicaciones y una mortalidad asociada cercana al 0%. Los hematomas de pared abdominal y el hemoperitoneo son las complicaciones más frecuentes, con una incidencia de eventos graves menor al 1%.

Caso Clínico

Mujer de 70 años con antecedentes de HTA, ERC, FA anticoagulada con acenocumarol e hipotiroidismo, en estudio por una probable hepatitis autoinmune. Ingresa para estudio de un primer episodio de descompensación ascítica con signos ecográficos de hepatopatía crónica e HTP. Sin presentar trombopenia o coagulopatía y tras más de 24 horas de suspensión de la anticoagulación con HBPM, se realiza paracentesis diagnóstica guiada por ecografía obteniéndose un líquido ascítico claro con GASA>1,1 y sin datos de PBE. Las horas posteriores la paciente presenta dolor, aumento progresivo del perímetro abdominal y anemización (Hb 9 a 6,6 g/dl), confirmándose la presencia de hemoperitoneo con una nueva paracentesis diagnóstica, pero sin evidenciar sangrado activo en angioTC. Progresivamente el deterioro clínico de la paciente se hace más evidente presentando ascitis a tensión, datos de hipoperfusión sistémica, clínica confusional, deterioro de la función renal (Cr 2,36 mg/dl, AKIN 2) y finalmente criterios de shock con lactoacidosis grave (pH 7,1), por lo que se traslada a la UCI. Se realiza nuevo angioTC que muestra aumento masivo del hemoperitoneo **(Figura 1)**. La paciente presenta entonces fracaso cardiorrespiratorio por bradicardia extrema, adecuadamente recuperada tras RCP. Se realiza paracentesis evacuadora y laparotomía exploradora urgente con salida total de 8L de hemoperitoneo, sin identificar foco de sangrado. Tras la intervención quirúrgica y días de tratamiento de soporte con hemofiltro, corticoterapia para el distress respiratorio y antibioterapia de amplio espectro, la paciente es trasladada a planta de hospitalización con evolución favorable. El cuadro es compatible con un fracaso multiorgánico en contexto de un síndrome compartimental intraabdominal secundario a hemoperitoneo masivo tardío post-paracentesis.

Discusión

El síndrome compartimental se define como una presión intraabdominal >20 mmHg asociada a disfunción multiorgánica progresiva secundaria a una alteración del retorno venoso intraabdominal y una restricción torácica que provoca una disminución del gasto cardiaco y la capacidad ventilatoria. El tratamiento de elección es la descompresión abdominal precoz. Los casos como el descrito en relación a técnicas de paracentesis son excepcionales pero deben sospecharse en pacientes de riesgo (cirrosis, anticoagulación, insuficiencia renal crónica, etc.).

POLIPECTOMÍA DIAGNÓSTICA DE ADENOCARCINOMA RENAL: UNA RAREZA.

P. BERNAL CHECA, G.DE LA POZA GÓMEZ, R. PIQUE BECERRA, M. BELLART LAVALL, F.GARCÍA DURÁN, F. BERMEJO.

Hospital Universitario de Fuenlabrada.

Introducción

La colonoscopia es la técnica principal para el cribado de cáncer colorrectal, permitiendo el diagnóstico y resección precoz de pólipos, evitando su transformación en lesiones neoplásicas. El aspecto de la mucosa, patrón de distribución vascular y aspecto de las criptas junto con la técnica de imagen NBI es de utilidad para el diagnóstico diferencial de las lesiones polipoideas. Los pólipos más frecuentes según si histología son los de tipo histológico adenomatoso (70-80% de los pólipos resecados según la serie observada), seguidos de los hiperplásicos y lesiones serradas. La aparición de lesiones polipoideas fruto de metástasis procedentes de otros órganos es una rareza.

Caso Clínico

Se trata de un varón de 48 años sin antecedentes médicos de interés que es remitido a consultas de Digestivo por

cuadro de dispepsia mixta y cambio del ritmo intestinal con pérdida de peso asociada. Como parte del estudio se realiza gastroscopia con toma de biopsias de antro, cuerpo y duodeno para estudio de *H. pylori* y estudio de atrofia duodenal, que resulta normal. Se realiza además colonoscopia diagnóstica con regular preparación (Boston 6) con exploración de íleon terminal, tomando biopsias aleatorias para estudio de colitis microscópica, que resultan normales. Como hallazgo a destacar en la colonoscopia se observa a 60 cm del margen anal una lesión polipoidea de 10 mm, esférica, bien definida, de superficie lisa y sonrosada con patrón mucoso anómalo, de aspecto no adenomatoso, inespecífico, que se reseca con asa de polipectomía.

De forma paralela y a la espera de los resultados, se realiza radiografía de tórax solicitada por su médico de atención primaria por dolor torácico en punta de dedo, donde se observa patrón en suelta de globo sugestivo de metástasis de origen desconocido. Al ingreso se revisa histología de polipectomía previa, cuyo informe describe células claras y papilares con hallazgos morfológicos e inmunohistoquímicos sugestivos de metástasis de tumor primario renal.

Se realizó TC toraco-abdomino-pélvico que muestra gran masa renal que reemplaza prácticamente al polo superior del riñón derecho sugestivo de tumoración primaria renal, además de afectación pulmonar bilateral en suelta de globos y imagen nodular en músculo intercostal sugestiva de metástasis.

Tras los estudios realizados y con la histología del pólipo resecado, se decide no practicar biopsia renal, el paciente inicia tratamiento con Sunitinib (inhibidor CD117, PDGF-R y VEGF-R).

Conclusión

El colon es un lugar infrecuente de implantes metastásicos procedentes de otros tumores primarios. El hallazgo de una lesión polipoidea de aspecto endoscópico atípico debe hacernos plantear que pueda tratarse de un implante metastásico.

PANCREATITIS DEL SURCO CON ESTENOSIS DUODENAL TRATADA MEDIANTE DUODENOPANCREATECTOMÍA CEFÁLICA. PRESENTACIÓN DE CASO CLÍNICO Y REVISIÓN BIBLIOGRÁFICA.

M. CASTELLANOS GONZÁLEZ[1], M. DELGADO MARTÍNEZ[1], E. MANZONE[2], C. LÓPEZ MARTIN[1], F.I CAMACHO CASTAÑEDA[3] , B. DE CUENCA MORÓN[1] .

[1]Servicio Aparato Digestivo de Hospital Universitario de Getafe.
[2]Servicio Medicina Interna de Hospital Universitario de Getafe.
[3]Servicio Anatomía Patológica de Hospital Universitario de Getafe.

Introducción

La pancreatitis del surco (PS) o Groove pancreatitis es un tipo de inflamación pancreática muy poco frecuente, se desconoce su origen, pero se contextualiza en varones jóvenes con consumo de etanol de riesgo y hábito tabáquico. Su importancia radica en establecer el diagnóstico diferencial con masas pancreáticas, fundamentalmente con cáncer de cabeza de páncreas. El diagnóstico radiológico se ha potenciado en los últimos años. Presentamos un caso de un paciente afecto de PS con estenosis duodenal inflamatoria secundaria, que fue intervenido quirúrgicamente con resultados favorables.

Caso clínico

Varón de 57 años con antecedentes de consumo etílico de riesgo (>60 g/día), fumador activo (IPA de 60 paq/año), infección por VHB con replicación inactiva, esofagitis grado A, anillo de Schatzski no estenosante y gastritis crónica leve por *H.pylori* erradicado.

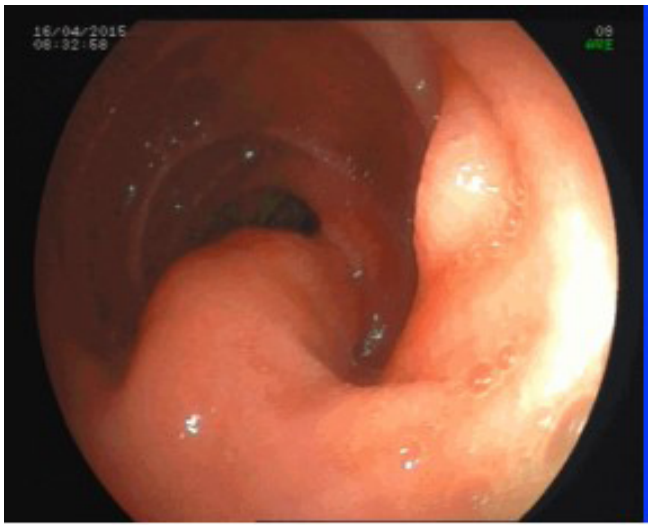

Figura 1. Pólipos duodenales de aspecto subepitelial

En 2015 ingresa por epigastralgia subaguda, analíticamente destaca amilasa 53 U/L, lipasa 564 U/L y gamma-glutamiltransferasa 328 U/L. Ante la sospecha de pancreatitis se realiza tomografía computerizada (TC) abdominal confirmando PS con afectación inflamatoria periduodenal. Se realiza endoscopia digestiva alta (EDA) que objetiva duodenitis no erosiva y tres pólipos duodenales de aspecto subepitelial **(Figura 1)**, con histología negativa para malignidad.

Gastroenterología Castellana 2018; 34(3): 70-157

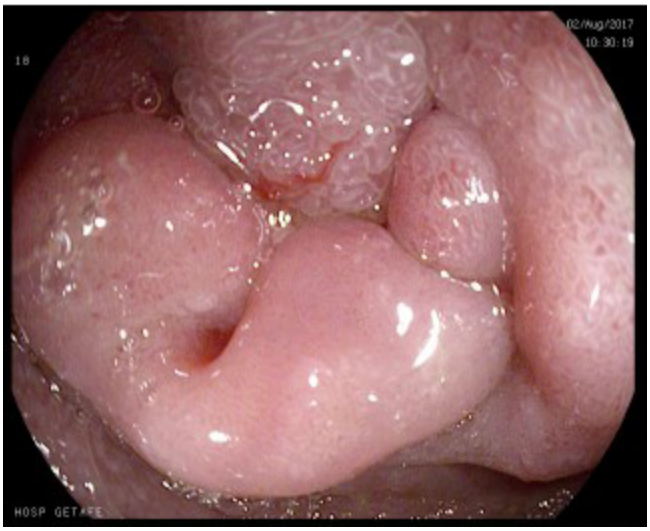

Figura 2. Duodenoscopia con estenosis duodenal

Figura 3. TC con contraste: Lesión hipodensa en surco duodenal pancreático.

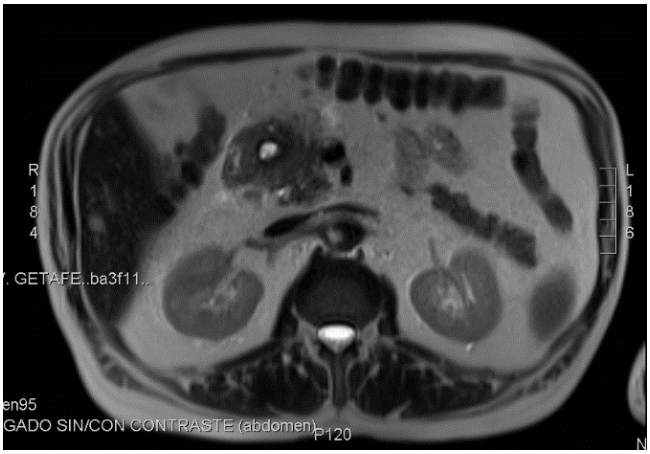

Figura 4. RM: Imagen quística en el surco pancreático duodenal

Figura 5. EDA: Pólipo duodenal estenosante.

En agosto 2017, ante clinica sugestiva de estenosis duodenal, se repite la EDA de forma ambulatoria, objetivando una neoformación duodenal de aspecto adenomatoso degenerado **(Figura 2)**, histología de carácter inflamatorio. Los marcadores tumorales (antígeno carcinoembrionario, CEA, 1ng/ml, antígeno carbohidrato 125 y CA 125, 10.8U/ml fueron negativos. El TC abdominal evidenciaba lesión hipodensa con componente quístico interior localizada en la unión de primera y segunda porción duodenal con la cabeza pancreática, borrando el surco duodenal pancreático, además de un lipoma en cuarta porción duodenal **(Figura 3)**.

Se amplía estudio de imagen mediante resonancia magnética (RM) que confirma la existencia de afectación del surco pancreático duodenal de naturaleza probablemente inflamatoria (displasia quística del duodeno vs pseudoquiste) **(Figura 4)**. De forma incidental se objetiva pequeña trombosis segmentaria de la vena mesentérica superior, por lo que el paciente ingresa para completar estudio e iniciar el tratamiento anticoagulante.

Al ingreso presenta dolor abdominal crónico en cinturón, saciedad precoz y pérdida de peso significativa. Se repite EDA que objetiva pólipo duodenal conocido, no resecable endoscópicamente, cuya biopsia muestra heterotopia de mucosa gástrica sin datos de malignidad **(Figura 5)**.

El caso es valorado por Cirugía General realizándose duodenopancreatectomía cefálica tipo Whipple y colecistectomía mediante laparotomía media, sin incidencias.

La histología de pieza quirúrgica reveló una pared duodenal con extensa hiperplasia de las glándulas de

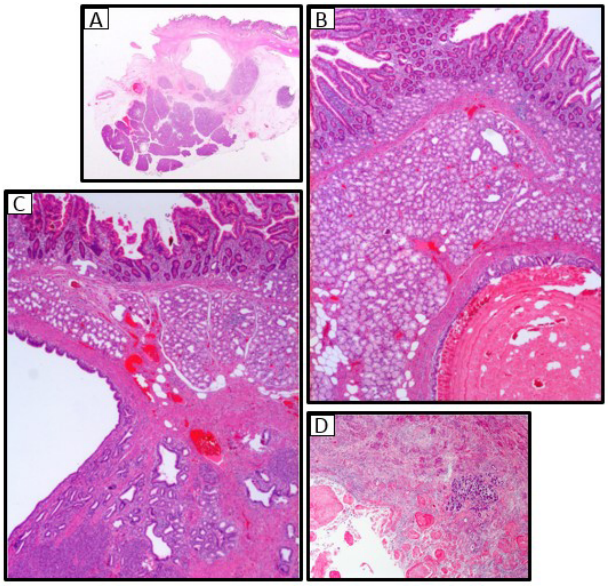

Figura 6. Pieza quirúrgica. A: Surco pancreatoduodenal con dilatación pseudoquística de los ductos. B: Hiperplasia de glándulas de Brunner y dilatación de ductos con secreción densa microlitiásica. C: Hiperplasia de glándulas de Brunner y páncreas ectópico en relación a ducto dilatado. D: Cambio pseudoquísitico del ducto con epitelio denudado y cambios fibroinflamatorios periductales en relación a secreción densa.

Brunner y focos de páncreas ectópico en relación con múltiples ductos dilatados y secreción espesa en su interior de aspecto microlitiásico. Así como cambios pseudoquísticos en relación a ductos dilatados, con epitelio denudado y rodeados por reacción estromal fibromuscular densa con excedente de fibrosis y ligera inflamación crónica en el área del surco sin datos de malignidad. También datos de colecistitis crónica e hilio hepático **(Figura 6)**.

Discusión

La pancreatitis del surco es un tipo de pancreatitis crónica focal, cuya inflamación se localiza en una región delimitada entre cabeza pancreática, tercera porción duodenal y colédoco, en forma de fibrosis cicatricial. Descrita por el médico alemán V Becker en 1973 como "Rinnenpankreatitis" y recibiendo posteriormente el nombre de "groove pancreatitis" como traducción literal por parte de de Stolte, miembro del equipo de Becker, en 1982. Posteriormente se diferenciaron dos formas de pancreatitis del surco: la pura y la segmentaria. La forma pura limita la presencia de tejido cicatricial al surco pancreático, manteniendo intacto el resto de parénquima y conducto pancreático principal. En la forma segmentaria el tejido cicatricial excede el área típica y se extiende a la región dorsocraneal de cabeza pancreática comprometiendo el conducto pancreático principal.

Anteriormente conocida como distrofia duodenal, quiste paraduodenal, hamartoma pancreático de la pared duodenal, miodenomatosis, hamartoma de las glándulas de Brunner o pancreatitis paraduodenal; en los últimos años la PS ha ganado importancia debido a la necesidad de establecer diagnóstico diferencial con carcinoma de páncreas y estenosis duodenales, ya que en muchos casos coexisten de forma simultánea o bien pueden presentar un comportamiento similar que dificulte su diagnóstico.

En cuanto a epidemiología, se observa un predominio de esta entidad en varones de mediana edad, en torno a 40-50 años y consumo etílico de riesgo, su asociación con el tabaco no está establecida. La etiología es desconocida, aunque se postula el alcohol como factor de riesgo principal, así como un conducto de Santorini anómalo que obstaculizaría la salida del jugo pancreático.

La clínica que presentan la mayor parte de los pacientes suele ser subaguda, consistente en dolor abdominal, vómitos y pérdida de peso, generalmente en relación a estenosis duodenal. También puede asociar datos de insuficiencia pancreática tanto exocrina como endocrina, así como ictericia.

En cuanto al diagnóstico será complejo por el escaso volumen de pacientes. Analíticamente cursa con discreto aumento de enzimas pancreáticas y alteraciones hepáticas, los marcadores tumorales generalmente normales. Las pruebas de imagen diagnósticas serán ecografía, TC, RM, ecoendoscopia y colangiopancreatografía retrógrada endoscópica (CPRE).

La imagen ecográfica varía según predomine la inflamación, etapa aguda donde se identifica una lesión hipoecoica con engrosamiento de la pared duodenal que puede comprometer la luz intestinal y el colédoco. Si predomina la fibrosis, etapa crónica, las imágenes se vuelven hiperecoicas.

La CPRE puede detectar estenosis de colédoco, aunque en ocasiones su realización puede verse imposibilitada por una estenosis que no permite el abordaje endoscópico.

Sin embargo, el "gold standard" serán el TC y la RM que permiten valorar de forma minuciosa la glándula. Algunos autores señalan la USE como técnica de elección, ya que permite la caracterización morfológica y la obtención de material para estudio histológico.

La colangiopancreatografía por RM sólo mostrará alteraciones en caso de que haya compromiso de la vía biliar y conducto pancreático principal.

El diagnóstico diferencial se establece en relación a variantes anatómicas, así como procesos tumorales, fundamentalmente con el carcinoma de cabeza pancreática. Algunas diferencias se encuentran a nivel morfológico, la existencia de invasión vascular en el caso de tumor maligno o desplazamiento vascular en caso

Gastroenterología Castellana 2018; 34(3): 70-157

de PS, una estenosis regular del colédoco en PS frente a una irregular y brusca en carcinoma pancreático, la presencia de lesiones quísticas y biopsias endoscópicas compatibles con hiperplasia de glándulas de Brunner van a favor de PS. También se valorará como diagnóstico diferencial la patología de la vía biliar, enfermedades periampulares, hamartoma duodenal, tumores neuroendocrinos y pancreatitis de origen autoinmune u otros con necrosis o pseudoquistes en zona típica del surco.

Las opciones terapéuticas consideradas para la PS son inicialmente conservadoras con manejo sintomático, eliminaciones de los factores de riesgo y soporte nutricional, en caso de no ser viable de forma oral. Se acompañan de manejo endoscópico con drenaje biliopancreático y de colecciones, así como dilatación de estenosis. Muchas veces la opción endoscópica tiene unos resultados limitados, considerándose en caso de no mejoría, el tratamiento quirúrgico como terapia electiva mediante la duodenopancreatectomía cefálica (Whipple) con resultados favorables y control de la sintomatología. En algunos casos se ha preservado el duodeno con buenos resultados, aunque esto depende de la adherencia fibrótica de esta porción. Del mismo modo en pacientes no candidatos a pancreatectomía, se han realizado resecciones duodenales con preservación pancreática.

En conclusión, debido al creciente interés generado por esta patología, la infrecuencia de la misma y la necesidad de establecer un diagnóstico fiable que excluya procesos malignos, aportamos este caso clínico de PS en un hospital secundario con la intención de subrayar la importancia de conocer esta entidad y su manejo.

HEPATOCARCINOMA EN PACIENTE CON HEMOCROMATOSIS SECUNDARIA A POLITRANSFUSIÓN

C. DELGADO MARTÍNEZ, M. CASTELLANOS GONZÁLEZ, M. GÓMEZ RUBIO.

Servicio Aparato Digestivo Hospital Universitario de Getafe.

Resumen

La hemocromatosis secundaria es una enfermedad poco frecuente e infradiagnosticada. Los pacientes con anemias severa son personas sometidas a múltiples transfusiones periódicas que, a largo plazo, con la sobrecarga férrica que ello conlleva, tienen un riesgo aumentado cirrosis y de desarrollo de hepatocarcinoma. Se presenta un caso de hepatocarcinoma en una paciente con talasemia beta intermedia sometida a politransfusión.

Introducción

La hemocromatosis primaria es una enfermedad genética común en caucásicos, resultante de una mutación del gen HFE, que provoca una absorción férrica excesiva. Por otro lado, la hemocromatosis secundaria es una enfermedad rara e infradiagnosticada.

La sobrecarga férrica se produce en anemias severas con eritropoyesis ineficaz y/o que siguen regímenes de transfusiones periódicas, como en el caso de la talasemia. El desequilibrio continuo entre la entrada y absorción del hierro, que supera la capacidad de eliminación por parte del organismo, resulta en una importante sobrecarga férrica o hemosiderosis, la cual mantenida en el tiempo puede desencadenar en hemocromatosis y aparición de complicaciones derivadas.

Presentamos un caso en el que a pesar de seguir un tratamiento quelante del hierro, se ha desarrollado hepatocarcinoma sobre hígado cirrótico por hemocromatosis secundaria a sobrecarga férrica persistente.

Caso clínico

Mujer de 53 años con talasemia intermedia diagnosticada a los 18 años, esplenectomizada, en régimen de transfusión crónica cada tres semanas para mantener Hb 10 g/dl y deferroxamina con objetivo de cifras de ferritina sérica por debajo de 600 ng/ml. En seguimiento por el Servicio de Hematología. Entre otros antecedentes personales destaca osteoporosis con fractura de D11, D12, L4, costal y metartarso, osteocondrosis femoral con reemplazamiento total de caderas y colelitiasis asintomática. En noviembre de 2016, ingresa en Medicina Interna con descompensación edemoascítica y fiebre, en el contexto de celulitis aguda de miembro inferior derecho. En la exploración física presenta hepatomegalia dolorosa. Se realiza analítica identificando aumento de transaminasas, coagulopatía moderada y desnutrición proteico-calórica. Debido a la alteración del perfil hepático y los hallazgos en la exploración física, se realiza ecografía abdominal en la que se objetivan signos de cirrosis hepática con hipertensión portal y múltiples lesiones hepáticas ocupantes de espacio (LOEHs), caracterizadas con resonancia magnética (RM) hepática dinámica, compatibles con hepatocarcinoma (CHC) B-C de la BCLC, así como presencia de focos de hemosiderosis hepática **(Figura 1)**.

Se amplía estudio de imagen con PET-TC con captación metabólica leve. Se realiza RM cardiaca que excluye el depósito férrico. El cuadro clínico responde a antibioterapia empírica y se programa a la paciente para quimioembolización de lesiones hepáticas. En Febrero de 2017 se realiza quimioembolización transarterial hepática sin complicaciones inmediatas.En Marzo de

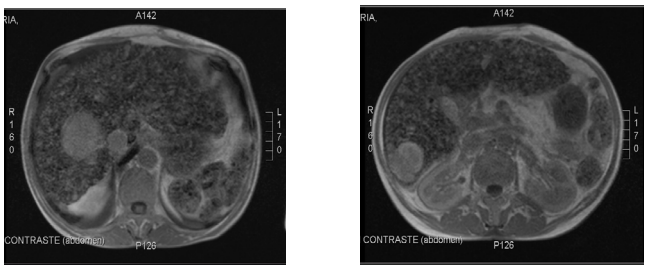

Figura 1. RM hepática dinámica Noviembre 2016: Lesiones focales localizadas en el segmento VIII y en el segmento VI que miden respectivamente de 62 mm y 45 mm compatibles con hepatocarcinoma.

2017 ingresa en Nefrología por fracaso renal agudo de etiología multifactorial (hipoalbuminemia, diuréticos, hiperbilirrubinemia, nefrotoxicidad) que responde a fluidoterapia y posterior tratamiento deplectivo.

Posteriormente ingresa en Medicina Digestiva por nuevo cuadro de descompensación ascítica con fracaso renal asociado. Evoluciona desfavorablemente con un deterioro orgánico y funcional progresivo, decidiendo iniciar un manejo conservador con la Unidad de Cuidados Paliativos, falleciendo a las pocas semanas.

Discusión

El hierro es un micronutriente que su exceso o defecto se traduce en un importante morbilidad y mortalidad. Von Reclinhasen en 1889, fue el primero en identificar la asociación entre la sobrecarga férrica crónica y la lesión tisular, en concreto sobre tejido pancreático, con desarrollo de diabetes mellitus.

La relación entre los niveles de ferritina sérica y las reservas corporales totales de hierro han sido establecidas y a medida que se produce un aumento de la ferritina, aumenta también el riesgo de aparición de una hepatopatía crónica. A menudo existe un infradiagnóstico de sobrecarga férrica porque los signos y síntomas son comunes a otras enfermedades como la cirrosis hepática, insuficiencia cardiaca congestiva, osteoporosis, hipogonadismo…

En ausencia de inflamación hepática aguda o crónica, niveles de ferritina superiores a 200-300 ng / mL y saturación de transferrina más del 45%, nos indican una sobrecarga férrica. Una RM nos proporciona una evaluación indirecta de la sobrecarga de hierro, por otro lado, la biopsia hepática proporciona una medición directa de la concentración férrica hepática.

Las transfusiones periódicas de concentrados de hematíes a largo plazo son una rutina en la actualidad para pacientes con anemias severas como anemia falciforme, talasemias mayores e intermedia, aplasia de médula ósea… La terapia de transfusiones conlleva a una sobrecarga férrica precoz en el organismo, sobre todo a nivel de los órganos diana que son el hígado y el corazón, con las complicaciones que eso conlleva. Cada unidad de glóbulos rojos contiene entre 200 y 250 mg de hierro.

En el caso de la talasemia mayor la terapia de quelación del hierro se inicia antes de la edad de seis años, después de la transfusión de aproximadamente 20 a 25 unidades de glóbulos rojos, momento en el que el nivel de ferritina en suero es > 1.000 ng / mL (mcg / L) y la concentración hepática de hierro del niño es> 3 mg de hierro por gramo de peso seco, medido por biopsia o RM hepática. Saliba et al en su estudio demostraron que tanto los pacientes con niveles de ferritina sérica >800ng/ml como aquellos entre 300-800 ng/ml se podrían beneficiar de terapia quelante férrica para evitar complicaciones secundarias asociadas.

Entre todas las complicaciones secundarias a la sobrecarga férrica crónica se encuentra la hemocromatosis secundaria y la aparición progresiva de fibrosis hasta alcanzar un estado de cirrosis hepática con un riesgo incrementado de aparición de CHC.

Debido a la escasa supervivencia de estos pacientes después de la detección del tumor, y la ausencia de síntomas al diagnóstico, se recomienda la realización de ecografía hepática cada seis meses, en pacientes con sobrecarga férrica crónica con el objetivo de identificar de manera precoz esta complicación y plantear tratamientos con intención curativa.

Como conclusión, los pacientes con anemias severas se someten a múltiples transfusiones periódicas que, a largo plazo, con la sobrecarga férrica que ello conlleva, pueden desencadenar distintas complicaciones orgánicas. Entre las complicaciones más frecuentes se encuentra la hemosiderosis hepática y la hemocromatosis secundaria. Los pacientes con hemocromatosis secundaria a transfusiones periódicas son un grupo de riesgo elevado para el desarrollo de CHC. Debido a la presentación normalmente asintomática de esta complicación y el mal pronóstico de la misma, se recomienda realizar cribado de CHC mediante ecografía abdominal en los pacientes con sobrecarga férrica crónica.

MEGACOLON TÓXICO COMO FORMA DE DEBUT DE COLITIS ULCEROSA

M. CASTELLANOS GONZÁLEZ[1], C. DELGADO MARTÍNEZ[1], F. GIL ARES[1], M. GÓMEZ RUBIO[1], F.I.CAMACHO CASTAÑEDA[2], B. DE CUENCA MORÓN[1].

Gastroenterología Castellana 2018; 34(3): 70-157

[1]Servicio Medicina Digestiva Hospital Universitario de Getafe.
[2]Servicio Anatomía Patológica Hospital Universitario de Getafe.

Introducción

El megacolon tóxico (MT) es una complicación infrecuente y grave de colitis fulminante. Caracterizado por dilatación cólica total o segmentaria no obstructiva asociada a toxicidad sistémica. Múltiples procesos pueden desencadenarlo, principalmente la enfermedad inflamatoria intestinal (EII), incidencia 5% en colitis ulcerosa (CU) y 3% en enfermedad de Crohn (EC). La mortalidad asociada (22%) puede reducirse con cirugía precoz (1,2%).

Caso clínico

Varón 52 años, obeso con antecedentes de obesidad, dislipemia, apnea/hipopnea del sueño, síndrome ansioso-depresivo y tics motores en tratamiento con escitalopram y haloperidol. Hijo diagnosticado de CU. Ingreso por dolor abdominal, diarrea, rectorragia, fiebre, aumento de reactantes de fase aguda con datos de colitis izquierda inespecífica en tomografía abdominal computerizada (TAC) y cultivos de sangre y heces negativos. Se realiza colonoscopia compatible con CU moderada-grave sin confirmación histológica **(Figura 1)**. Se inicia antibioterapia empírica, profilaxis antitrombótica, opiáceos por dolor mal controlado, mesalazina tópica y

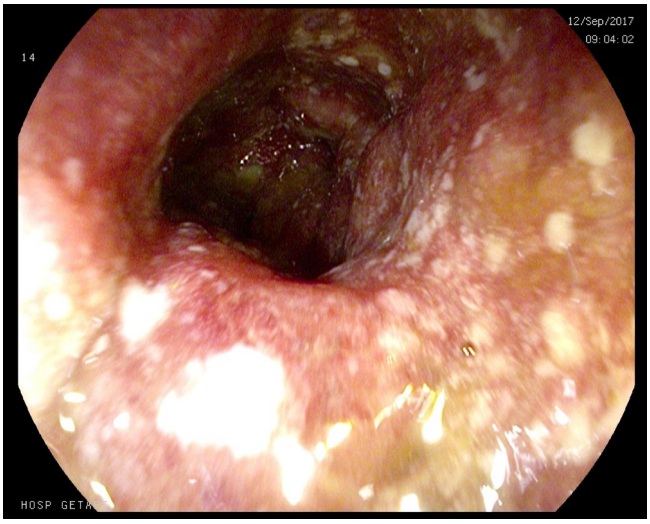

Figura 1. Colonoscopia: colitis moderada-grave compatible endoscópicamente con EII tipo CU.

corticoterapia intravenosa, ante la alta sospecha de CU con escasa respuesta por lo que se inicia ciclosporina, ante la imposibilidad de biológicos por tuberculosis latente. Buena respuesta inicial, con empeoramiento clínico súbito tras quince días de tratamiento con ciclosporina. Se realiza TAC que identifica gran dilatación cólica **(Figura 2)** compatible con MT según criterios

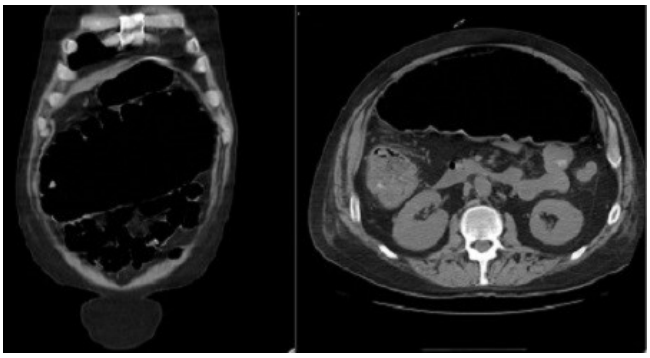

Figura 2. TAC: marcada dilatación de colon transverso (>14cm) con disminución de número de haustras e imágenes de pseudopólipos.

Tabla 1. CRITERIOS JALAN PARA DIAGNÓSTICO MT

1.	Evidencia radiográfica de dilatación cólica
2.	Al menos 3 de los siguientes criterios:
	Fiebre >38 ºC
	Taquicardia >120 lpm
	Leucocitosis >10.500/ uL, con neutrofilia
	Anemia
3.	Además de lo anterior, al menos uno de los siguientes criterios:
	Deshidratación
	Alteración del nivel de conciencia
	Alteraciones hidroelectrolíticas
	Hipotensión

de Jalan (radiológicos, fiebre, taquicardia, leucocitosis, anemia e hipotensión) **(Tabla 1)**. Se realiza colectomía subtotal e ileostomía de descarga urgente, con evolución favorable y confirmación histológica definitiva de CU en pieza quirúrgica **(Figura 3)**.

Discusión

La principal causa de MT es la CU, aunque este debut es infrecuente (1%). Cualquier inflamación cólica predispone dilatación tóxica, por lo que se debe descartar etiología infecciosa como segunda posibilidad.

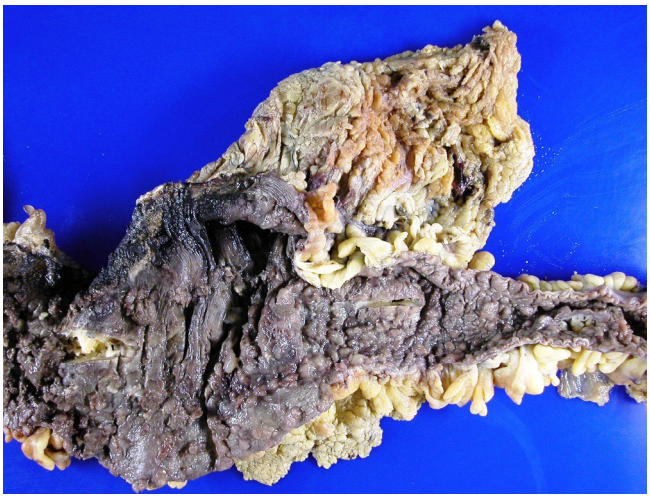

Figura 3. Imagen macroscópica de pieza de colectomía donde se evidencia gran dilatación y datos de inflamación crónica en forma de pseudopólipos.

La mayoría de los pacientes presenta clínica de colitis grave con distensión, ruidos disminuidos y timpanismo abdominal, pudiendo añadirse irritación peritoneal y toxicidad sistémica. Los factores precipitantes relacionados con el MT son: infección (citomegalovirus, Clostridium difficile), fármacos (anticolinérgicos, antidepresivos, opiáceos), trastornos hidroelectrolíticos (hipopotasemia, hipomagnesemia), suspensión brusca de corticoides, y realización de colonoscopia o enema opaco.

El diagnóstico se establece clásicamente por los criterios de Jalan. El tratamiento médico consiste en corticoides durante 5-7 días y, en ausencia de mejoría, ciclosporina o infliximab. Sin embargo, el 35-80% necesitarán cirugía por refractariedad.

En conclusión, el MT es una complicación con alta morbimortalidad. Un diagnóstico precoz es imprescindible, así como conocer los factores precipitantes. Requiere tratamiento médico intensivo e inmediato y evaluación estrecha de la respuesta, requiriendo cirugía urgente en caso de refractariedad.

CARACTERIZACIÓN DEL CARCINIOMA HEPATOCELULAR EN PACIENTES CON ENFERMEDAD HEPÁTICA POR DEPÓSITO DE GRASA NO ALCOHÓLICA. ESTUDIO DE CASOS Y CONTROLES. HOPSITAL GREGORIO MARAÑÓN.

J. GARCÍA GARCÍA[1], J.L. HERRERA FAJES[1], R. DÍAZ RUIZ[1], L. MÁRQUEZ PÉREZ[1], R. BAÑARES CAÑIZARES[1,2,3,4], A. MATILLA PEÑA[1].

[1]Aparato Digestivo. Hospital General Universitario Gregorio Marañón. [2]Universidad Complutense de Madrid. [3]Instituto de Investigación Sanitaria Gregorio Marañón. [4]Centro de Investigación Biomédica en Red en el Área temática de Enfermedades Hepáticas.

Introducción

La enfermedad hepática por depósito de grasa no alcohólica (EHGNA) es el trastorno hepático más frecuente en países occidentales. Se ha sugerido en países con mayor prevalencia, que los pacientes con EHGNA que desarrollan carcinoma hepatocelular (CHC) presentan mayor comorbilidad, son menos frecuentemente cirróticos y que el diagnóstico de CHC se realiza en estadios más avanzados.

Objetivo

El objetivo del estudio fue analizar en nuestro medio el patrón de presentación del CHC al diagnóstico en pacientes con EHGNA.

Método

Estudio casos y controles unicéntrico. Se analizaron todos los pacientes con CHC con hepatopatía secundaria a EHGNA presentados en el Comité de un centro terciario desde 2010. El grupo de casos estuvo formado por los pacientes con CHC y hepatopatía por EHGNA. El grupo control fue formado por pacientes con CHC sin EHGNA. Se seleccionaron 2 controles por cada caso, emparejándolos por el momento del diagnóstico. El diagnóstico de EHGNA se realizó ante la presencia de factores de riesgo metabólico excluyendo otras causas de hepatopatía.

Resultados

La población del estudio incluyó 42 casos y 84 controles. Ambos grupos eran comparables en edad y sexo.

Los pacientes con EHGNA presentaron menos frecuentemente cirrosis al diagnóstico del CHC (61 % Vs. 89 %; p<0,01), de forma que la proporción de pacientes diagnosticados fuera de cribado fue significativamente superior a la de los pacientes sin EHGNA (65 % Vs. 30,5 %; p<0,0001). Sin embargo, no hubo diferencias en el estadio BCLC al diagnóstico ni tampoco en la presentación como tumor precoz (52 % Vs. 51 % p=0,903). Aunque no hubo diferencias globales en la asignación de tratamiento al diagnóstico, la indicación inicial de trasplante fue menos frecuente en pacientes con EHGNA (4,9 % Vs 14,3 %; p=0,1).

En total 76 pacientes (EHGNA 27 (64,28 %); no EHGNA 49 (58,3 %); p=0,41) recibieron tratamiento loco-regional (incluyendo trasplante y cirugía). La proporción de

Gastroenterología Castellana 2018; 34(3): 70-157

pacientes que presentaron progresión o recidiva fue significativamente mayor en pacientes con EHGNA (59,3 % Vs 34,7 %; p=0,039). No hubo diferencias en cuanto a supervivencia en los pacientes con o sin EHGNA.

Conclusión

La elevada frecuencia de diagnóstico de CHC en pacientes sin cirrosis o fuera de cribado en pacientes con EHGNA justificaría la necesidad de adelantar las estrategias de diagnóstico precoz en esta población. Por otra parte, la alta incidencia de recidiva sugiere la presencia de distintos mecanismos de progresión en pacientes con EHGNA.

PSEUDOQUISTE PANCREÁTICO INTRAMEDIASTÍNICO EN PACIENTE CON TUBERCULOSIS ACTIVA BILATERAL

F. BIGHELLI, J. GARCÍA GARCÍA, H. MARTÍNEZ LOZANO, O. ORTEGA LOBETE, L. RAYÓN MORENO, C. MARTÍNEZ FLORES, A. HERNANDO ALONSO, L. PÉREZ CARAZO, J. PAJARES DÍAZ, R. BAÑARES CAÑIZARES.

Hospital General Universitario Gregorio Marañón, Madrid.

Introducción

Los pseudoquistes pancreáticos aparecen en el 10% de las pancreatitis crónicas. La localización más frecuente es intraabdominal y raramente se extienden hacia mediastino. La ruptura de los conductos pancreáticos posteriores hacia retroperitoneo provocaría una acumulación de líquido y un ascenso por el hiato aórtico y esofágico hacia el tórax. Los síntomas típicos son disfagia, disnea y dolor torácico por compresión de órganos vecinos. El TC es útil para delimitar relaciones anatómicas mientras que la RM y ecoendoscopia permiten mejor caracterización de la glándula pancreática.

Caso Clínico

Varón, 49 años, antecedentes de tuberculosis pulmonar en 2015 tratado de forma incompleta, etilismo y pancreatitis crónica. En la consulta refiere síndrome constitucional y molestias abdominales, solicitándose TC abdominal en el que se observa un pseudoquiste de 8x10cm con extensión por el hiato esofágico hacia mediastino rodeando el esófago distal, que comunica con una ruptura del ducto pancreático en cuello de un páncreas atrófico. Se intenta drenaje endoscópico por ecoendoscopia visualizando el pseudoquiste de contenido predominantemente líquido con algún resto sólido que se extiende y comprime levemente el esófago, pero no impide el paso del ecoendoscopio.

A las 48 horas se realiza CPRE identificando en cuello pancreático una estenosis crítica del conducto de Wirsung que no permite colocación de prótesis ni paso de contraste, realizándose únicamente esfinterotomía pancreática. En el TC a la semana se identifica un aumento

Figura 1. A,B: pseudoquiste, axial. C: pseudoquiste, sagital. D: tuberculosis bilateral, coronal.

de la extensión intratorácica del pseudoquiste (10x14 cm) y aparición de lesiones pulmonares reticulonodulares bilaterales además de la lesión cavitada ya conocida. Se confirma infección tuberculosa por fibrobroncoscopia y se inicia tratamiento. Probablemente el síndrome constitucional estuviese más relacionado con la reactivación tuberculosa que con el pseudoquiste debido a la mejoría presentada tras el tratamiento antibiótico.

Debido a la dificultad de manejo endoscópico y a la ausencia de síntomas relacionados con el pseudoquiste se decide vigilancia estrecha hasta resolución de tuberculosis. Si presentase complicaciones habría que plantear tratamiento quirúrgico.

Conclusiones

Los pseudoquistes pancreáticos mediastínicos son una complicación rara de pancreatitis aguda y crónica, requiriendo alto grado de sospecha para su diagnóstico. Se han descrito casos de resolución espontánea, sin embargo, a menudo precisan drenaje endoscópico o quirúrgico. En nuestro caso aún no ha sido posible establecer una estrategia terapéutica definitiva por la grave complicación infecciosa.

A PROPÓSITO DE UN CASO DE DISPEPSIA: POLIPOSIS GÁSTRICA. SINDROME DE PEUTZ – JEGHERS.

O. ORTEGA-LOBETE, R. DIAZ-RUIZ, L. PEREZ-CARAZO, J. ARANDA-HERNANDEZ, L. RAYON-MORENO, L. DIÉGUEZ-MONTES, L. LUCENDO-JIMENEZ, E. MARTOS-VIZCAINO, R. BOROBIA-SANCHEZ, M. LOPEZ-IBAÑEZ, C. GRACIA-FERNANDEZ, C. CARBONELL-BLANCO, J. GARCIA-LLEDO, O. NOGALES-RINCON, B. MERINO-RODRIGUEZ.

Servicio de Aparato Digestivo. Sección de Endoscopias. Hospital General Universitario Gregorio Marañón.

Introducción

La dispepsia es el dolor o malestar atribuible al tracto digestivo superior y puede ser secundaria a enfermedad orgánica o funcional. Debe investigarse ante síntomas de nueva aparición en mayores de 50 años y ante signos de alarma.

Caso clínico

Mujer de 42 años con antecedentes de 4 pólipos de colon resecados en 2015 (2 adenomas con displasia de bajo grado, 1 túbulo-velloso con displasia leve y 1 adenoma serrado con displasia de bajo grado). Consulta por dispepsia desde hace más de un año, sin respuesta a IBP y vómitos asociados. A la exploración física se objetiva pigmentación mucocutánea perioral. Se realiza una gastroscopia en la que se objetivan múltiples pólipos sésiles menores de 1 cm en la cavidad gástrica. En antro, tumoración gástrica de 5cm, que respeta píloro, de histología inespecífica por lo que se realiza ecoendoscopia para completar el diagnóstico, sin éxito; aunque se comprueba que se trata de una masa heterogénea de 52x48 mm, con áreas anecoicas que depende de las capas superficiales de la pared; hipervascular. En duodeno, múltiples pólipos sésiles <6 mm y papila duodenal de aspecto engrosado y edematoso.

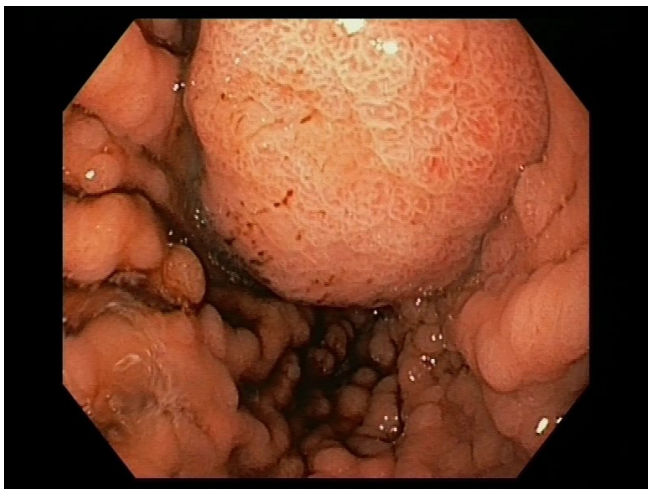

Figura 1.

Tras toma de macrobiopsias en nueva gastroscopia se concluye que la lesión de mayor tamaño corresponde a un adenocarcinoma bien diferenciado que infiltra muscular de la mucosa y submucosa con displasia epitelial de alto grado extensa y sobreexpresión del oncogén HER2/neu sin inestabilidad de microsatélites.

La paciente presenta un cuadro compatible con poliposis hamartomatosa, probablemente un síndrome de Peutz-Jeghers a la espera de diagnóstico definitivo.

Discusión

La paciente carecía de antecedentes familiares y la forma de presentación inicial como dispepsia sin datos de alarma retrasó el diagnóstico.

El síndrome de Peutz-Jeghers (PJS) es una patología autosómica dominante caracterizada por múltiples pólipos hamartomatosos en el tracto gastrointestinal, pigmentación mucocutánea y un mayor riesgo de cáncer (mama, colon, páncreas, estomago, ovario e intestino delgado). La edad promedio en el momento del diagnóstico del cáncer es de 40 – 50 años con un riesgo acumulado global del 93% de desarrollar cáncer entre los 15 y los 64 años.

La prevalencia estimada es de 1:50.000-200.000 nacimientos; por mutaciones en la línea germinal en el gen STK11 (LKB1) en la mayoría de los casos. Hasta un 20% de las personas con PJS no tienen antecedentes familiares; debido en ellos a mutaciones de novo.

COMPLICACIONES ASOCIADAS AL TRATAMIENTO DE LA LEUCEMIA LINFOBLÁSTICA AGUDA.

L. RAYÓN MORENO, F. BIGHELLI, O. ORTEGA LOBETE, JULIA GARCIA GARCIA, H. MARTINEZ LOZANO, L. PEREZ-CARAZO, A. HERNANDO ALONSO, J. A. PAJARES DÍAZ, R. BAÑARES CAÑIZARES.

Servicio Aparato Digestivo Hospital Universitario Gregorio Marañón.

Introducción

Varón de 30 años, que ingresa para iniciar tratamiento quimioterápico tras el reciente diagnóstico en Abril 2018 de leucemia linfoblástica aguda estirpe T (NOTCH1 +/ RAS-PTEN). Se inicia tratamiento de inducción según las guías clínicas y posteriormente tratamiento de

Gastroenterología Castellana 2018; 34(3): 70-157

consolidación de primera fase mediante el esquema: vincristina+ L-asparaginasa pergilada+ dexametasona + quimioterapia intratecal.

Comentario de Evolución

Tras una semana de ingreso, con buena evolución respecto a patología hematológica, el paciente comienza con un cuadro agudo de dolor abdominal, náuseas y vómitos. En los análisis destaca hiperbilirrubinemia y citolisis progresiva junto con la elevación de enzimas pancreáticas. Se realiza TC abdominal con visualización de datos de pancreatitis aguda no complicada sin datos de patología biliar que justifique el cuadro. En ausencia de otra etiología se considera la toxicidad por L-asparaginasa como la causa más probable de la pancreatitis debido a la alta incidencia de asociación entre ambas. Se suspendió el tratamiento con L-asparaginasa en ese momento y se descartó su empleo en la siguientes fases de tratamiento.

Desde el punto de vista digestivo, presenta repunte de dolor abdominal tras 10 días de evolución con nutrición parenteral y sobrecarga volumétrica por lo que se realiza nuevo TC abdominal en el que se visualiza necrosis del 30% de la glándula pancreática junto con una colección en cuerpo y cola de aproximadamente 30 cm y aparición de trombosis parcial de la vena esplénica.

Durante el inicio del tratamiento quimioterapico con metotrexate se planteaba la hipótesis de si existía mayor riesgo de presentar toxicidad secundaria al fenómeno de tercer espacio descrito en la literatura previa, ya que el paciente presentaba una colección de 30 cm no susceptible de drenaje en ese momento. Se revisó la bibliografía existente en relación con la presencia de colecciones intraabdominales y el uso de metotrexate sin encontrar evidencia, por lo que debido a alto riesgo de recaída de la enfermedad hematológica se decidió continuar con el tratamiento.

Dada la buena evolución del paciente, la falta de formación de pared de la colección y la ausencia de datos de infección se mantiene con tratamiento conservador añadiendo heparina bajo peso molecular a dosis terapéuticas. Como complicación durante este periodo, el paciente presenta una neutropenia febril secundaria a una bacteriemia por un Staphilococo coagulasa negativo con resolución tras tratamiento antibiótico y retirada del catéter central causante de la misma.

Tras un mes de ingreso, se inicia el tercer ciclo de consolidación (con metotrexate y sin L-asparaginasa). Durante este periodo, se produce un deterioro del estado general junto con fiebre, dolor abdominal y elevación de reactantes de fase aguda, por lo que se decide repetir TC abdominal, en el que se observan datos sugestivos de sobreinfección de la colección pancreática y resolución de la trombosis esplénica, por lo que se inicia antibioterapia de amplio espectro dado el estado de inmunosupresión (piperacilina-tazobactam+ teicoplanina+anidulafungina) y se suspende HBPM.

Se decide realizar drenaje percutáneo de la colección debido a dificultad de abordaje endoscópico, y se recogen muestras del contenido en las que se aislaron cepas de Staphilococo epidermidis y Candida tropicalis (ambas cubiertas con los antibióticos previamente descritos).

Como efecto adverso del metotrexate, debido a la lenta velocidad de aclaramiento del fármaco, se produjo toxicidad hematológica y renal por lo que fue necesaria la administración de dos ampollas de glucarpidasa (enzima hidrolizante del metotrexato reconvirtiendo a éste en metabolito inactivo).

Tras realizar nuevo TC abdominal de reevaluación, con escasa disminución del tamaño de la colección pancreática y la necesidad de resolución del problema digestivo de cara a continuar con el tratamiento quimioterápico, se decidió realizar necrosectomía pancreática mediante lumbotomía quirúrgica.

En el momento actual, la evolución de la colección pancreática ha sido favorable con reducción progresiva del tamaño de esta, hasta 6 cm, y sin datos de infección tras tratamiento antibioterápico de amplio espectro. Se han conseguido retirar los catéteres de drenaje y se mantiene con antibiótico estándar recomendado en pacientes hematológicos que se encuentran con en tratamiento con quimioterapia.

Por el contrario, el paciente ha presentado una recaída de la enfermedad hematológica con necesidad de iniciar tratamiento con nelarabina + etopósido y ciclofosfamida (tratamiento de rescate indicado en la LAL-T) como puente al trasplante alogénico.

Revisión Biográfica

• La pancreatitis aguda secundaria al tratamiento con L-asparaginasa en leucemias linfoblásticas agudas presenta una incidencia de hasta el 5-10% según las series. Si bien es cierto que la evidencia científica hasta el momento se basa en estudios pediátricos. Este efecto adverso supone una contraindicación absoluta para continuar con el tratamiento siendo contraproducente para el curso de la enfermedad hematológica (se ha demostrado disminución de la supervivencia libre de enfermedad en LAL en edad pediátrica).

• El tipo de formulación, dosis y método de administración del fármaco parece no influir en el riesgo de producir pancreatitis aguda. Por el contrario, si parece influir el grado inmunosupresión, translación de la microbiota intestinal, presencia de coagulopatía o hiperlipidemia.

Figura 1. Imagen colección pancreática inicial.

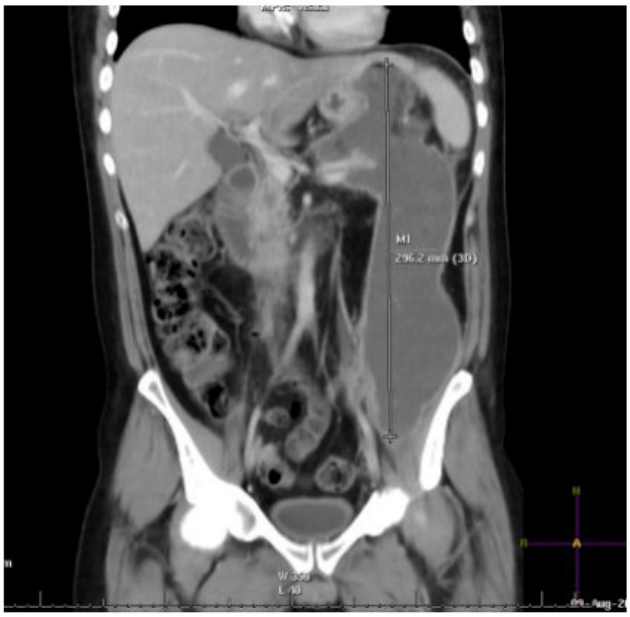

Figura 2. Progresión y sobreinccion de colección pancreática.

• Se ha propuesto el tratamiento con octreotido como inhibidor enzimático en los casos de pancreatitis aguda secundaria a L-ASP, pero no existen estudios aleatorizados que indiquen la dosis y el tiempo de tratamiento que sería necesario.

• La edad avanzada, el uso concomitante de otros fármacos (6 mercaptopurina, glucocorticoides, daunorubicina) y la hipertrigliceridemia incrementan el riesgo de desarrollar pancreatitis aguda. También se ha demostrado que existe una predisposición genética que envuelve diferentes vías patogénicas: degradación de enzimas y de la matriz extracelular o activadoras de enzimas proinflamatorias.

Figura 3. Disminución de colección pancreática.

Conclusiones

• No está descrita la relación entre toxicidad por metotrexate secundaria al fenómeno de “tercer espacio” en pacientes con colecciones intraabdominales, si es cierto que existe bibliografía en relación con la ascitis o el derrame pleural. Siendo necesario en estos casos, su evacuación previa a la administración del fármaco.

• En nuestro caso, no queda claro si la toxicidad por metotrexate se produjo de forma secundaria a la presencia de una colección pancreática de gran tamaño y si un drenaje precoz hubiese sido beneficioso para el paciente.

• Se necesitan más estudios en relación con el fenómeno de tercer espacio secundario a colecciones intraabdominales y la toxicidad por metotrexate.

TUMOR NEUROENDOCRINO PANCREÁTICO ENMASCARADO POR PANCREATITIS CRÓNICA. UN HALLAZGO INFRECUENTE.

D. FRESNEDA CUESTA.

Hospital Universitario Fundación Jiménez Díaz.

Gastroenterología Castellana 2018; 34(3): 70-157

Introducción

Los tumores neuroendocrinos (TNE) son neoplasias raras (1:100000/año).

Aparecen en distintas localizaciones del tracto gastrointestinal, siendo los situados en el páncreas infrecuentes (1-2% de los tumores pancreáticos).

Hasta un 50% de los TNE pancreáticos son funcionantes, con secreción de péptidos como insulina, gastrina, glucagón, péptido intestinal vasoactivo (VIP), etc.

Pueden ser esporádicos o asociados a síndromes genéticos como Von Hippel Lindau, neoplasia endocrina múltiple tipo 1, neurofibromatosis y esclerosis tuberosa.

Suelen aparecer entre la cuarta y sexta décadas de la vida, con clínica derivada de la secreción hormonal en aquellos funcionantes. Sin embargo, los no funcionantes suelen diagnosticarse en un estadio avanzado por su presentación clínica inespecífica y tardía.

El diagnóstico se basa en estudios radiológicos como TC, RM, rastreo con análogos de somatostatina (OctreoScan), PET-TC Galio y ecoendoscopia. La cromogranina A, enolasa y sinaptofisina pueden ser útiles para el diagnóstico.

Parámetros inmunohistoquímicos como el índice proliferativo, Ki67 y el índice mitótico se asignan a los grados histológicos.

El tratamiento de elección es la resección quirúrgica. También existen fármacos con diana molecular, biológicos, quimioterápicos y radionúclidos eficaces.

Caso Clínico

Mujer de 40 años con antecedentes de pancreatitis crónica reagudizada en cinco ocasiones en un año, con bloqueo de nervio esplácnico y en tratamiento con opioides, pese a los cuales persiste dolor abdominal intenso.

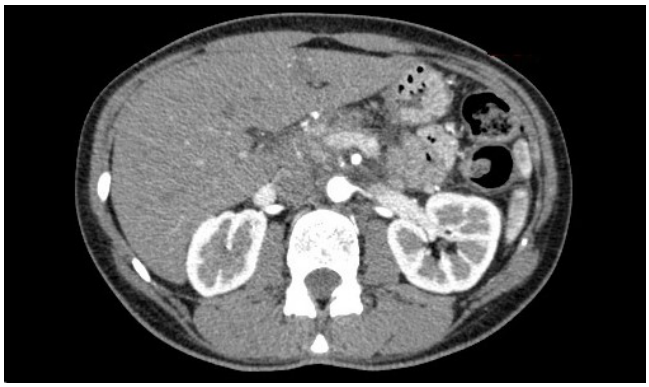

Figura 1. Disminución de colección pancreática.

En seguimiento en consultas de Gastroenterología, con múltiples TC y RM con datos compatibles con pancreatitis crónica, confirmada por ecoendoscopia por criterios de Rosemont, y masa cefálica congruente con pancreatitis focal.

Dada la limitada calidad de vida de la paciente se decidió realización de duodenopancreatectomía cefálica.

La pieza quirúrgica reveló un TNE G2 (6 mitosis/10 campos de gran aumento; Ki67: 11,5) con positividad inmunohistoquímica para sinaptofisina y cromogranina, y expresión débil para CK19.

Discusión

La pancreatectomía (sub)total es una opción de tratamiento para los pacientes que experimentan pancreatitis crónica refractaria a tratamiento médico.

Una mínima parte de las pancreatitis crónicas enmascaran la presencia de neoplasias de pequeño tamaño, sobre todo aquéllas relacionadas con IgG4, en rango normal en nuestra paciente.

La asociación de pancreatitis crónica con TNE es rara por lo que con este caso pretendemos reflejar la importancia de una alta sospecha de malignidad y la vigilancia intraoperatoria para un diagnóstico certero en estos pacientes.

PILEFLEBITIS POR FUSOBACTERIUM NECROPHORUM. UNA ETIOLOGÍA EXCEPCIONAL.

D. FRESNEDA CUESTA, M. VICENTE MILÁN PILO, M.J. ROMERO VALLE, R. CALVO HERNÁNDEZ, A.L. VARELA SILVA, J.C. PORRES CUBERO.

Hospital Universitario Fundación Jiménez Díaz.

Introducción

La trombosis portal de origen séptico, también denominada pileflebitis, puede aparecer a cualquier edad y supone una gran morbimortalidad. Generalmente es polimicrobiana y secundaria a patología intraabdominal siendo apendicitis y diverticulitis las más frecuentes. Se presenta clínicamente mediante dolor abdominal, fiebre e ictericia. El diagnóstico se basa en la recogida de hemocultivos y estudio radiológico por ecografía y TC. Las complicaciones agudas más frecuentes son la

formación de abscesos hepáticos y la isquemia intestinal y la secuela crónica más frecuente es el desarrollo de hipertensión portal.

El tratamiento consiste en antibioterapia intravenosa durante 4-6 semanas. Existe controversia en cuanto a la anticoagulación y la necesidad de medidas invasivas para la repermeabilización portal.

Caso Clínico

Varón de 55 años, hepatópata enólico crónico, consulta por fiebre, epigastralgia, náuseas e ictericia mucocutánea. Analíticamente presenta trombopenia severa (16.000), coagulopatía, bilirrubina total de 5.6mg/dl y directa de 4.6mg/dl, GPT 120UI/l y GGT 378UI/l. Tras recogida de hemocultivos, se realizaron ecografía y TC abdominales que objetivaron trombosis portal de probable origen séptico, signos de hepatopatía crónica sin lesiones focales y una colitis derecha. Requirió ingreso en Unidad de Cuidados Intensivos, con evolución favorable sin necesidad de drogas vasoactivas ni soporte ventilatorio. Los hemocultivos resultaron positivos para Fusobacterium Necrophorum. Se completó el estudio con gastroscopia, ecoDoppler y TC abdominal para control de progresión y extensión de trombosis portal. Se decidió anticoagulación con heparina de bajo peso molecular, posteriormente con acenocumarol, y tratamiento conservador de colitis derecha. Tras antibioterapia de amplio espectro con meropenem, desescalado según antibiograma, y tratamiento diurético por descompensación edemoascítica, es posible el alta hospitalaria.

Discusión

Fusobacterium necrophorum es una bacteria anaerobia gram-negativo, presente en la flora orofaríngea, gastrointestinal y genitourinaria. La prevalencia de pileflebitis por Fusobacterium Necrophorum es baja, existiendo menos de veinte casos descritos en la literatura similares al que presentamos. Suele afectar a adultos jóvenes y sanos. Los factores de mal pronóstico más frecuentes son: neoplasia concurrente, alcoholismo, edad avanzada y shock séptico. Se origina por contigüidad, a través de la disrupción de mucosa inflamada o afecta de malignidad, siendo el origen más probable en nuestro caso la colitis derecha evidenciada. Actualmente el paciente está asintomático y durante el seguimiento se ha evidenciado el desarrollo de cavernomatosis.

¿HASTA DÓNDE NOS PERMITE LLEGAR EL ENDOSCOPIO DE DOBLE CANAL EN ENDOSCOPIA TERAPEÚTICA AVANZADA?: INDICACIONES, EFICACIA Y SEGURIDAD

S. SEVILLA RIBOTA. T. GONZÁLEZ LÓPEZ, F. GÓMEZ-PANIZO TAMARGO, E. VÁZQUEZ SEQUEIROS, D. JUZGADO DE LUCAS.

Hospital Universitario Quirón Madrid.

Introducción

Muchos pólipos del tubo digestivo no subsidiarios de disección mucosa (DME) acaban en cirugía. La polipectomía con Endoscopio de Doble Canal (EDC) está poco estandarizada en Endoscopia.

Objetivos

Determinar la eficacia y seguridad del EDC en polipectomías complejas no subsidiarias de DME: por tamaño, localización o signos de infiltración. Describir las indicaciones del EDC en nuestra Unidad.

Material y métodos

95 pacientes (64% varones, edad media=62) en los que utilizamos EDC entre 2013-2018. La principal indicación fue polipectomías con intento previo fallido mediante gastroscopio/colonoscopio convencional (56%), de las que 15% fueron extirpación de lesiones subepiteliales donde necesitábamos alcanzar profundidades mayores (carcinoides). Seguida fue la realización de suturas para fijar prótesis endoluminales (31%), cierre de orificios: fístulas/perforaciones (9%) y otras (4%).

Resultados

La mayoría de los pólipos eran colónicos (85%) siendo 25% del colon derecho.

El tamaño medio fue 27,3 mm, 78% planos y 51% presentaban depresión central. La técnica empleada para la DME fue mediante pinza de tracción y asa de diatermia simultáneas. Se resecaron el 100% de los pólipos y en el 87% los márgenes de resección fueron libres. De los que presentaban depresión central sólo 26% fueron adenocarcinomas in situ y 10% fueron infiltrantes. Encontramos 14 complicaciones (15%), principalmente hemorragias (7 leves) y 4 perforaciones que resolvimos durante el procedimiento.

Conclusiones

El uso global del EDC es limitado ya que la mayoría de la Unidades de Endoscopia no disponen de él. Sin embargo, sirve para realizar varios procedimientos terapéuticos ya que facilita muchas maniobras con respecto a endoscopios de único canal. A pesar de su corta longitud y seguramente debido a su mayor rigidez, alcanza fácilmente el ciego. Por tanto, en manos expertas, puede ser una alternativa eficaz y segura para la resección

Gastroenterología Castellana 2018; 34(3): 70-157

de pólipos no subsidiarios de DME con endoscopia convencional evitando un número significativo de cirugías.

NIVEL DE CONOCIMIENTO DEL PROGRAMA DE CRIBADO DE CÁNCER DE COLON ENTRE LOS INDIVIDUOS QUE ACUDEN A UN CENTRO HOSPITALARIO

P. GÓMEZ LÓPEZ, L. TAHOCES RODRÍGUEZ, L. GARCÍA ÁLVAREZ, A. BASANTE RODRÍGUEZ, P. FERNÁNDEZ NEIRA, S.SIERRA RODRÍGUEZ, H. ALONSO DOS SANTOS, M.Á. GARCÍA VILLAFAÑE.

Enfermeros Servicio Digestivo Hospital El Bierzo.

Introducción

En la actualidad no hay estudios en nuestra región sobre el grado de difusión en la población, basado en el programa de cribado del cáncer de colón. Tener información a este respecto ayudaría a establecer medidas de mejora para aumentar la participación en el mismo.

Objetivo

Se plantea la realización de un cuestionario para conocer el grado de conocimiento del programa de cribado.

Métodos

Con motivo del día del cáncer de colon, se tomó la iniciativa por el personal de enfermería del Hospital el Bierzo, de hacer un cuestionario a los pacientes o acompañantes que acudieron al centro de manera ambulatoria y que estaban en el rango de edad entre 50 y 69 años. Se establecieron dos puntos de información, uno de ellos en la zona de extracciones/citaciones y otro en la entrada principal.

Se elaboró una hoja de recogida de datos no validada en la cual se registraba la edad, el sexo, si conocían el programa de cribado, si se habían realizado el TSOH y/o colonoscopia y si no habían participado, cuál era el motivo.

Así mismo tras la realización de la pregunta se proporcionó la información sobre el programa en el caso de desconocimiento y/o no participación con la opción de citarse en la consulta de enfermería de atención primaria.

Resultados

En la tabla se muestran los principales resultados obtenidos del cuestionario. De los 31 encuestados que no habían participado, 23 (74,2%) indicaron el motivo de no hacerlo, siendo las razones más frecuentes (n=8; 34,8%) el no haber recibido la carta y la dejadez (n=8; 34,8%). De estos 31 pacientes, 19 (61,3%) aceptaron citarse en el momento en la consulta de enfermería de su centro de salud para incluirse en el programa de cribado.

Tabla 1.

N	87
Sexo (femenino)	60 (68%)
Edad (DS)	58,6 años (4,9)
Conoce programa de cribado (Si)	81 (93%)
Participó en el programa	50 (57,4%)
Colonoscopia tras TSOH +	14 (17%)

Conclusión

Un elevado porcentaje de la población parece conocer el programa de cribado, no obstante, estas cifras no se igualan a las de participación. Favorecer la participación y la captación oportunista por el personal de enfermería podría ser una de las medidas para aumentar difusión y participación en el programa de cribado de CCR.

Entrada **Fushimi Inari:** Templo de la diosa del éxito de aquellos que fueron capaces de ver más allá.