Rev ACAD 2014; 30 (2):45-47

ACHALASIA SECUNDARIA A COLOCACION DE BANDA GÁSTRICA

Barreiro Fernández A [1], Plaza Santos R [1], Tejedor Bustos Á [1], Ponferrada Díaz A [1], Barceló López M [1], Martín Chavarri S [1], Gil Gil Fuensanta [2], García Gomez J M [3], Gimeno Aranjuez M [4], Aldeguer Martínez M [1]

[1] Servicio de Aparato Digestivo. [2] Servicio de Radiología. [3] Servicio de Medicina Interna. [4] Anatomía Patológica. Hospital Infanta Leonor. Madrid.

RESUMEN

Presentamos el caso de una paciente joven con antecedente de colocación de banda gástrica 4 años antes estudiada por vómitos y disfagia progresiva para sólidos y líquidos. La gastroscopia muestra cardias hipertónico con resistencia al paso del endoscopio y en retroversión protrusión a nivel cardial de la banda gástrica. El estudio manométrico mostró terciarismo a nivel de los dos tercios distales del esófago, confirmado con radiología esofagogastroduodenal que muestra dilatación esofágica sin claro afilamiento distal. Con el diagnostico de acalasia secundaria a deslizamiento proximal de banda gástrica la paciente es intervenida para retirada de la banda quedando desde entonces asintomática.

PALABRAS CLAVE: *achalasia, banda gastrica, manometria*

Sr Director:

La banda gástrica, desde su aparición hace más de 20 años (Molina y Kolle en 1980) se ha convertido en una herramienta importante en el tratamiento y gestión a largo plazo de la obesidad mórbida. A pesar de que es segura, no está exenta de efectos secundarios: dilatación o herniación gástrica por encima de la banda, erosión o inclusión intragástrica de la misma, problemas del reservorio y trastornos motores esofágicos [1-8].

CORRESPONDENCIA:
Asunción Barreiro Fernández
Servicio de Aparato Digestivo
Hospital Infanta Leonor
c/ Gran vía del Este nº 80.28031 Madrid.
Tel.: 616 537 202
asunción.barreirof@salud.madrid.org

CASO CLÍNICO

Mujer de 35 años portadora de Factor V de Leiden con trombosis venosa profunda en el 2007 y portadora de banda gástrica desde hacía 4 años. Ingresa por vómitos de 2 años de evolución, que comienzan coincidiendo con el 5º mes de embarazo. Refiere pirosis y regurgitaciones frecuentes, disfagia progresiva para sólidos y líquidos, pérdida de peso (17 Kg en 18 meses) y vómitos en "posos de café". La exploración física pone de manifiesto una pequeña hernia umbilical reductible y mínima adenopatía laterocervical izquierda que se desplaza. En la analítica destaca discreta ferropenia. La panendoscopia oral muestra esofagitis péptica grado B/D de la clasificación de Los Ángeles, mínima hernia hiatal y cardias muy cerrado, con aspecto hipertónico sugerente de pseudoachalasia. Valorando el fundus gástrico en retrovisión se aprecia banda gástrica a nivel cardial (**Figura 1**).

La manometría reveló terciarismo esofágico en sus dos tercios distales, muy ocasionalmente onda propulsiva y espontánea, no pudiendo realizar estudio de esfínter esofágico inferior por sensación de stop a 43 cm de fosa nasal y enroscarse permanentemente la sonda en esófago, siendo diagnosticada de acalasia incipiente (**Figura 2**). En el estudio esofagogastroduodenal (**Figura 3**) se observa dilatación esofágica, sin claro afilamiento distal, en tercio distal imágenes pseudodiverticulares en relación con pequeñas úlceras. Con el diagnóstico de pseudoachalasia secundaria a deslizamiento proximal de banda gástrica, la paciente es intervenida por vía laparoscópica con retirada de la misma, permaneciendo asintomática.

FIGURA 1.- *Banda gástrica en retroversión endoscópica.*

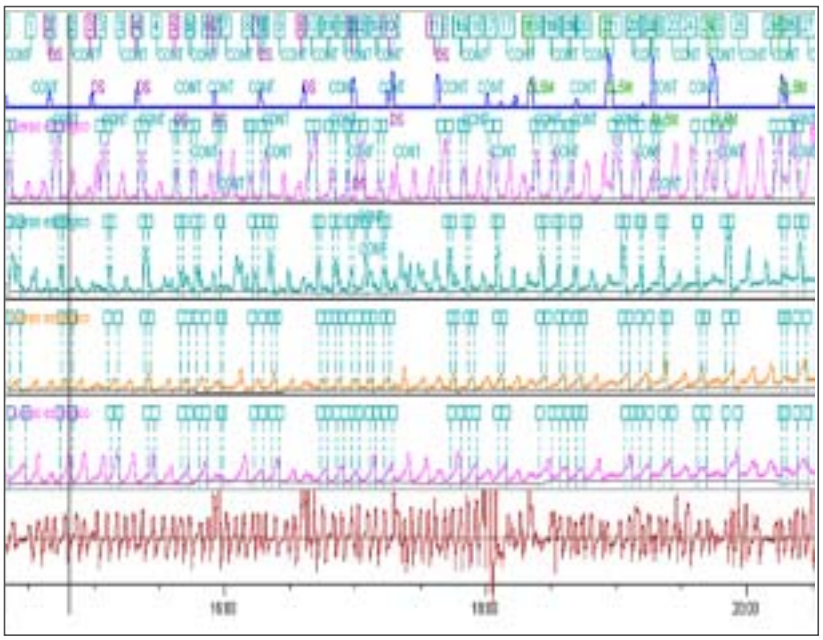

FIGURA 2.-
Manometría Esofágica (cuerpo esofágico).

DISCUSIÓN

Ocasionalmente nos encontramos con pacientes en quienes el bandaje puede ocasionar dilatación esofágica y trastornos motores esofágicos. Los trabajos de Husemann y Demaria [9,10] ponen en evidencia una alta incidencia en clínica secundaria a reflujo, así como cuadros disfágicos y vómitos. Entre las complicaciones a medio y largo plazo de este tipo de técnica, se encuentra el deslizamiento de la banda, "Slippage", lo que sucede entre el 2.2 y 10% [1,2]. Puede aparecer de modo agudo, requiriendo intervención inmediata, o de modo crónico, debiendo evaluar el desajuste de la banda o la retirada de la misma. Aparece en las primeras semanas tras su colocación, generalmente como consecuencia de no realizar cambios en los hábitos alimentarios por parte del paciente. El paciente suele presentar reflujo, intolerancia alimentaria, insuficiente pérdida de peso y vómitos. La dilatación esofágica no guarda relación con el diámetro del reservorio, pudiendo explicarse por una insuficiencia esfínteriana previa que condiciona pobre complacencia al faltar la sensación de saciedad. Motivo por el cual y dado que dicha complicación puede aparecer entre el 2.9 y el 15% de los casos [7, 8,11-13], sería recomendable la realización previa de estudios de motilidad. La valoración del paciente debe ser contemplada desde una vertiente multidisciplinar donde se incluyan no sólo cirujanos y endocrinólogos, sino también gastroenterólogos, neurólogos, nutricionistas, u otros en función de la patología asociada que pueda presentar el paciente. La banda gástrica constituye una técnica útil, pero es necesario conocer y reconocer sus particularidades para el diagnóstico y tratamiento de sus complicaciones.

FIGURA 3.- *Rx.EGD: Dilatación esofágica. Desplazamiento de banda*

BIBLIOGRAFÍA

1. *Chevarllier J-M, Zinzindohoué F, Blanche J-P, Berta J-L, Altman J-J, Cugnenc P. Complications after laparoscopic adjustable gastric banding for morbid obesity: Experience with 1.000 Patients over 7 years. Obes Surg 2004;14:407-14.*

2. *Schauer P, Ikramuddin S. Cirugía laparoscópica para la obesidad mórbida. Clínicas Quirúrgicas de Norteamérica 2001;5:1181-1213.*
3. *Eid I, Birch DW, Sharma Am, Sherman V, Karmali S. Complications associated with adjustable gastric banding morbid obesity: a surgeon´s guide. Can J Surg 2011:54 (1) 61-6.*
4. *Pujol Ráfols Joan. Técnicas restrictivas en cirugía bariática. Cir Esp 2004;75(5):236-43.*
5. *Lago Oliver J, Vázquez Amigo S, Sanz Sánchez M, Pérez Díaz ML, Mercader Cidoncha E, Vázquez Amigo JL, Turégano Fuentes F. La banda gástrica ajustable como tratamiento de la obesidad mórbida: ¿un mito o una realidad? Rev Esp Obes 2006;4(2):76-85.*
6. *Lago Oliver J, Vázquez Amigo S, Sánchez García J, Pedraza Toledo G, et al. Adjustable gastric band as surgical for morbid abesity. Are worldwide results reproductibles in Spain? Cirugía Española Marzo 2013.*
7. *Allen, Jeff W. Complicaciones de la banda gástrica laparoscópica. Med Clin N Am 2007,91(3):485-97.*
8. *Martín Duce A, Díez del Val A. Cirugía de la obesidad mórbida. Ed Aran, 2007.*
9. *Husemann B. Esophageal motility disorders after SAGB. 7th Congress of IFSO. Obes Surg 2002;12:466.*
10. *DeMaría J, Sugermann J, Meador JG, Doty JM, Kellum JM, Wolfe L, et al. High failure rate after laparoscopic adjustable silicone gastric banding for treatment of morbid obesity. Ann Surg 2001;6:809-18.*
11. *Vella M, Galloway D. Laparoscopic adjustable gastric banding for severe obesity. Obes Surg 2003;13.*
12. *Favretti F, Cadieré GB, Segato G, Himpens J, De Luca M, Busetto L, De Marchi F, Foletto M, Caniato D,Lise M, Enzi G. Laparoscopic banding: Selection and technique in patients. Obes Surg 2002;12:385-90.*
13. *Rubio Miguel A, Martínez C, Vidal O, Larrad A, Salas-Salvado J, Pujol J, Diez I, Moreno B. Documento de consenso sobre cirugía bariática. Rev Esp Obes 2004;4:223-49.*