REVISTA CASTELLANA DE GASTROENTEROLOGÍA

VOLUMEN **35** NÚMERO **1** ABRIL **2020**

Editorial

5 **Al mal tiempo, buena cara, o sea entusiasmo y trabajo**
Dr. Luis Fernández Salazar

Especial 42ª Reunión Anual de la Asociación Castellana de Aparato Digestivo (Valladolid)

Comunicaciones Orales

6 *Mesa de Gastroenterología*

7 *Mesa de Hepatología*

9 *Mesa de EII*

10 *Mesa de Endoscopia*

11 *Mesa de Páncreas*

Comunicaciones Póster

13 *Mesa de EII*

21 *Mesa de Endoscopia*

35 *Mesa de Hepatología*

56 *Mesa de Páncreas*

60 **Programa Reunión**

ASOCIACIÓN CASTELLANA DE APARATO DIGESTIVO

www.acad.es

Asociación Castellana de Aparato Digestivo

Junta Directiva de la Asociación Castellana de Aparato Digestivo

Presidente
Joaquín Rodríguez Sánchez-Migallón

Vicepresidente
Jesús Legido Gil

Secretario
Alberto Álvarez Delgado

Tesorera
Almudena García Vela

Vocales
María Montealegre Barrejón (Albacete)
José Manuel Blanco Esteban (Ávila)
Manuel Jiménez Moreno (Burgos)
Javier Crespo García (Cantabria)
Joaquín Rodríguez Sánchez-Migallón (Ciudad Real)
José Ignacio Pérez García (Cuenca)
Cármen Corella (Guadalajara)
María Calvo Íñiguez (La Rioja)
Marcos Jiménez Palacios (León)
María Teresa Pérez Fernández (Madrid)

Vocales
José Díaz-Tasende (Madrid)
Sergio Maestro Antolín (Palencia)
Alberto Álvarez Delgado (Salamanca)
Jesús Legido Gil (Segovia)
Vicente Hernández González (Soria)
Almudena García (Toledo)
Cármen Alonso Martín (Valladolid)
Gabriela Rascarachi (Zamora)
Michel Colmenares Bulgheroni (Residentes)

Presidente Comité Científico
Concepción Muñoz Rosas

Responsable Página Web
Carmen Alonso Martín

Director de la Revista ACAD
Joaquín Rodríguez Sánchez-Migallón

Miembros de Honor de la ACAD
J. M. Pajares García (Presidente de Honor)

E. Alonso del Campo
J. Hebrero San Martín
J. R. Armengol Miró
P. Malfertheiner
F. Carballo Álvarez
E. Castillo Begines
M. Díaz Rubio
J. M. de Diego Gómez
J. de Castro Lorenzo
F. Fernández Marqués
J. García Cabezas
Mª. J. García Molinero
S. Grisolía
P. Menchén Fernández-Pacheco
J. M. Montero Vázquez
V. Moreno de Vega
S. Peña Ramírez
J. Pérez de la Serna Bueno
J. L. Olcoz Goñi
E. Rodríguez Sánchez
A. Ruiz de León San Juan
J. L. Santamaría García
F. Vilardell Viñas
J. Yangüela Terroba

Secretaría Técnica de la ACAD
Calle Colón, 9 · Bajo
(24195) Villaobispo de las Regueras - León
Tel. 607 912 122
Email. secretario@acad.es
Web. www.acad.es

Sumario

Volúmen 35
Número 1
Abril 2020

Editorial

5 **Al mal tiempo, buena cara, o sea entusiasmo y trabajo**
Dr. Luis Fernández Salazar

Especial 42ª Reunión Anual de la Asociación Castellana de Aparato Digestivo (Valladolid)

Comunicaciones Orales

6 *Mesa de Gastroenterología*

7 *Mesa de Hepatología*

9 *Mesa de EII*

10 *Mesa de Endoscopia*

11 *Mesa de Páncreas*

Comunicaciones Póster

13 *Mesa de EII*

21 *Mesa de Endoscopia*

35 *Mesa de Hepatología*

56 *Mesa de Páncreas*

60 **Programa Reunión**

Coordinación Editorial

Edita:

MENYCEP

Menycep, S.L.
Calle Colón, 9 · Bajo
(24195) Villaobispo de las
Regueras - León
Tel. 987 307 568
Mov. 607 912 122
www.menycep.com
eventos@menycep.com

Maqueta:

elehache

www.elehache.com

Datos de la publicación:
La **Revista Castellana de Gastroenterología** publica 3-4 nºs al año.
Se distribuye entre los socios de la **ACAD**,
Servicios de Digestivo y Bibliotecas
de Hospitales a nivel nacional.

Cambio de domicilio:
Debe comunicar los cambios a la
Secretaría de la **ACAD**
C/ Sancho Dávila, 6 • 28028 MADRID
Tel. 91 402 13 53
e-mail:

Publicación autorizada por el
Ministerio de Sanidad y Consumo
S.V.R. 421
Depósito legal: M-13818-1985
ISSN: 0213-1463
REV. ACAD © 2018

Asociación Castellana
de Aparato Digestivo

ÓRGANO DE GOBIERNO DE LA REVISTA

Editor Adjunto
Dr. Joaquín Cabezas González

Editor Honorífico
Dr. José Miguel Diego Gómez

Director Adjunto
Dra. Michel Colmenares Bulgheroni

COMITÉ EDITORIAL

CONSEJO DE REDACCIÓN

Área de Endoscopia Digestiva / Páncreas / Vía biliar
Dr. Bartolomé López Viedma

Área de Enfermedad Inflamatoria Intestinal / ID / Colon
Dr. Jesús Legido

Área de Tracto Digestivo Superior / Motilidad
Dr. Joaquín Rodríguez Sánchez-Migallón

Área de Hepatología / Ecografía abdominal
Dr. Javier Crespo

EDITORES ASOCIADOS

Área de Endoscopia Digestiva / Páncreas / Vía biliar
Dr. Bartolomé López Viedma · Dr. Pedro González Carro
Dr. Benito Velayos · Dr. Jesús García Cano · Dr. Carlos de la Serna
Dr. Alberto Álvarez Delgado · Dr. Antonio José Velasco Guardado

Área de Enfermedad Inflamatoria Intestinal / ID / Colon
Dra. Concepción Muñoz · Dr. Luis Menchén · Dr. Luis Fernández
Dr. Fernando Muñoz

Área de Hepatología
Dr. Rafael Gómez · Dr. Fernando Gil Ares

Área de Tracto Digestivo Superior / Motilidad
Dr. Julio Pérez de la Serna · Dr. Cecilio Santander · Dr. Álvaro Terán · Dr. Fernando Geijo Martínez · Dr. Antonio Ruiz de León

Editorial

AL MAL TIEMPO, BUENA CARA, O SEA ENTUSIASMO Y TRABAJO

Hace exactamente un año, en el mismo lugar en el que ahora me encuentro, y a menos de tres meses de la fecha prevista, daba los últimos retoques a los tiempos asignados a las ponencias que se presentarían en la 42ª reunión de la ACAD en Valladolid. Además todavía, teníamos pendiente, recibir y seleccionar las comunicaciones orales y póster.

La organización de la reunión fue un reto que acepté en León, un poco como remate a los años dedicados a la ACAD desde el tiempo, en realidad no tan lejano, en el que Pedro Menchén o Antonio Ruíz de León la dirigían. La reunión pudo celebrarse el pasado mes de noviembre gracias a la confianza de la junta directiva en mí; gracias a la ayuda desinteresada de muchos compañeros y amigos, que desde diferentes puntos del país, aceptaron la invitación a participar y hacernos partícipes de su experiencia clínica en sus respectivos campos; gracias a la profesionalidad de la secretaría técnica (Menycep); y como siempre, gracias al apoyo de numerosas empresas farmacéuticas y de endoscopia que demostraron confianza en mí y en la ACAD.

La asistencia y la participación en los debates, con la presencia de médicos jóvenes con mucho entusiasmo, y médicos no tan jóvenes con mucha experiencia; y algo en lo que siempre hemos insistido desde la ACAD, que es el ambiente de cordialidad y confianza, sin condicionar la exigencia de nivel científico y la crítica constructiva, en que se fundamentan nuestras reuniones, hicieron que la reunión fuese un éxito.

El día y medio que duró la reunión pasó volando, y ahora me parece muy lejano. No podíamos imaginar que para muchos sería una de las últimas reuniones científicas, tal y como las conocíamos, a las que asistiríamos en mucho tiempo. Me ha alegrado que la vocal de residentes de la ACAD me solicitase estas líneas. Esto quiere decir que la ACAD sigue adelante, que hay entusiasmo, ganas de trabajar y de volver a vernos sin que nos mueva otro interés que el de mantener a la ACAD viva, activa y atractiva. Nuestra misión es enseñar y aprender nuestra profesión, necesariamente adaptándonos a los tiempos, que recientemente han sido muy malos y que esperamos mejoren. Tenemos capacidad y cantera de sobra, para superar las adversidades que siempre ha habido y habrá, e intentar que éstas, en vez de limitarnos, nos fortalezcan.

Dr. Luis Fernández Salazar
Hospital Clínico Universitario de Valladolid

42ª REUNIÓN DE LA ASOCIACIÓN CASTELLANA DE APARATO DIGESTIVO

8 Y 9 DE NOVIEMBRE DE 2019. VALLADOLID.

COMUNICACIONES ORALES

MESA DE GASTROENTEROLOGÍA

1 EFICACIA DE LOS DISTINTOS TRATAMIENTOS PARA LA ESOFAGITIS EOSINOFÍLICA EN LA PRÁCTICA CLÍNICA: RESULTADOS DEL REGISTRO EOE CONNECT

AUTORES

Alfredo J Lucendo [1,2,3]
Sergio Casabona [2,4]
Edoardo Savarino [5]
Antonia Perelló [6]
Isabel Pérez-Martínez [7]
Danila Guagnozzi [7]
Jesús Barrio [9]
Antonio Guardiola [10,11]
Teresa Asensio [12]
Susana de la Riva [13]
Miriam Ruiz-Ponce [1]
Juan Armando Rodríguez-Oballe [14]
Cecilio Santander [2,3,4]
Ángel Arias [2,3,15]
Emilio J Laserna-Mendieta [1,2]

1. Sección de Aparato Digestivo. Hospital General de Tomelloso
2. Instituto de Investigación Sanitaria Princesa, Madrid
3. Centro de Investigacion Biomedica en Red Enfermedades Hepáticas y Digestivas (CIBEREHD), Madrid, Spain
4. Servicio de Aparato Digestivo, Hospital Universitario La Princesa, Madrid
5. Departamento de Cirugía, Oncología y Gastroenterología. Universidad de Padua Italia.
6. Servicio de Aparato Digestivo, Hospital de Villadecans, Barcelona
7. Servicio de Aparato Digestivo, Hospital Universitario Central de Asturias, Oviedo
8. Servicio de Aparato Digestivo, Hospital Universitario Vall d'Hebron, Barcelona
9. Servicio de Aparato Digestivo, Hospital Universitario Río Hortega, Valladolid
10. Servicio de Aparato Digestivo, Hospital Universitario de Fuenlabrada, Fuenlabrada
11. Instituto de Investigación Sanitaria La Paz (IdIPAZ), Madrid, Spain
12. Servicio de Alergología, Complejo Hospitalario Universitario de Albacete, Albacete
13. Servicio de Aparato Digestivo, Clínica Universitaria de Navarra, Pamplona
14. Servicio de Aparato Digestivo, Hospital Universitario Santa María - Hospital Universitario Arnau de Vilanova, Lérida
15. Unidad de Investigación, Hospital General Mancha Centro, Alcázar de San Juan

La esofagitis eosinofílica (EEo) es un trastorno esofágico inflamatorio crónico, producido por alergia alimentaria no mediada por IgE. Aunque el único tratamiento dirigido a la causa de la enfermedad consiste en eliminar de la dieta el alimento desencadenante, las limitaciones de las intervenciones dietéticas (IDs) en la práctica clínica han favorecido el empleo de ciertos fármacos, como los inhibidores de la bomba de protones (IBPs) y los corticoides tópicos (CTs). El objetivo de este estudio es describir el uso de cada una de las alternativas para el tratamiento de la EEo, su efectividad para inducir remisión y los criterios que afectaron a su elección.

MÉTODOS

Los datos sobre el manejo terapéutico de los pacientes con EEo fueron extraídos de EOE CONNECT, un registro multicéntrico perteneciente a eureos, la Sociedad Europea de EEo. Se obtuvieron los datos relativos al tratamiento de primera (PL) y segunda línea (SL), así como su efectividad medida a través de la respuesta clínica y la evaluación histológica. Se extrajeron variables demográficas y clínicas para analizar su influencia en la elección del tratamiento mediante análisis estadístico en SPSS v.18.

RESULTADOS

Respecto al tratamiento de PL, se obtuvieron datos de 589 pacientes pertenecientes a 11 hospitales (10 españoles y 1 italiano). Los IBPs fueron la opción preferida (76,4%), seguidos por los CTs (10,5%) y las IDs (7,8%). Entre ellos, los CTs fueron el tratamiento más eficaz para conseguir una respuesta clínico-histológica (67,7% de los pacientes), mientras que para las dietas de eliminación empírica y los IBPs los porcentajes de remisión fueron menores (52,0% y 50,2%, respectivamente). Para el tratamiento de SL, los datos disponibles pertenecían a 344 pacientes, en los que las IDs fueron la terapia más elegida (47,1%), seguida por los IBPs (29,1%) y los CTs (18,6%). En este caso, la eficacia fue superior a la observada en PL para CTs (80,7%) e IBPs (69,2%), y menor para las dietas de eliminación empírica (41,7%). En el análisis multivariante, la presencia de un fenotipo estenosante se asoció significativamente con el uso de CTs sobre los IBPs como terapia de PL y la ausencia de signos fibróticos con el uso de las IDs sobre los CTs como SL. En ambas líneas, el hospital de referencia de los pacientes también influyó significativamente en la elección del tratamiento.

CONCLUSIONES

Los datos sobre el manejo real de pacientes con EEo en la práctica clínica reflejan una discordancia entre la frecuencia de uso de los tratamientos y su efectividad. La elección del tratamiento estuvo influenciada por las preferencias de cada centro y la presencia de fibrosis/estenosis en la endoscopia.

2 ANÁLISIS DE NUEVOS MARCADORES SEROLÓGICOS INFLAMACIÓN Y PERMEABILIDAD INTESTINAL EN LA ENFERMEDAD CELIACA Y ENTERITIS LINFOCÍTICA

AUTORES

Laura Alcoba Vega [1]
Rita González Núñez [1]
Carmen Villar Lucas [1]
Raisa Quiñones Castro [1]
Victoria Cano López [1]
Rubén Pérez Fernández [1]
Laura Rodríguez Martín [1]
Luis Vaquero [1]
Santiago Vivas [1]

1. Servicio de Aparato Digestivo del Complejo Asistencial Universitario de León

La enfermedad celiaca (EC) se caracteriza por una inflamación crónica en el intestino delgado junto a una alteración de su arquitectura que condiciona un aumento de permeabilidad intestinal. La enteritis linfocítica (EL) puede representar un estadio precoz de la EC aunque puede tener otras etiologías. El diagnóstico diferencial es importante en sujetos con alto riesgo de EC como los familiares de primer grado de pacientes celiacos (FPG). El objetivo de este estudio es valorar la utilidad de diversos marcadores serológicos de inflamación, apoptosis y permeabilidad intestinal en el diagnóstico de la EC y la EL.

MÉTODOS

Realizamos un estudio comparativo con pacientes celiacos en dieta con gluten (ECDCG) (32), celiacos tras al menos 12 meses de dieta sin gluten (ECDSG) (21), FPG con genética positiva (HLADQ2 y/o DQ8, DQ+) (150), FPG con genética negativa (otro HLADQ, DQ-) (39), pacientes con enfermedad inflamatoria intestinal (EII) (13) y controles sanos (55). Se determinaron en suero los marcadores de inflamación ST2, CCL28 e IL17, el marcador de apoptosis TWEAK y el de permeabilidad intestinal HMBG1. Analizamos los resultados en función del estadio de Marsh de las biopsias duodenales tomadas mediante gastroscopia.

RESULTADOS

Los pacientes celiacos presentaron niveles más elevados de TWEAK, ST2, CCL28 e IL-17 que el resto de grupos (p<0,001, p=0,05, p=0,001, p=0,08 respectivamente). El marcador HMBG1 fue superior en los pacientes celiacos respecto a los FPG y controles, encontrándose también elevado en pacientes con EII (p<0,001). El análisis comparativo según el estadio de Marsh de las biopsias duodenales reveló mayores niveles de TWEAK, IL17 y HMBG1 en pacientes con mayor alteración histológica (p<0,001, p=0,028, p<0,001 respectivamente). En los FPGDQ+ encontramos niveles superiores de CCL28 (p=0,045) y HMBG1 (p=0,05) en aquellos con enteritis linfocítica respecto a sujetos con Marsh 0. Analizando los FPG con EL por separado, los niveles de TWEAK, ST2, IL17 y CCL28 fueron superiores en FPG con genética de riesgo que en FPG sin genética de riesgo, si bien sólo se alcanzó la significación estadística con CCL28.

CONCLUSIONES

Los marcadores serológicos TWEAK, ST2, CCL28, IL17 y HMBG1 pueden ser útiles para el diagnóstico de EC señalando que existe una relación entre inflamación y daño estructural. En los FPG, los marcadores CCl28 y HMBG1, pueden ayudar a identificar un subgrupo con lesión intestinal. Estos marcadores podrían ayudar a identificar en la enteritis linfocítica una etiología celiaca.

MESA DE HEPATOLOGÍA

3 EXPERIENCIA EN EL TRATAMIENTO CON ÁCIDO OBETICÓLICO PARA COLANGITIS BILIAR PRIMARIA EN NUESTRA COMUNIDAD: PRIMEROS DATOS

AUTORES

B. Álvarez-Cuenllas [1]
P. Linares [1]
J. Gómez [2]
MI Martín [3]
M. Calvo [4]
S. Espina [5]
M. Ibañez [6]
C. Fernández Marcos [2]
F. Jorquera [1]

1. Complejo Asistencial Universitario de León.
2. Hospital Universitario de Burgos.
3. Hospital Clínico Universitario de Salamanca.
4. Complejo Asistencial de Segovia.
5. Complejo Asistencial de Soria.
6. Hospital de Medina del Campo.

La colangitis biliar primaria (CBP) es una enfermedad de etiología desconocida que afecta más frecuentemente a mujeres de edad media. El ácido ursodesoxicólico (UDCA) se utiliza como tratamiento de primera línea. Si el paciente no responde de forma adecuada podemos asociar el ácido obeticólico (OCA) como segunda línea.

Nos planteamos recoger los datos de los pacientes tratados con OCA en nuestra comunidad para analizar sus características basales y evaluar la respuesta al tratamiento en términos de eficacia y seguridad.

MÉTODOS

Estudio descriptivo que incluye pacientes que iniciaron tratamiento con OCA en nuestra comunidad. Se evaluaron las características clínicas (sexo, edad, enfermedad subyacente, dosis de UDCA, cirrosis, HTP, elastografía y efectos secundarios) y analíticas (AST, ALT, GGT, fosfatasa alcalina, bilirrubina, plaquetas, albúmina) basales y a los 3, 6 y 12 meses del tratamiento para el cálculo de los índices APRI, FIB4, GLOBE-Score y UK-PBC score. Los datos se incluyen en una base de Excel diseñada para tal efecto y son analizados con paquete estadístico SPSS v23.

RESULTADOS

Se recogen datos de 14 pacientes todas mujeres, con edad media de 60,13 ± 12,32 años. En cuanto al diagnóstico de la enfermedad de base había 7 casos de CBP y 7 casos de síndrome de overlap con cirrosis subyacente en el 50% de los casos (2/7 CBP y 5/7 sd overlap) e HTP clínicamente signi- »

ficativa en el 85.71% de las cirróticas. La dosis media de UDCA que recibían fue de 1092,86 ± 299,91 mg/día. Según GLOBE-Score dos pacientes cumplían criterios de alto riesgo.

Se objetivó una disminución de las cifras respecto a los datos basales a los 3, 6 y 12 meses de los parámetros de ALT (56.17, 39.33, 37.50 y 37.17 UI/L respectivamente p=0.008), AST (52.67, 38.67, 36.50 y 40.33 UI/L p=0.003) y GGT (275.67, 161.83, 140.83 y 132.50 UI/L p=0.002) sin lograr significación estadística en los cambios de fosfatasa alcalina y bilirrubina.

Como efecto secundario apareció prurito leve en el 21.4% de los casos que no conllevó cambios en la dosis. No se correlacionó la presencia de prurito con ningún dato clínico-analítico. Se suspendió el tratamiento en una paciente cirrótica por descompensación edemo-ascítica atribuido más a su cirrosis que al fármaco en sí.

CONCLUSIONES

Como datos preliminares se objetiva mejoría en las pruebas de función hepática (AST, ALT y GGT) que deberá ser correlacionado en un futuro mediante otras pruebas diagnósticas en la evolución de la enfermedad. El efecto secundario principal es el prurito tal y como ya se describe en los ensayos clínicos.

4 PERFIL DEL PACIENTE Y RESPUESTA A LOS AAD DEL VHC ANTES Y DESPUÉS DE SU APROBACIÓN GENERALIZADA EN NUESTRO MEDIO

AUTORES

Oliva Garrido, Carlos [1]
Moreno Planas, José María [1]
Sánchez Ruano, Juan José [2]
Murillo Matamoros, Claudio [6]
Larrubia Marfil, Juan Ramón [3]
Gancedo Bringas, Pilar [4]
Patón Arenas, Roberto [5]
Mancebo Martínez Antonio [1]
París García, Alicia [1]
Artaza Varasa, Tomás [2]
Garrido Martínez, Mercedes [7]
González Carrera, Víctor [8]
Pedrero Leparmentier, Noemí [1]
Fernández de Cañete Camacho, José Carlos [1]
Lucendo Villarín Alfredo [9]
Martínez Alfaro, Elisa [1]
Pérez Flores, Ricardo [1]
Romero Moreno, Eloísa [1]
Quintanilla Peinado, Clara [1]

1. Servicio de Aparato Digestivo y UEI Complejo Hospitalario Universitario de Albacete,
2. Servicio de Aparato Digestivo Hospital de Toledo
3. Servicio de Aparato Digestivo Hospital Universitario de Guadalajara,
4. Servicio de Aparato Digestivo Hospital de Puertollano
5. Servicio de Aparato Digestivo Hospital Universitario de Ciudad Real
6. Servicio de Aparato Digestivo Hospital de Cuenca
7. Servicio de Aparato Digestivo Hospital de Villarrobledo
8. Servicio de Aparato Digestivo Hospital de Almansa
9. Servicio de Aparato Digestivo Hospital de Tomelloso
10. Facultad de Medicina UCLM

Hasta junio de 2017, en Castilla-La Mancha los antivirales de acción directa (AAD) para la hepatitis C estaban restringidos a los pacientes con fibrosis II-IV. Posteriormente se aprobó su empleo para cualquier grado de fibrosis.

OBJETIVO

Analizar la demografía de los pacientes y la efectividad y seguridad de los AAD antes y después de su aprobación para todos los grados de fibrosis.

MÉTODOS

Análisis retrospectivo de datos recogidos prospectivamente en un estudio colaborativo multicéntrico, en el que se recopilaron datos de enfermos tratados de VHC entre julio de 2014 y febrero de 2019 en doce hospitales de Castilla-La Mancha.

RESULTADOS

Se incluyeron 1711 pacientes: 1125 tratados antes de junio de 2017 (grupo 1) y 470 después de esa fecha (grupo 2). La edad media fue 56,59 años en el grupo 1 y 54,53 en el grupo 2 (p=0.092). El genotipo más frecuente en ambos grupos fue el 1b (56,6% grupo 1; 45,1% grupo 2 -p<0,001-). En el grupo 1 se produjeron 16 pérdidas del seguimiento (1,6%), por 14 (4%) en el grupo 2; siendo esta diferencia estadísticamente significativa (p=0,01). Respecto a los valores basales de elastografía, en el primer grupo el valor medio fue 13,77 kPa con una mediana de 10,1 (38,3% eran F0-2 y 61,7% F3-4); mientras que en el segundo, el valor medio fue 8,67 kPa con una mediana de 6,2 (70,5% eran F0-2 y 29,5% F3-4) existiendo diferencias estadísticamente significativas (p<0,001). El porcentaje de F0-1 en el primer grupo fue 10.7% y en el segundo de 54% (p <0.001). El 43,6% de pacientes del grupo 1 eran F4, por 18.3% del grupo 2 (p<0.001)

Los fármacos más usados en el grupo 1 fueron esquemas 2D/3D (33.2%) y Sofosbuvir+Ledipasvir (27,4%), y en el grupo 2 Glecaprevir+Pibrentasvir (49,6%) y Grazoprevir+Elbasvir (17,4%), existiendo diferencias significativas en su empleo (p<0,001). El 62% de pacientes tratados antes del 2017 eran naive, frente al 78,3% del grupo 2 (p<0,001). Existieron diferencias significativas (p=0,022) en la RVS12 alcanzadas, siendo en el grupo 1 del 96% y en el grupo 2 del 97,6%.

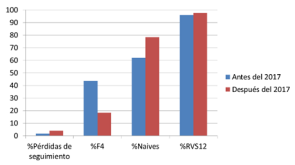

CONCLUSIÓN

En nuestro medio, en los pacientes tratados a partir de junio de 2017, hay menor proporción de infectados por genotipo 1b, tienen menor grado de fibrosis hepática, la mayoría no han recibido tratamiento previo, inician más frecuentemente los últimos regímenes antivirales aprobados, con mayor porcentaje de curaciones de la infección, aunque desaparecen más frecuentemente de nuestras consultas, siendo necesaria mayor incidencia en la adherencia terapéutica.

MESA DE EII

5 EFECTOS DEL TRATAMIENTO ANTI-TNF-ALFA SOBRE LOS NIVELES DE HEMOGLOBINA Y LA ANEMIA EN PACIENTES CON ENFERMEDAD INFLAMATORIA INTESTINAL

AUTORES

Ifredo J Lucendo 1
Óscar Roncero 2
María Teresa Serrano-Dueñas [3]
Daniel Hervías 4
Luis Miguel Alcázar 5
Miriam-Ruiz-Ponce 1
Rufo Lorente 3
Cristina Verdejo 3
Emilio J Laserna-Mendieta 1
Ángel Arias 6

[1] Sección de Aparato Digestivo. Hospital General de Tomelloso, Tomelloso.
[2] Sección de Aparato Digestivo. Hospital General La Mancha Centro, Alcázar de San Juan.
[3] Servicio de Aparato Digestivo. Hospital General Universitario de Ciudad Real, Ciudad Real.
[4] Servicio de Aparato Digestivo. Hospital Virgen de Altagracia, Manzanares.
[5] Departamento de Gastroenterología, Hospital Gutiérrez Ortega, Valdepeñas, España.
6 Unidad de Apoyo a la Investigación, Hospital General La Mancha Centro, Alcázar de San Juan.

El factor de necrosis tumoral α (TNFα) está involucrado en la inducción de anemia inflamatoria en las enfermedades inmunomediadas. Los agentes anti-TNF-α mejoran la anemia en las enfermedades reumáticas, pero sus efectos sobre la enfermedad inflamatoria intestinal (EII) aún se desconocen. Nuestro objetivo es evaluar el efecto de los agentes anti-TNFα en los niveles de hemoglobina (Hb) y la prevalencia de anemia en una cohorte amplia de pacientes con EII.

MÉTODOS

Estudio retrospectivo y transversal. Se recopilaron datos analíticos y características de la enfermedad de 362 pacientes con EII [271 enfermedad de Crohn (EC) / 91 colitis ulcerosa (CU)] tratados con fármacos anti-TNFα. Los efectos sobre la actividad de la enfermedad, los marcadores sanguíneos y la prevalencia de anemia se evaluaron después de 6 y 12 meses de tratamiento.

RESULTADOS

El 29,3% de los pacientes presentó anemia al inicio del estudio, que se redujo significativamente al 14,4% y al 7,8% después de 6 y 12 meses de tratamiento. Los niveles de Hb (media ± DE) aumentaron al mes 6 (13.3 ± 1.9 a 13.9 ± 1.7 g / dL, p <0.001), y el aumento se mantuvo a los 12 meses (14.1 ± 1.6), sin diferencias según el fármaco empleado. Los marcadores del metabolismo del hierro aumentaron significativamente respecto a los valores iniciales, y se redujo la actividad de la enfermedad medida por proteína C reactiva (PCR). Todos estos efectos se observaron de forma independiente para EC y UC, y no dependieron de la suplementación con hierro oral o intravenoso durante el tratamiento. De hecho, los resultados en el subgrupo de 242 pacientes que no recibieron hierro durante el tratamiento anti-TNFα no difirieron del resto de la serie.

La contribución de diversos factores a la persistencia de la anemia después de 6 meses de terapia anti-TNFα se determinó mediante regresión logística. La anemia al inicio del estudio (OR 4,09; IC95%: 1,98−8,45; p <0,001) y la PCR sérica elevada (OR 3,45; IC95%: 1,29−9,22; p = 0,013) se asociaron de forma independiente con riesgo de anemia persistente. En contraste, la necesidad de suplementación con hierro se identificó como un factor de riesgo para presentar anemia 6 meses después de comenzar la terapia anti-TNF-α (OR 4,36; IC95%: 2,07–9,16; p <0,001). El tipo de enfermedad, la edad, el sexo, el estado de fumador no se asociaron con la persistencia de anemia.

CONCLUSIONES

En pacientes con EII, la terapia anti-TNFα se asocia con un aumento de los niveles de Hb y una reducción de la frecuencia de anemia. El control de la actividad de la enfermedad se asoció significativamente con la resolución de la anemia, sin un papel relevante para la terapia con hierro.

6 EFICACIA DE USTEKINUMAB EN EL TRATAMIENTO DE LA ENFERMEDAD DE CROHN EN NUESTRO MEDIO

AUTORES

González Núñez R
Alcoba Vega L
Villar Lucas C
Quiñones Castro R
Pérez Fernández R
Cano López V
Diez Ruiz S
Fernández Gundín MJ
Suárez Álvarez P
Vaquero Ayala L
Sierra Ausín M

Servicio de Digestivo- Complejo Asistencial Universitario de León (CAULE)

El ustekinumab (UST) es un inhibidor de las IL13 y IL23 eficaz en el tratamiento de la enfermedad inflamatoria intestinal (EII). Presenta una tasa de remisión clínica del 51% a las 8 semanas siendo una interesante herramienta terapéutica.

MÉTODOS

Se analizaron los pacientes con enfermedad de Crohn (EC) que están en tratamiento con UST. Se recogieron las variables de respuesta y remisión clínica (índice de Harvey), descenso de PCR, calprotectina fecal y posibles variables asociadas.

RESULTADOS

Se recogieron 45 pacientes en tratamiento con UST, el 57,8% mujeres, con una edad media de 49,5 +14 años. La localización de la enfermedad estaba en el 37,8% en íleon, 42,2% ileocólica, 11,1% colónica, 4,4% gastroduodenal y 4,4% en el reservorio. El 43,2% tenía asociada enfermedad perianal. Eran corticodependientes el 62,2% y corticorresistentes el 13,3%. En el 40% de los casos habían recibido 2 antiTNF previos, pero el 11% ninguno. En 6 pacientes se había prescrito vedolizumab previamente. El motivo de la indicación fue 9,1% no respuesta primaria a antiTNF, 56,8% pérdida de respuesta secundaria, 2,3% prevención de recurrencia, 18,2% efectos secundarios de antiTNF y 13,6% contraindicación del mismo. En el 84,4% no se observaron efectos adversos, el 8,9% infecciones, el 2,2% alteraciones dermatológicas y el 2,1% una TVP.

»

El 45% de los pacientes se encontraba en remisión clínica al año de tratamiento. El 70% de los pacientes sin enfermedad perianal se mantienen en remisión tras un año de tratamiento frente el 20% de los sujetos en remisión con patología perianal asociada (p< 0,05). Según la localización se alcanzó la remisión al año en el 87,5% en íleon, 22,2% ileocólica y ninguno paciente con afectación colónica, gastroduodenal o reservorio (p=0,038).

Se observa un descenso de la PCR al año (11,8 vs 8,2; p=0,07). También la calprotectina fecal disminuye tras el tratamiento con UST durante 12 meses (512,8 vs 153,5; p=0,03). La actividad clínica como índice de Harvey demostró un descenso tras la terapia (7,8 vs 5,2; p<0,001).

CONCLUSIONES

El UST es una terapia eficaz en la EC en pacientes en los que han fracasado otras terapias biológicas o en los que existe contraindicación para su uso. La ausencia de enfermedad perianal y la localización ileal son las principales variables asociadas a la remisión de la enfermedad.

MESA DE ENDOSCOPIA

7 EVOLUCIÓN DE LOS ADENOCARCINOMAS DE COLON PT1 CON CRITERIOS DE BUEN PRONÓSTICO TRAS RESECABILIDAD ENDOSCÓPICA

AUTORES

Álvarez Delgado, A. Suarez García, S. Mora Soler, Ana. Prieto Bermejo, AB. Geijo Martínez, F.

Servicio de Aparato Digestivo. IBSAL. Complejo Asistencial Universitario de Salamanca

El adenocarcinoma de colon (ADC) se considera cáncer invasivo pT1 cuando sobrepasa la muscularis mucosae y se extiende a la submucosa. Su prevalencia ha aumentado en las últimas dos décadas, debido al desarrollo de los programas de cribado y la mejora de las técnicas de resección endoscópica.

Existen criterios histológicos establecidos cuyo cumplimiento confirma la resección curativa de estas lesiones. Existe un grupo pacientes con criterios de mal pronóstico en los que el manejo no se encuentra todavía estandarizado y la decisión ha de consensuarse en comité multidisciplinar y de forma individualizada. El objetivo principal de nuestro estudio es valorar el manejo terapéutico de los ADC pT1, siguiendo las recomendaciones de las guías clínicas europeas/españolas para resección endoscópica; así como definir los intervalos vigilancia e identificar factores de mal pronóstico.

MÉTODOS

Estudio observacional descriptivo prospectivo de 155 pacientes con lesiones ADC pT1 resecadas endoscópicamente entre enero de 2015 y mayo de 2019 en el Complejo Asistencial Universitario de Salamanca.

RESULTADOS

Edad media; 68.93 +/- 9.808 años, varones (68.4%). La indicación mayoritaria de colonoscopia inicial fue el cribado (45.8%). la localización más frecuente fue sigma (57.4%), recto (17.4%). El tamaño medio de las lesiones fue de 22.03 +/- 11.39 mm. Se llevó a cabo una resección en bloque en 127 de ellas, el 81.9%. Analizados los resultados de anatomía patológica, destacan como factores de mal pronóstico la invasión vascular en 8 casos (5.2%) y linfática en 11 (7.1%). En cuanto al margen profundo de invasión, describimos sm > 2mm en 7 casos (4.5%) y Haggit 3 y 4 en 11 pacientes (6.6%). El margen no libre en el 36,6% de los casos (ADC- 4.5%; adenoma con displasia 3.2%; no valorable -17.4%; <1000 micras-11%). En base a estos resultados catalogamos a nuestros pacientes en tres grupos de riesgo (Guía GSEED de resección endoscópica), 72 de bajo riesgo (46.5%), 25 (16.1%) de riesgo intermedio, 47 alto riesgo (30.3%) y 11 (7.1%) con resección incompleta y por tanto candidatos a cirugía. Los que presentaban un riesgo intermedio o alto fueron presentados en comité multidisciplinar, derivándose a cirugía un total de 26 pacientes, en los otros 20 casos se optó por vigilancia endoscópica. En aquellos pacientes intervenidos, presentaban persistencia de la lesión (ADC/displasia o adenoma) un total de 7, 3 de ellos con ganglios positivos. No se encontraron diferencias estadísticamente significativas entre las distintas variables de riesgo intermedio o alto. Los casos en los que se optó por vigilancia, con un tiempo medio de seguimiento de 28.88+/-13.8 meses, no han presentado complicaciones ni signos de recidiva hasta la actualidad.

CONCLUSIONES

Los ADC pT1 suponen un reto en cuanto al manejo terapéutico. En nuestro estudio, la selección de casos susceptibles de vigilancia endoscópica (pacientes de riesgo bajo) parece adecuada. En pacientes de riesgo intermedio-alto, no existe evidencia sobre la necesidad de tratamiento quirúrgico adicional, por lo que es necesario evaluar en comité multidisciplinar cada caso de »

forma individualizada. Se requieren más estudios para poder llegar a identificar factores de mal pronóstico definitorios que, especialmente ante lesiones de riesgo intermedio-alto, orienten con mayor respaldo científico la actitud a seguir en el manejo del paciente. Sería necesario un análisis con un mayor tiempo medio de seguimiento y mayor tamaño muestral para alcanzar conclusiones de mayor peso.

8 LESIONES COLÓNICAS RESECADAS MEDIANTE FTRD EN EL HOSPITAL UNIVERSITARIO DE BURGOS

AUTORES

Belen Bernad Cabredo
Rosa Maria Saiz Chumillas
Adriana Carolina Moncada Urdaneta
Gadea Hontoria Bautista
Manuel Alfonso Jiménez Moreno
Beatriz Sicilia Aladrén.

Hospital Universitario de Burgos.

La técnica de resección endoscópica full-thickness con sistema Ovesco® (FTRD) es una herramienta novedosa para el tratamiento de lesiones naive, residuales o recidivantes < 20-25 mm.

OBJETIVOS

Describir las lesiones colónicas resecadas mediante FTRD y evaluar su eficacia y seguridad.

MATERIAL Y MÉTODOS

Estudio descriptivo, retrospectivo de los primeros 5 pacientes consecutivos tratados con FTRD en el Hospital Universitario de Burgos entre agosto 2018 y mayo 2019.

RESULTADOS

5 procedimientos con sedación por endoscopista en 5 pacientes. Media de edad 66,4 ± 7,5 años, 60% varones. Indicación de FTRD fue recidiva de lesión adenomatosa en 3 pacientes (con displasia de alto grado, lesiones naive de 40, 20 y 9 mm) y polipectomía incompleta en 2 pacientes (adenocarcinoma intramucoso sobre pólipo serrado de 15 mm y adenoma con displasia de bajo grado de 10mm). 2 lesiones se encontraban en colon derecho, 1 en transverso, 1 en sigma y 1 en recto. Éxito técnico del 100%. Tamaño medio del fragmento resecado fue 23 ± 5,7 mm, todas ellas R0, confirmándose lesión residual en 3 pacientes, de 6,3 mm de tamaño medio, sin lesión residual en 2. Colonoscopia de revisión a los 3 meses en 4 pacientes sin adenoma, 1 paciente está pendiente de revisión. Media de seguimiento de 257 ± 36 días. Todos lo pacientes recibieron profilaxis con amoxicilina-clavulánico. Media de ingreso hospitalario 4 días. Complicaciones tempranas (<7días): 1 sangrado tras liberación de ovesco resuelto con hemoclip, 1 síndrome postpolipectomía y cuadro suboclusivo resuelto en 48 horas. No se registraron complicaciones tardías ni graves.

CONCLUSIONES

FTRD es una técnica eficaz, con una baja tasa de complicaciones que consigue evitar cirugía en lesiones previamente tratadas incluso en centros que inician la técnica.

MESA DE PÁNCREAS

9 ¿SON LAS PRÓTESIS METÁLICAS AUTOEXPANDIBLES UN TRATAMIENTO SEGURO Y EFICAZ DE LOS PROBLEMAS BILIARES POSTRASPLANTE HEPÁTICO?

AUTORES

Ana Yaiza Carbajo
Esteban Fuentes Valenzuela
Ramon Sanchez Ocaña
Javier Tejedor Tejada
Rodrigo Nájera
Carlos Maroto Martin
Laura Sanchez Delgado
Carolina Almohalla Alvarez
Félix García Pajares
Gloria Sanchez Antolin
Carlos De la Serna Higuera
Manuel Perez-Miranda

Hospital Universitario Río Hortega, Valladolid

Los problemas biliares (PB) representan una de las complicaciones más frecuentes tras el trasplante ortotópico hepático (TOH). La inserción de múltiples prótesis plásticas mediante colangiopancreatografía retrógrada endoscópica (CPRE) es la técnica más extendida actualmente, sin embargo, requiere múltiples sesiones hasta su resolución. Las prótesis metálicas autoexpandibles (PMA) parecen ser una alternativa terapéutica. Objetivos: Describir eficacia y seguridad de las PMA en el manejo de las complicaciones biliares post-TOH.

MÉTODOS

Estudio retrospectivo en que se han incluido todos los pacientes trasplantados con patología biliar anastomótica a los que se les ha realizado CPRE e inserción de PMA entre 2008 y 2018 en nuestro centro. Se analizaron datos técnicos, complicaciones y resultados. Se excluyeron los pacientes tratados inicialmente con prótesis plásticas y patología biliar isquémica

RESULTADOS

Se incluyeron 43 pacientes, el 72.09% varones; de edad media 55±10.5 años. El 93% presentaban una estenosis anastomótica (40/43), 4.7% estenosis + fuga (2/43) y el 2.3% fuga (1/43). La mediana de aparición de PB fue 104(58-567) días desde el TOH. La mediana de seguimiento de los pacientes es de 52 (rango 21-68) meses. El éxito terapéutico tras CPRE fue del 90.7% (39/43). 2 pacientes fueron retrasplantados y 2 pacientes fallecieron por causas no relacionadas con el PB. Se necesitaron una mediana de 2 sesiones (puesta y retirada) y una media de 8±4.6 meses con la pró- »

tesis "in situ" para la resolución de la estenosis. Se detectaron complicaciones en un 7% (3/43): un sangrado postesfinterotomía, una colangitis y una pancreatitis. La tasa de recidiva fue el 23.1% (9/39) tras una media de seguimiento de 23±13 meses.

CONCLUSIONES

Las PMA son eficaces y seguras en el manejo de las complicaciones biliares post-TOH requiriendo menos exploraciones endoscópicas para su resolución que con las plásticas.

10 IMPORTANCIA DE LA ECOENDOSCOPIA EN EL MANEJO DE TUMORES PANCREATICOS PEQUEÑOS

AUTORES

Vicente Hernández Carlos
Gigante González-Aleja Gema
Castro Limo Juan Diego
San Román Gutiérrez Carlos
Muñoz Gómez Pablo
Muñoz López Diego
Abánades Tercero María
Repiso Ortega Alejandro
Gómez Rodríguez Rafael Ángel

Servicio de Aparato Digestivo, Complejo Hospitalario de Toledo.

Los tumores neuroendocrinos pancreáticos son lesiones de pequeño tamaño con una baja incidencia en la población (1-2% de las neoplasias pancreáticas diagnosticadas al año). La ecoendoscopia es una técnica que ha demostrado una elevada eficacia para su detección, en comparación con otras exploraciones (permite localizar aquellos de hasta 2-3 mm) y, como en el caso que presentamos, puede desempeñar un papel clave en su manejo.

MÉTODOS

Varón de 42 años en seguimiento por Endocrinología por clínica de hipoglucemias de repetición, siendo diagnosticado de hiperinsulinismo endógeno. Dentro del estudio etiológico se solicita TC abdominal, donde no se evidencian lesiones pancreáticas que expliquen el cuadro. Ante la sospecha de insulinoma, y al tratarse de una prueba con mayor sensibilidad respecto a la TAC, se realiza ecoendoscopia, evidenciándose lesión de 11x11 mm a nivel de unión cuerpo-cola pancreática con características de tumor neuroendocrino (imágenes 1y2). Se realiza PAAF, resultando compatible con insulinoma.

Para su estudio de extensión, se solicitó SPECT-TC, donde se observó captación única del radiotrazador a nivel de cabeza pancreática, produciendo una discordancia respecto a la USE.

De cara a la cirugía laparoscópica como tratamiento definitivo, y tratándose de un tumor pancreático pequeño, es necesaria su precisa localización, pues las diferencias encontradas respecto a la misma (USE vs SPECT-TC) suponen una diferente estrategia quirúrgica (Cirugía de Whipple vs pancreatectomía distal). Por tanto, fue necesaria una segunda exploración mediante ecoendoscopio lineal, en la que se ratificó que el insulinoma se localizaba a nivel de la unión cuerpo-cola pancreática, con un tamaño de 11x11 mm, llevándose a cabo en el mismo acto un marcaje del extremo lateral derecho de la lesión mediante la inyección de 1cc de suspensión de carbón negro, lo cual serviría de guía en la laparoscopia.

Finalmente, el paciente fue intervenido quirúrgicamente con éxito mediante pancreatectomía distal con esplenectomía (imagen 3, pieza quirúrgica). El tatuaje pancreático permitió al cirujano identificar el margen quirúrgico intraoperatoriamente y llevar a cabo una resección a partir del mismo.

DISCUSIÓN

La ecoendoscopia es la herramienta fundamental que decidió el manejo en nuestro paciente. Gracias a ella pudimos localizar de forma precisa la lesión, mostrando superioridad respecto a otras técnicas cuando la sospecha clínica es alta (como la TC o las pruebas de Medicina Nuclear); obtuvimos una muestra (PAAF) con la que confirmamos el diagnóstico histológico, y nos permitió marcar la lesión para definir el límite quirúrgico en la cirugía laparoscópica.

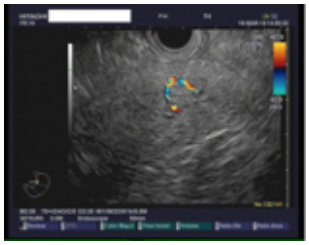

COMUNICACIONES PÓSTER

MESA DE EII

1 CALIDAD DEL SUEÑO EN LOS PACIENTES CON ENFERMEDAD INFLAMATORIA INTESTINAL

AUTORES

Elisa García Calvo [1]
Miguel Durá Gil [2]
Valle Bachiller [2]
Luís Fernández Salazar [2]

[1] Facultad de Medicina. Universidad de Valladolid.
[2] Servicio de Aparato Digestivo. Hospital Clínico Universitario de Valladolid.

La calidad del sueño es un aspecto más a tener en cuenta a la hora de valorar la calidad de vida de los pacientes con EII. Pretendemos describir la calidad del sueño de los pacientes con EII y analizar los posibles factores implicados.

MÉTODOS

Se ha analizado la calidad del sueño de 64 los pacientes con EII atendidos de forma consecutiva en las consultas externas de Aparato digestivo del HCU de Valladolid mediante la escala de Pittsburg. Se han analizado los resultados y la asociación con diferentes variables demográficas y clínicas. La ansiedad y depresión de los pacientes se midieron con las escalas HAD. Las variables continuas se expresan con media y DS y con mediana y rango dependiendo de si su distribución es paramétrica o no. Se han empleado las pruebas no paramétricas de U Mann Whitney y el test de Spearman.

RESULTADOS:

El 60% de los pacientes tuvo una puntuación superior a 5 (mala calidad del sueño). La puntuación total en la escala de Pittsburgh fue 9 (1-18). La puntuación no difirió de manera significativa entre hombres y mujeres, ni entre pacientes con CU y EC. Se encontró peor puntuación en el caso de artralgias o artropatías asociadas (8 (1-14) vs 12 (2-18), p=0,014). Se halló correlación con el índice de Mayo en los pacientes con CU (Mayo r=0,44, p=0,031). El HBI era superior entre los pacientes con puntuación superior a 5 (0 (0-4) vs 3 (0-5), p=0,039). La correlación con la Hb no alcanzó la significación estadística (r=-0,253, p=0,098). No hubo correlación con la edad, tiempo de evolución, valores de PCR, VS, hiero sérico ni calprotectina fecal. No se encontraron diferencias con los diferentes tratamientos. La correlación más clara fue con las puntuaciones de ansiedad y depresión (ansiedad r=0,565, p<0,001 y depresión r=0,536, p>0,001).

CONCLUSIONES

En más de la mitad de los pacientes la calidad del sueño es mala. Esto se asocia a la ansiedad y depresión, la actividad clínica y las artropatías. Ni los parámetros bioquímicos ni el tratamiento se relacionan con peor calidad del sueño.

2 CAUSA POCO FRECUENTE DE AFECTACIÓN CARDIACA EN ENFERMEDAD DE CROHN TRATADA CON METOTREXATO

AUTORES

Victoria Cano López
Rubén Pérez Fernández
Raisa Quiñones Castro
Carmen Villar Lucas
Rita González Núñez
Laura Alcoba Vega
Irene Lastres Cortes
Sandra Diez Ruiz
Mónica Sierra Ausin
Patricia Suarez Álvarez
María José Fernández Gundin
Francisco Jorquera Plaza

Complejo Asistencial Universitario de León

Los fármacos para el tratamiento de la Enfermedad Inflamatoria Intestinal(EII), fundamentalmente los antiTNF, aumentan el riesgo de tuberculosis (TB) de novo o reactivación de infección latente. Las recomendaciones previas a su indicación están bien establecidas por las sociedades científicas (GETECCU). Sin embargo otros fármacos como inmunosupresores o corticoides también pueden influir en la reactivación, no existiendo claras recomendaciones en estos casos.

Dentro de la afectación por tuberculosis es poco frecuente su forma extrapulmonar (25%) siendo la afectación cardiaca una de las manifestaciones menos comunes. La pericarditis aguda es la forma clínica de presentación más habitual de la afectación cardiovascular en el contexto de la TB. Puede aparecer como manifestación extraintestinal de la propia enfermedad en coincidencia con un brote o en fase asintomática sin relacionarse con una infección tuberculosa o bien como efecto secundario del tratamiento o a una infección por TB.

MÉTODOS

Varón de 61 años que acude a Consulta de Digestivo en Agosto 2016 por diarrea de 6 meses de evolución (4-5 deposiciones, alguna nocturna) sin productos patológicos y pérdida de 3-4 kg de peso. En la colonoscopiase encontraron 3 ulceras menores a 5 mm con eritema alrededor compatible con enfermedad de Crohn ileal con patrón inflamatorio leve con resultado de las biopsias de cambios reactivos inespecífico. En la ecografía intestinal y la analítica no se observaron hallazgos patológicos excepto PCR 13.7, Ferritina 1848 y Calprotectina en heces 235.

»

Se inició tratamiento con Budesonida (Entocord) 9mg durante 3 meses. Posteriormente se realizó la prueba de tuberculina y quantiferón que fueron positivos y una cápsula endoscópica donde se observaron úlceras en yeyuno, ileón proximal y distal con edema de vellosidades. Se realizó radiografía de tórax que fue normal. Se inició profilaxis con Isoniazida-Piridoxina 300mg y tratamiento de mantenimiento con Metotexate con suspensión de budesonida.

Un mes después acudió al servicio de urgencias por un cuadro de un mes de evolución de astenia, hiporexia y pérdida aproximadamente de 6-8 kilos de peso acompañado de fiebre de 39ºC con importante sensación distérmica de predominio nocturno y sudoración profusa. La exploración física no reveló datos de interés. Dentro de las exploraciones complementarias, el hemograma, la coagulación y el estudio bioquímico básico fueron normales, con proteína C reactiva (PCR) de 84mg/l (0–10 mg/l). El estudio de autoinmunidad fue negativo para ANA, ANCA, anti-ADN y factor reumatoide. La serología para Virus Hepatitis A, Hepatitis B, Hepatitis C y VIH fue negativa. El Quantiferón TB fue negativo así como los hemocultivos y los urocultivos. Se realizó un ECG que evidenció un ritmo sinusal a 60lpm con PR y QT normales y sin alteraciones de la repolarización. El ecocardiograma reveló una ligera hipertrofia del ventrículo izquierdo, con fracción de eyección conservada, alta densidad en lámina pericárdica compatible con inflamación sin datos de constricción actualmente. No valvulopatíassignificativas. Se realizó un TAC toracoabdominaldonde se observó un mínimo derrame pleural y pericárdico y enfermedad de Crohn con afectación de íleon terminal.

Dado el resultado positivo previo de la prueba de la tuberculina y la aparición de derrame pericárdico organizado se asumió un derrame pericárdico tuberculoso iniciando tratamiento antituberculoso con 4 fármacos. El paciente evolucionó de forma favorable y se le dio el alta tras 10 días desde el ingreso, con desaparición de la clínica. Desde el punto de vista digestivo, no presentó datos de actividad, por lo que se retiró el metotrexato de forma provisional sin nuevos datos de reactivación de la enfermedad durante los seguimientos en consulta, por lo que actualmente el paciente está sin tratamiento activo frente EII.

DISCUSIÓN

En la literatura se han reportado varios casos de reactivación tuberculosa secundaria a tratamiento con metotrexato en pacientes con alteraciones dermatológicas (psoriasis o eccema) y en artritis reumatoide. No se ha reportado ningún caso hasta la fecha en pacientes con enfermedad inflamatoria intestinal.

El metotrexato es un fármaco que inhibe la proliferación y función de los linfocitos T y B, siendo capaz de suprimir la liberación de la interleuquina-1, interferón gamma, el factor de necrosis tumoral y otras citoquinas que intervienen en la función de los neutrófilos. La combinación de terapia corticoidea a largo plazo y el uso de metotrexato incluso a dosis bajas parecen predisponer a infecciones oportunistas, como la tuberculosis.

Las manifestaciones clínicas de la pericarditis tuberculosa son variadas. Síntomas como dolor torácico, tos o disnea son manifestaciones comunes, aunque también puede manifestarse como síntomas constitucionales inespecíficos (fiebre, sudoración nocturna, fatiga o pérdida de peso), como en este caso. El tratamiento es similar a la TB pulmonar con cuádruple terapia con isoniacida, rifampicina, etambutol y pirazinamida durante 2 meses seguido de rifampicina e isoniazida 4 meses. El uso de corticoides en estos casos permanece en debate, estando más recomendados en pacientes con alto riesgo de complicaciones inflamatorias como pericarditis constrictiva.

Aunque no es posible prevenir todos los casos de reactivación de tuberculosis latente, algunos pasos deberían tenerse en cuenta para reducir el riesgo. Una anamnesis detallada investigando posibles exposiciones o infecciones previas por tuberculosis, una radiografía de tórax, quimioprofilaxis con isoniazida en pacientes de riesgo y una monitarización estrecha para detectar posibles infecciones incluso estando el paciente con quimioprofilaxis deberían considerarse pues la quimioprofilaxis no reduce el riesgo por completo.

Presentamos el cado de una pericarditis tuberculosa en paciente con EII tratada con metotrexato, no encontrando descritos casos similares anteriormente en la literatura. Recomendamos un screening inicial para TB en todos los pacientes previo al inicio de cualquier tipo de tratamiento inmunosupresivo y una vigilancia estrecha para detectar de forma precoz cualquier tipo de alteración.

3 USTEKINUMAB COMO TRATAMIENTO DE PRIMERA LINEA EN EII: A PROPOSITO DE UN CASO

AUTORES

Victoria Cano López
Rubén Pérez Fernández
Laura Alcoba Vega
Rita González Núñez
Raisa Quiñones Castro
Carmen Villar Lucas
Sandra Diez Ruiz
Irene Lastres Cortes
Mónica Sierra Ausin
Patricia Suarez Álvarez
María José Fernández Gundin
Francisco Jorquera Plaza

Complejo Asistencial Universitario de León.

La enfermedad de Crohn es una patología intestinal inflamatoria crónica que puede afectar a cualquier tramo del tracto intestinal siendo más frecuente su localización en los últimos tramos del íleon y en el colon. El manejo terapéutico actual de primera línea incluye fármacos como corticoides, salacilatos e inmunomoduladores (azatioprina, metotrexate, antiTNF o 6-mercaptopurina), estando los fármacos biológicos reservados tras fracaso de tratamiento inicial o contraindicación al mismo. Uno de los últimos fármacos biológico aprobados ha sido el Ustekinumab, un anticuerpo monoclonal humano IgG1κ que se une con especificidad a la subunidad proteica p40 que comparten las interleucinas humanas IL-12 e IL-23 inhibiendo su actividad y demostrando ser eficaz en enfermedad de Crohn moderada a grave. Su uso más frecuente ha sido de segunda línea estando su uso de primera línea más limitado. Presentamos un caso donde se ha usado de primera línea con excelentes resultados

CASO CLÍNICO

Varón de 47 años diagnosticado de enfermedad de Crohn ileal extensa en Octubre de 2017 en tratamiento con Ustekinumab de primera línea en monoterapia 10 meses con buena respuesta. Ingresado en Cirugía un mes antes por apendicitis aguda; durante la intervención se aprecia inflamación de los últimos 30cm de ileon terminal sugestivo de enfermedad de Crohn por lo que se deriva a consulta de digestivo. Entre sus antecedentes destaca esquizofrenia paranoide, fumador de 25 cigarrillos al día, ex-bebedor de 80g al día con miocardiopatía dilatada secundaria, disfunción severa de ventrículo izquierdo y fibrilación auricular anticoagulada con Lixiana. Tiene un hermano con enfermedad de Crohn. En seguimiento en Consultas Externas por diarrea crónica desde el 2015, con coprocultivos negativos y colonoscopia de 2015 normal. El paciente refiere diarrea de 6-7 deposiciones al día sin productos patológicos con incontinencia y tenesmo con pérdida de peso. En nueva colonoscopia de 2017 se observan 3 úlceras sobre la válvula ileocecal con biopsias positivas para enfermedad de Crohn. En ecografía intestinal engrosamiento de todo el íleon hasta la válvula. Dada la afectación moderada pero extensa y las contraindicaciones para fármacos antiTNF se comenta en sesión y se decide tratamiento con ustekinumab 90mg cada 8 semanas. Se revisa a las 16 semanas con mejoría de la clínica, refiere 2-3 deposiciones más consistentes, mejoría analítica (calprotectina 570, previa 1500). Última revisión hasta la fecha a las 32 semanas con desaparición de la diarrea, ganancia de peso y mejoría analítica (calprotectina 330).

DISCUSIÓN

El ustekinumab ha resultado ser útil como tratamiento de primera línea en enfermedad de Crohn brote moderado a grave, solo estando aprobado su uso en este caso por contraindicación de los fármacos inmunomoduladores habituales. Los fármacos anti-TFN están contraindicados en insuficiencia cardiaca severa (NYHA III-IV) por lo que no podían utilizarse en este caso. Así tras tratamiento con ustekinumab en este caso se observó una respuesta rápida a las 16 semanas con importante mejoría clínico-analítica en un paciente sin ningún tratamiento inmunosupresor previo y sin ningún efecto secundario descrito hasta la fecha.

4 ANEMIA HEMOLÍTICA EN PACIENTES CON ENFERMEDAD INFLAMATORIA INTESTINAL Y SOBREINFECCIÓN POR CITOMEGALOVIRUS

AUTORES

Delgado Martínez C
Castellanos González M
Olazarán Narváez IM
Miguel Amelivia E
Opio Maestro V
López Martín C
deCuencaMorónB

Servicio Medicina Digestiva Hospital Universitario de Getafe

La anemia constituye un hallazgo frecuente en pacientes con enfermedad inflamatoria intestinal (EII). Sin embargo, la etiología hemolítica inmunomediada es infrecuente con incidencia en pacientes con colitis ulcerosa (CU) entre 0.2-1.7%, pudiendo preceder, acompañar o seguir su diagnóstico y complicando su manejo.

CASO CLÍNICO

Caso 1. Mujer 29 años con CU (A2E3S3) y artropatía periférica tipo1. En remisión clínico-biológica con adalimumab 40mg bisemanal tras fallo inmunogénico a infliximab. Consulta por brote de CU y síndrome anémico. Analíticamente: leucocitosis con neutrofilia (L 13.600, N 7190), anemia no ferropénica (Hb 5.4), elevación LDH (427) y test Coombs positivo. Rectoscopia con actividad moderada (MAYO 2) con sobreinfección CMV (Figura1). Con diagnóstico de brote grave de CU y anemia hemolítica autoinmune (AHAI) por autoanticuerpos calientes, se inicia tratamiento corticoide 500mg/día y ganciclovir con respuesta parcial. Niveles de adalimumab en suprarrango, iniciándose ciclosporina 2mg/kg/d con evolución favorable alcanzando remisión clínica-analítica. Actualmente en tratamiento de mantenimiento con vedolizumab.

Caso 2. Varón 76 años sin antecedentes relevantes ingresa por diarrea crónica y síndrome constitucional. Analíticamente: L 11.990, N 7130, Hb 6.7, LDH 306 y test Coombs positivo. Colonoscopia compatible con CU y sobreinfección CMV (Figura2). Con diagnóstico de debut CU (A3E3S2-3) y AHAI grave por autoanticuerpos calientes, se inicia corticoterapia mg/kg/día y ganciclovir.

Tras cuatro semanas de corticoterapia, persiste afectación clínico- analítica por lo que se induce con infliximab con evolución favorable.

DISCUSIÓN

La EII asocia mayor incidencia de enfermedades inmunológicas. La asociación de CU y AHAI se describió a principios de los 50, sin embargo, los casos reportados son escasos y se desconocen los mecanismos patogénicos implicados.

Se postula sobre una absorción mucosa inadecuada de antígenos (Ag) que produce reacción cruzada con los Ag del hematíe. También se plantea una reacción cruzada entre Ag mucosa cólica y hematíe. Recientemente señalan que podrían existir anticuerpos IgG anti-hematíe en células mononucleares del colon, así como predisposición genética que desencadene una respuesta inmunológica aberrante. Es más frecuente en mujeres sin diferencias etarias, probablemente relacionado con grado de actividad.

El tratamiento inicial consiste en esteroides a altas dosis, si la respuesta no es satisfactoria se añadirá inmunosupresor como ciclosporina o anti-TNF, siendo en ocasiones necesarias la colectomía y/o esplenectomía.

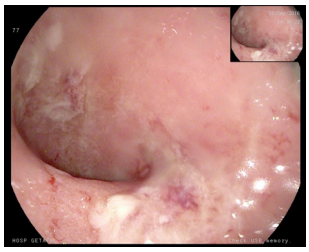

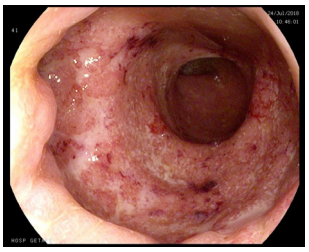

5 PACIENTE CON COLITIS INDUCIDA POR PEMBROLIZUMAB

AUTORES

Miguel Durá Gil [1]
Noelia Alcaide Suárez [1]
Daniel Corrales Cruz [2]
Rosa Eva Madrigal Domínguez [1]
Beatriz Burgueño Gómez [1]
Reyes Busta Nistal [1]
Sandra Izquierdo Santervás [1]
Beatriz Antolín Melero [1]
Natalia Mora Cuadrado [1]
Luis Fernández Salazar [1]

[1] Servicio de Aparato Digestivo. Hospital Clínico Universitario de Valladolid.
[2] Servicio de Anatomía Patológica. Hospital Clínico Universitario de Valladolid.

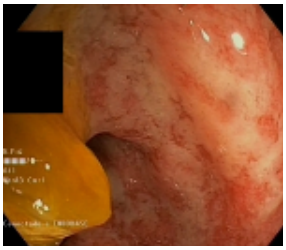

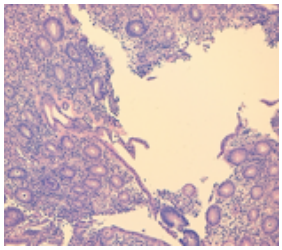

Pembrolizumab es un anticuerpo monoclonal que se une al receptor de la muerte programada PD-1 presente en la superficie de los linfocitos T. Ha sido aprobado para el tratamiento de tumores malignos de diferentes localizaciones.

La colitis es un efecto adverso conocido del pembrolizumab. La colitis moderada- grave (> 7 episodios diarreicos/día) está presente en el 1-2% de los pacientes que han recibido pembrolizumab. Es importante instaurar un tratamiento precoz para evitar que el cuadro progrese aunque las pautas de tratamiento no están establecidas ni se conoce su perfil de seguridad.

CASO CLÍNICO

Varón de 69 años con cáncer de pulmón metastásico en tratamiento con pembrolizumab en monoterapia desde diciembre de 2018. Ingresa en el Servicio de Oncología en marzo de 2019 con cuadro diarreico de más de 10 deposiciones al día con sangre. Se realizó una colonoscopia presentando mucosa eritematosa con exudado fibrinoso y ulceraciones superficiales irregulares (imagen 1), que se biopsiaron.

La anatomía patológica objetivó en la lámina propia, con carácter difuso, un moderado infiltrado inflamatorio compuesto por abundantes células plasmáticas, polimorfonucleares y eosinófilos, con erosión de epitelio superficial y abscesos crípticos (imagen 2).

Tras tres días con corticoides a dosis altas sin mejoría, se decidió administrar una dosis única de infliximab a 5mg/Kg. El paciente presentó mejoría clínica progresiva con remisión del cuadro clínico.

CONCLUSIÓN

Pembrolizumab en un fármaco biológico que produce de manera infrecuente efectos secundarios inmunomediados como la colitis. En los casos de colitis moderada-grave el tratamiento se basa en corticoides sistémicos e inhibidores del factor de necrosis tumoral alfa (TNF-alfa), como en nuestro caso, en el que el cuadro se resolvió con una única dosis de infliximab.

6 MANIFESTACIONES EXTRAINTESTINALES EN EL BROTE GRAVE DE COLITIS ULCEROSA

AUTORES

A García Rodríguez, A
Abando Zurimendi, N
Alonso Bilbao, M
Fraile González, B
Lapeña Muñoz, B
Sacristán Terroba

Servicio de Aparato Digestivo - Hospital San Pedro, Logroño, La Rioja.

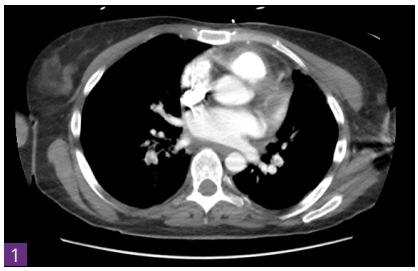

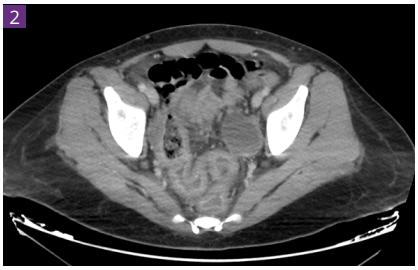

FIG 1. DEFECTO DE REPLECIÓN POR TEP EN ARTERIA LOBAR INFERIOR DERECHA Y ARTERIAS SEGMENTARIAS DEL LII.
FIG. 2. ENGROSAMIENTO DIFUSO DE LAS PAREDES DEL RECTOSIGMA Y COLON IZQUIERDO.

La colitis ulcerosa se comporta como una enfermedad sistémica y hasta el 50% de los pacientes presenta al menos una manifestación extraintestinal (MEI). Su probabilidad aumenta con la duración de la enfermedad aunque en ocasiones su diagnóstico precede al de la EII (20%). Entre las más frecuentes se encuentran los trastornos articulares y cutáneos (15-20%) y algunas siguen el curso de la enfermedad de base (epiescleritis, estomatitis). Otras menos frecuentes son la enfermedad tromboembólica, y la colangitis esclerosante primaria.

CASO CLÍNICO

Mujer de 38 años con antecedente de proctitis ulcerosa leve diagnosticado en 2016 en tratamiento con mesalazina oral. Acude a urgencias por rectorragia de 3 días de evolución, 6 deposiciones al día, acompañado de disnea, edemas en extremidades y fiebre. En la exploración presenta erupción cutánea, hiperemia conjuntival, aftas bucales y dolor abdominal.

En la analítica sanguínea destaca: hemoglobina 7, leucocitos 14.000. PCR 344, dímero D 3938. Se realiza angioTC pulmonar con diagnóstico de TEP bilateral (Fig. 1) y TC abdominal con engrosamiento de colon izquierdo y recto-sigma (Fig. 2). Ingresa en UMI iniciando anticoagulación, corticoides endovenosos y antibioterapia profiláctica por brote grave de colitis ulcerosa. Se realiza cultivo de heces y sangre que resultan negativos. En la rectoscopia se observa afectación grave (Mayo 3) y CMV IHQ negativo.

Se realiza valoración multidisciplinar y se objetiva un déficit de AT-III, miocarditis aguda, epiescleritis, sacroileítis HLAB27+ y se toman biopsias cutáneas. Presenta empeoramiento con signos de megacolon y se inicia ciclosporina con evolución favorable de la clínica digestiva y MEI. Actualmente en monoterapia con azatioprina

DISCUSIÓN

La aparición de las MEI está relacionada con la predisposición genética, autoinmunidad y determinadas citocinas. En general, responden al tratamiento de la enfermedad inflamatoria intestinal por lo que es muy importante realizar una valoración completa con anamnesis dirigida para un diagnostico precoz.

El riesgo de enfermedad tromboembólica en pacientes con colitis ulcerosa es el doble que en la población general con una elevada morbimortalidad. Se ha descrito, tal como sucede en este caso, un estado de hipercoagu- »

labilidad en los brotes de la enfermedad junto con una mayor prevalencia de mutaciones genéticas. Entre los factores de riesgo adquiridos más importantes se encuentran la hospitalización y la cirugía reciente. Por ello, la tromboprofilaxis farmacológica durante la hospitalización es de vital importancia.

7 ANEMIZACIÓN SECUNDARIA A PSEUDOPOLIPOSIS RÁPIDAMENTE PROGRESIVA EN PACIENTE CON ENFERMEDAD DE CROHN

AUTORES

Pelayo Rodríguez López
Vanessa prieto Vicente Ángel
Francisco Marcos Martín
Marta Roldán Fernández
Hugo Alejandro Verde Porcel
Ernesto Parras Castañera
Marta Antona Herranz
Raquel Domínguez Gómez
Ana Menéndez Ramos
Fernando Geijo Martínez

Servicio de Aparato Digestivo - Hospital San Pedro, Logroño, La Rioja.

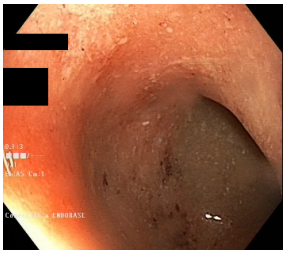

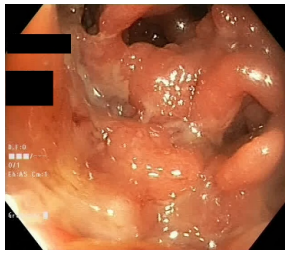

Los pseudopólipos son lesiones inflamatorias que aparecen como secuela de la inflamación crónica en la enfermedad inflamatoria intestinal. Aunque generalmente son asintomáticos, en algunos casos pueden provocar sangrado por ulceración o síntomas obstructivos.

CASO CLÍNICO

Varón de 25 años diagnosticado inicialmente de colitis ulcerosa (imagen 1) por hallazgos endoscópicos. Se inició tratamiento con mesalazina oral y tópica con normalización de parámetros inflamatorios (PCR y calprotectina fecal) y respuesta clínica parcial (desaparición de diarrea y rectorragia pero persistencia de dolor). En ecografía intestinal solicitada por dolor abdominal mantenido presentaba actividad moderada a nivel ileo-cólico con dilatación de asas de delgado y doppler 2/4, modificándose el diagnóstico a Enfermedad de Crohn A2L3B1, iniciándose corticoterapia oral. A los ocho meses del diagnóstico inicial, el paciente acudió a consulta refiriendo intensa astenia y polimialgias, sin diarrea, fiebre o exteriorización de sangrado. Se solicita analítica urgente que muestra cifras de hemoglobina de 6.6 g/dL, PCR 2.72 mg/dL y abúmina de 3.1 g/dL, precisando ingreso hospitalario. Realizamos colonoscopia en la que se objetiva en colon transverso un segmento de 15 cm con pseudopolipos gigantes (mayores de 2 cm) muy friables al roce y que estenosaban parcialmente la luz, con úlceras profundas en la mucosa entre los pseudopólipos (imagen 2). No se observó actividad endoscópica en el resto de mucosa ileocolónica. Durante el ingreso se inició tratamiento con infliximab a 5 mg/kg con buena respuesta clínica y normalización de valores hematimétricos. En colonoscopia de control tras inducción con infliximab presentaba mejoría actividad inflamatoria con desaparición de las úlceras pero persistían los pseudpólipos por lo que remitió a cirugía para hemicolectomía derecha electiva. La anatomía patológica de la pieza fue informada como poliposis inflamatoria gigante localizada sobre enterocolitis con afectación transmural compatible con Enfermedad de Crohn. Actualmente el paciente mantiene tratamiento con infliximab, sin signos de recurrencia en colonoscopia realizada a los 3 meses de la cirugía ni presencia de pseudopólipos.

DISCUSIÓN

Aunque la presencia de pseudopólipos es habitual en los pacientes con enfermedad inflamatoria intestinal con afectación colónica, la rápida aparición (en menos de 1 año) y el tamaño de los mismos, así como la repercusión clínica con grave anemización en nuestro paciente suponen una forma de progresión poco frecuente, cuyo único tratamiento curativo fue la resección segmentaria.

8 USTEKINUMAB EN RESERVORITIS REFRACTARIA NUEVOS ESCENARIOS CLINICOS

AUTORES

Sierra Ausín M
Suárez Álvarez P
Fernández Gundín MJ
Cano Sanz N

Servicio de Digestivo del Complejo Asistencial Universitario de León.

Una de las complicaciones tras la realización de un reservorio ileonal en colitis ulcerosa (CU) refrataria es la reservoritis. Un 10-15% son crónicas y un 5-10 % acaban desarrollando Enfermedad de Crohn (EC) del reservorio.
La experiencia con ustekinumab es aún limitada, constituyendo otra alternativa terapéutica en casos refractarios.

CASO CLÍNICO

Presentamos dos casos clínicos en pacientes jóvenes con diagnóstico de CU que precisaron colectomía y posterior realización de reservorio ileonal.

Ambos casos desarrollan aproximadamente al año reservoritis refractarias a antibióticos, estenosis de la anastomosis ileonal, úlceras e incluso estenosis del asa aferente ileal.

Uno de los casos además desarrolla fístula perianal al reservorio con necesidad de tratamiento quirúrgico para drenaje y colocación de sedales.

En el primer caso fracasan corticoides e inmunosupresores. En el segundo existía intolerancia previa.

Ambos reciben tratamiento con adalimumab e infliximab, uno de ellos con respuesta parcial y desarrollo de pérdida de respuesta y el otro ausencia de respuesta y desarrollo de inmunogenicidad »

temprana.

Los 2 se precisaron varias dilataciones endoscópicas. En uno de ellos la necesidad de dilataciones de la anastomosis ileonal y desarrollo de cuadros oclusivos era ya cada 4-5 semanas en los últimos meses.

Se inicia ustekinumab iv y mantenimiento sc cada 8 semanas, ambos presentan respuesta clínica e incluso remisión y mejoría de las lesiones endoscópicas.

Uno de ellos, tras 21 meses de tratamiento, está en remisión clínica, han descendido los parámetros inflamatorios (PCR y calprotectina) y no ha vuelto a necesitar dilataciones endoscópicas de la anastomosis ileonal en 12 meses (previo a ustekinumab, necesidad cada 4-5 semanas). También han mejorado las lesiones de la cuffitis.

En el otro caso tras 6 meses de tratamiento con ustekinumab, ha presentado respuesta clínica, descenso de los parámetros inflamatorios con mejoría de las lesiones del reservorio y desaparición de las úlceras del asa aferente.

DISCUSION

Presentamos 2 casos de reservoritis refractarias donde el hecho de haber desarrollado ileitis prepouch, estenosis del asa aferente y fístula perianal, hace que estemos ante 2 casos de EC del reservorio.

La ileitis prepouch es aun más refractaria y precisa la excisión del reservorio en más del 50%.

Ustekinumab es eficaz en reservoritis refractarias y de EC del reservorio como muestran 2 series publicadas recientemente, donde consigue respuesta clínica y mejoría de las lesiones endoscópicas.

Nuestros 2 casos refractarios a tratamientos previos han presentado respuesta clínica, biológica y endoscópica tras tratamiento con ustekinumab.

9 HEPATITIS AGUDA SECUNDARIA A MESALAZINA

AUTORES

Miguel Suárez Matías

Hospital Virgen de la Luz (Cuenca)

La mesalazina es un fármaco ampliamente utilizado en el tratamiento de la enfermedad inflamatoria intestinal (EII), con una tasa de efectos secundarios muy baja. A continuación, presentamos un caso sobre uno de los efectos adversos que puede presentar dicho fármaco.

CASO CLÍNICO

Varón de 52 años, con antecedente de melanoma intervenido y en tratamiento con nivolumab, y en seguimiento en consultas externas de nuestro servicio por colitis ulcerosa izquierda de reciente diagnóstico con buena respuesta a corticoides tras primer episodio de brote.

Ingresa a cargo de medicina interna por fiebre termometrada hasta 40ºC y alteración de la bioquímica hepática compatible con una hepatitis aguda anictérica. Se realizan urocultivo, hemocultivos, punción lumbar, serología infecciosa y pruebas de imagen (ecografía abdominal, ecocardiograma y colangiorresonancia), siendo todas ellas negativas. Se realiza también PET-TC, únicamente detectándose una adenopatía patológica a nivel axilar izquierdo, la cual ya se veía en pruebas de imagen previas. Tras esto, nos solicitan valoración para filiar la etiología del cuadro. Una vez revisadas todas las pruebas realizadas y su historia clínica destacaba el inicio del tratamiento con mesalazina hacía un mes como tratamiento para la colitis ulcerosa. Al encontrarse bien controlado sintomáticamente de esta patología y estar aún en tratamiento corticoideo en pauta descendente, tras revisar su ficha técnica decidimos suspenderla, desapareciendo la fiebre al segundo día de haber sido suspendida y descenso progresivo de las enzimas de citolisis, motivo por el cual fue dado de alta con seguimiento en consultas externas hasta normalización de las mismas.

DISCUSIÓN

La hepatitis aguda es una inflamación hepática que puede ser producida por un gran número de causas, siendo la más frecuente la viral en pacientes con hígado sano. No obstante, dentro del amplio diagnóstico diferencial, aunque siempre se suele pensar en la presencia de virus hepatotropos, metabólicas, autoinmunes, alcohol... no se debe olvidar que dentro de las posibilidades los fármacos, que son relativamente fáciles de identificar como causa siempre que encontremos una secuencia temporal acorde con la clínica.

En nuestro caso, el paciente había iniciado el tratamiento con mesalazina hacía un mes. A pesar de que la secuencia temporal no es inmediatamente tras el inicio del tratamiento, no es infrecuente que en estos plazos los fármacos puedan producir una hepatitis secundaria. Dentro de los efectos secundarios que puede provocar la mesalazina, la hepa- »

titis es uno de los más infrecuentes, presentándose en menos de uno de cada 10000 pacientes.

10 PIODERMA GANGRENOSO MULTIFOCAL ASOCIADO A BROTE GRAVE DE COLITIS ULCEROSA TRATADO CON ANTI TNF

AUTORES

C. Usón Peirón
O. Ortega Lobete
J. del Río Izquierdo
F. Bighelli
A. Conthe Alonso
H. Martínez Lozano
V. Flores Fernández
J. Miranda Bautista
I. Marín Jiménez
L. Menchén Viso

Servicio de Aparato Digestivo. Hospital General Universitario Gregorio Marañón

El pioderma gangrenoso (PG) es una dermatosis neutrofílica cuya forma más frecuente de presentación es pústula inflamatoria que evoluciona a úlcera con borde violáceo y base purulenta. En más de la mitad de los casos, se asocia a enfermedad sistémica subyacente, siendo la más común la enfermedad inflamatoria intestinal (EII). El PG es la segunda manifestación cutánea más frecuente en la EII.

CASO CLÍNICO

Mujer 29 años, natural de Venezuela. Acude a Urgencias por lesión ulcerada situada en maléolo externo izquierdo. Se acompaña de lesiones subcutáneas blandas localizadas en maléolo interno derecho, vulva y antebrazo izquierdo que evolucionaron a úlceras. Asocia aumento del ritmo intestinal con restos hemáticos y fiebre.

Se inicia tratamiento con ciprofloxacino y clindamicina por sospecha de etiología infecciosa. Se toman biopsias que muestran foliculitis aguda y necrosis geográfica con abundantes neutrófilos, compatible con diagnóstico de PG.

Se realiza colonoscopia en la que se objetiva imagen compatible con colitis ulcerosa extensa activa con afectación grave, cuyas biopsias muestran tejido inflamatorio inespecífico y CMV negativo.

Con lo anterior se establece el diagnóstico de debut de colitis ulcerosa grave y pioderma gangrenoso como manifestación extraintestinal. Se inicia tratamiento corticoideo intravenoso e Infliximab, presentando la paciente mejoría de la clínica digestiva y de las lesiones cutáneas en pocas semanas.

DISCUSIÓN

A pesar de que la EII ocurre en el tubo digestivo el proceso inmunológico que la sustenta es complejo y se trata de una enfermedad sistémica. El 50% de los pacientes con EII sufren algún tipo de manifestación extraintestinal y el 50 % de los pacientes con PG tienen una EII subyacente.

La gravedad del PG influye en el enfoque terapéutico, aunque no existe un tratamiento estandarizado. La respuesta rápida a la terapia con corticoides puede proporcionar confirmación diagnóstica. Una amplia variedad de agentes inmunomoduladores han demostrado tener eficacia en el PG y se prefieren para tratamiento a largo plazo y casos graves. Incluyen inhibidores de la calcineurina, antimetabolitos e inhibidores de TNF- alfa. Infliximab es particularmente útil en pacientes que requieren tratamiento tanto de PG como de EII.

Describimos un caso interesante por presentar de forma paralela el debut del PG con la colitis, así como por la presencia de múltiples lesiones de PG en los sitios más habitualmente descritos. Infliximab ha resultado ser un tratamiento eficaz y rápido de las lesiones cutáneas y de la clínica digestiva.

Imágenes endoscópicas al diagnóstico, Mayo 3.

Evolución de las lesiones cutáneas tras 2 semanas de antiTNF y corticoides.

MESA DE ENDOSCOPIA

11 VALORACIÓN DE LA SATIFACCIÓN DE LOS PACIENTES SOMETIDOS A PRUEBAS ENDOSCÓPICAS DIGESTIVAS EN UN HOSPITAL GENERAL

AUTORES

Víctor González Carrera [1]
Ponciano Martínez Rodenas [1]
Antonio Javier Piña Martínez [1]
Antonio Mancebo Martínez [2]
Jose Carlos Fernández de Cañete [1]

[1] Servicio de Aparato Digestivo. Hospital General de Almansa.
[2] Servicio de Aparato Digestivo. Complejo Hospitalario Universitario de Albacete.

Ítems del Cuestionario GHAA-9mc
1. El tiempo de espera hasta la fecha de realización de la endoscopia.
2. El tiempo que esperó el mismo día de las endoscopia hasta que lo llamaron.
3. La atención, cortesía, respeto, sensibilidad y educación del médico que le hizo la endoscopia.
4. La atención, cortesía, respeto, sensibilidad y educación del personal de la clínica: enfermeras, auxiliares...
5. ¿Cómo considera las explicaciones que le dieron sobre la prueba? ¿Se respondieron todas sus preguntas?
6. Las molestias que percibió durante la prueba.
7. Puntuación global de la visita desde que se la solicitan hasta su finalización.
8. Si fuera necesaria una nueva endoscopia del mismo tipo, ¿se la haría en este centro?
Posibles respuestas: MALO - REGULAR – BUENO - MUY BUENO - EXCELENTE

Las endoscopias digestivas son de las pruebas complementaria más solicitadas en la medicina actual, pero son pruebas invasivas que generan ansiedad, malestar e incluso dolor. Se viene demostrando que la tolerancia a dichos procedimientos mejora si se realizan bajo sedación.

La concordancia entre la percepción de la aceptabilidad difiere entre facultativos y pacientes. Actualmente se acepta que la valoración acerca de calidad de los procesos médicos se basa en la opinión del paciente, teniendo una relevancia central en las organizaciones sanitarias. El uso de instrumentos diseñados para su medición añade a los aspectos objetivos de complicaciones derivadas de la técnica y/o sedación indicadores cualitativos que expresan el impacto sobre la satisfacción del paciente.

El cuestionario Group Health Association of America - 9 Questionnaire (GHAA-9m), adaptado a procedimientos endoscópicos y recomendado por la American Society for Gastrointestinal Endoscopy (ASGE) se tomó como base para elaborar un cuestionario validado en castellano de satisfacción en endoscopia gastrointestinal (GHAA-9mc).

MÉTODOS

Se trata de un estudio prospectivo en el que se incluyen 80 pacientes a los que se le realizaron pruebas endoscópicas (endoscopia digestiva alta, colonoscopia y/o rectosigmoidoscopia) en el Hospital General de Almansa durante septiembre de 2018. A todos ellos se le administró al finalizar la exploración el cuestionario GHAA-9mc, siendo devuelto, tras su cumplimentación, de forma anónima.

RESULTADOS

Devolvieron la encuesta cumplimentada (y anónima) 80 pacientes. A 28 se les realizara una gastroscopia, colonoscopia a 44, gastroscopia y colonoscopia a 4, y sigmoidoscopia a 4. La mayoría de las colonoscopias (40/44) se realizaron con sedación, mientras que la mayoría de las gastroscopias (21/28) se llevaron a cabo con lidocaína tópica. Se sedaron los 4 pacientes a los que se les realizó gastroscopia y colonoscopia, y solo a 1 de las 4 sigmoidoscopias.

Al comparar los 8 ítems del cuestionario según las pruebas se realizaron con o sin sedación (por endoscopista y enfermería) no se encontraron diferencias estadísticamente significativas salvo en la cuestión "las molestias que percibió durante la prueba" (p=0,004), donde de los 66 pacientes sedados, 46 afirmaban que la percepción de las molestias había sido buena, muy buena o excelente.

CONCLUSIÓN

La sedación por no anestesistas es una práctica generalizada que se ha demostrado como eficaz y segura, tanto con fármacos usados tradicionalmente, midazolam y opiáceos, como más recientemente el propofol.

12 A PROPÓSITO DE UN CASO DE ÚLCERAS RECURRENTES Y DIARREA: ¿BEHCET O CROHN?

AUTORES

Pablo Vázquez García [1]
Miguel Casado Portoles [2]
Francisco López Romero-Salazar [2]
Begoña Casis Herce [3]
María Pilar Martínez Montiel [4]
Gregorio Castellano Tortajada [5]

[1] Residente 2º Año Aparato Digestivo
[2] Residente 2º Año Aparato Digestivo Hospital Universitario 12 de Octubre Madrid
[3] FEA Aparato Digestivo Hospital Universitario 12 de Octubre Madrid
[4] Jefa de Gastroenterología Hospital Universitario 12 de Octubre Madrid
[5] Jefe de Servicio Hospital Universitario 12 de Octubre Madrid

La enfermedad de Behcet es una vasculitis de etiología desconocida caracterizada por úlceras orales y genitales recurrentes, así como afectación cutánea, ocular, articular... incluso gastrointestinal. La enfermedad de Crohn es un tipo de enfermedad inflamatoria intestinal crónica e idiopática que puede afectar a cualquier parte del tracto gastrointestinal desde la boca al ano, incluyendo manifestaciones intestinales y extraintestinales (artritis, infamación ocular...). La afectación gastrointestinal puede ser similar en ambas entidades, lo que puede dificultar diferenciarlas.

CASO CLÍNICO

Se trata de una mujer de 25 años natural de Colombia en seguimiento por Dermatología por cuadro de aftosis oral y genital recidivante de un año de evolución. Ante nuevo episodio de aftosis oro-genital doloroso, con imposibilidad para la ingesta, se ingresa para estudio. Asociado a lo previo cuadro de diarrea crónica con tres deposiciones líquidas al día sin productos patológicos, junto con pérdida en los últimos dos meses de 5 Kg de peso. No clínica de artritis, cutánea ni ocular. En »

	BEHCET	CROHN
Úlceras orales y genitales	Muy frecuentes	Infrecuentes
Vascular	Arterias y venas	TVP
Gastro-intestinal	Ileo-cecal	Boca-ano
Estenosis, fístulas y abscesos	Raros	Frecuentes
Endoscopia	Úlceras ileocecales, grandes, de forma redondeada/ovalada	Úlceras longitudinales y de distribución discontinua
Anatomía Patológica	Vasculitis, neutrofilia	Criptitis, granulomas

la valoración inicial analítica con elevación de reactantes de fase aguda (PCR 11), con resto normal incluyendo perfil nutricional, y HLA B51 negativo. Como parte del estudio se realiza colonoscopia en la que se objetiva ileítis terminal leve con úlceras profundas en colon, algunas de morfología ovalada y otras alargadas. Anatomía patológica de colitis activa intensa sin datos de cronicidad. En gastroscopia úlceras esofágicas múltiples inespecíficas histológicamente. Se realiza asimismo resonancia magnética en la que se evidencia un trayecto interesfinteriano izquierdo. Ante sospecha de enfermedad de Crohn con afectación extensa y perianal, sin poder descartar Behcet, y una vez realizado estudio con serologías, Mantoux booster e IGRA negativos, se inicia tratamiento con infliximab sin incidencias y con buena respuesta, permitiendo el alta de la paciente.

DISCUSIÓN

Puede ser muy complicado distinguir entre la enfermedad de Behcet y la enfermedad de Crohn, puesto que tienen manifestaciones clínicas, pruebas de laboratorio y hallazgos endoscópicos similares. No obstante, hay algunos datos que nos pueden ayudar a diferenciarlas:

El tratamiento es similar para ambas entidades, confirmándose a veces el diagnóstico con la evolución.

13 LINFOMA FOLICULAR PRIMARIO DUODENAL

AUTORES

Alba Hernández, L
Chivato Falquina, I
Saiz Chumillas, R
Bernad Cabredo, B
Moncada Urdaneta,AC
VásquezSeoane,M
HontoriaBautista,G
Sanz Sánchez, J

Hospital Universitario de Burgos

Los linfomas primarios gastrointestinales son inusuales, pese a ello son los linfomas extraganglionares más frecuentes. Los subtipos más prevalentes son el linfoma de células grandes B difuso, el linfoma de la zona marginal (MALT) y el linfoma del manto; los dos últimos asientan típicamente sobre la mucosa gástrica y son inusuales en duodeno. El linfoma folicular primario intestinal (LFPI) por su parte es aún más raro, representando el 4% de los linfomas no Hodgkin primarios del tracto digestivo. La mayoría de las veces se presenta como enfermedad localizada con buen pronóstico.

CASO CLÍNICO

Mujer de 79 años con dispepsia de larga evolución a la que se realizó gastroscopia objetivándose una lesión irregular de gran tamaño en segunda porción duodenal. La ecoendoscopia describió una lesión sólida de 18 mm en teórica localización de papila duodenal que no obstruía la vía biliar principal así como múltiples adenopatías peripancreáticas en rango no patológico. El estudio AP de la lesión confirmó un infiltrado linfoide de patrón nodular en la lámina propia, compuesto por linfocitos atípicos de tipo centrocitos con 1-2 centroblastos por campo de gran aumento. El estudio inmunohistoquímico mostró células linfoides atípicas con expresión CD20, CD10, BLC6, y sobreexpresión BCL2 así como expansión y disrupción de la malla de células foliculares dendríticas positivas con CD21 y CD23 con un Ki67 de 40%. El estudio de extensión mediante TC y biopsia de médula ósea fue negativo.

Todo ello es compatible con linfoma folicular duodenal, estadio I (Lugano) grado 1 con alto índice proliferativo, por lo que se decide tratamiento con rituximab semanal durante un mes. En el estudio de control con gastroscopia y TC tras completar el tratamiento no se evidenció enfermedad recomendándose revisión trimestral.

DISCUSIÓN

El LFPI es una entidad infrecuente, predominante en mujeres de edad media. Habitualmente cursa de manera asintomática siendo un hallazgo endoscópico incidental. Suele encontrarse en la segunda porción del duodeno, en forma de múltiples pólipos pequeños (1-5mm) con mucosa de aspecto normal, por su localización subepitelial y sin ulceración. Histológicamente el LFPI expresa característicamente CD10 y BCL2 a diferencia de las células del linfoma del manto que son CD5 y ciclina D1 positivas. El MALT por su parte presenta negatividad para CD10, CD5 y ciclina D1. El tratamiento del LFPI es controvertido, siendo una de las alternativas el rituximab.

14 BEZOAR DE SERVILLETAS DE PAPEL EN RELACIÓN CON CONSUMO DE COCAÍNA

AUTORES

Laura Alcoba Vega [1]
Rita González Nuñez [1]
Raisa Quiñones Castro [1]
Carmen Villar Lucas [1]
Rubén Pérez Fernández [1]
Victoria Cano López [1]
Sandra Diez Ruiz [1]
Irene Latras Cortés [1]
Julia Paola Núñez [1]
Casco Myriam [2]
González Vaquero [2]
Luis Vaquero Ayala [1]
Francisco Jorquera Plaza [1]

1. Servicio de Aparato Digestivo del Complejo Asistencial Universitario de León.
2. Servicio de Medicina Intensiva del Complejo Asistencial Universitario de León.

Un bezoar gástrico es una entidad poco frecuente, caracterizada por un cuerpo extraño, formado por la acumulación de material ingerido, constituyendo una masa de consistencia dura en el estómago. Los bezoares pueden estar compuestos de gran diversidad de materiales.

CASO CLÍNICO

Varón de 36 años, hallado por su padre inconsciente en la cama. Sin antecedentes de interés salvo sospecha de consumo esporádico de cocaína. Es traído a urgencias con Glasgow 4 y una bola de papel de periódico próximo a la boca. El análisis de tóxicos en orina fue positivo para cocaína. El TC craneal no identifica alteraciones patológicas y en las radiografías de tórax y abdomen objetivaron el estómago distendido lleno de contenido difícil de identificar y una atelectasia en lóbulo medio derecho. Tras intubación e ingreso UCI se colocó sonda nasogástrica con salida de escaso contenido de aspecto anaranjado y espeso. Se realizó una gastroscopia, observando en el estómago, a nivel de fundus-cuerpo, una amplia masa con restos alimentarios englobados. Con un asa de polipectomía se extrajeron múltiples servilletas que estaban compactadas formando la masa gástrica. Posteriormente, en la broncoscopia se evidenció múltiples restos purulentos a nivel del bronquio derecho que se lavan y se aspiran. El paciente, tras tratamiento antibiótico y medidas de soporte que fueron retiradas paulatinamente, presentó óptima evolución. Durante el ingreso fue valorado por psiquiatría que etiquetó el cuadro como episodio psicótico en el contexto de intoxicación por cocaína.

DISCUSIÓN

Los bezoares son una entidad muy poco frecuente, con una incidencia estimada en gastroscopia de 0.3%. Un fitobezoar es aquél formados por celulosa como en el caso presentado. Los síntomas suelen ser insidiosos, e incluso asintomáticos o leves molestias sin embargo en ocasiones pueden originar síndromes abdominales agudos e incluso episodios de broncoaspiración por obstrucción o aumento de la presión intragástrica. En ocasiones son hallazgos incidentales en una endoscopia digestiva alta o en una prueba de imagen. La gastroscopia es útil para establecer el diagnóstico definitivo y extraer el bezoar. Hay que descartar la existencia de trastornos de motilidad subyacentes que dificulten el vaciado gástrico. El manejo depende de la composición y del proceso fisiopatológico subyacente. Se reserva la cirugía para aquellos pacientes en los que la terapia endoscópica o la disolución química con enzimas como papaína, acetilcisteína o celulasa fracasan o si existen complicaciones gastrointestinales.

15 PÓLIPO SÉSIL EN SIGMA COMO PRESENTACIÓN DE UN LINFOMA DIFUSO DE CÉLULAS B COLORRECTAL

AUTORES

Burgueño Gómez B
Busta Nistal R
Dura Gil M
Izquierdo Santervás S
Alcaide Suárez N
Fernández Salazar L

Servicio de Aparato Digestivo, Hospital Clínico Universitario de Valladolid

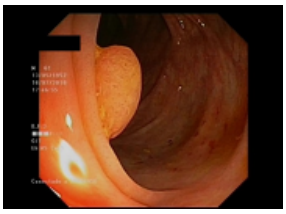

IMAGEN 1. PÓLIPO SÉSIL DE 3 MM EN SIGMA (0-IS)

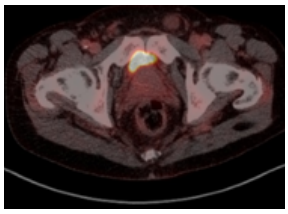

IMAGEN 2. PET/TAC: AUSENCIA DE ACTIVIDAD METABÓLICA EN RRECTO-SIGMA SUGERENTE DE PROCESO LINFOPROLIFERATIVO

El linfoma del tracto gastrointestinal primario representa el 5-10% de todos los linfomas y hasta el 20% de los linfomas extranodales. A nivel del tracto gastrointestinal es poco frecuente y constituye el 1-4% de todas las neoplasias del tubo digestivo. Las localizaciones más comunes son: estómago, intestino delgado y área ileocecal. El tipo de linfoma más frecuente en el área gastrointestinal es el subtipo de células B y entre éstos el difuso de células grandes B el más común, seguido del folicular.

CASO CLÍNICO

Se presenta el caso de un paciente varón de 61 años con antecedentes de cirrosis hepática enólica en estadio A de Child-Pugh y trombosis portal en tratamiento con Sintrom. Se realiza colonoscopia de cribado identificando un total de cinco pólipos de entre 3- 8 mm que se resecan. Cuatro de ellos resultaron adenomas tubulovellosos. El quinto pólipo sésil y de 3 mm de tamaño, localizado en sigma (Imagen 1) presentó un diagnóstico histológico compatible con linfoma difuso de células B. En las técnicas de inmunohistoquímica mostró positividad para CD20, Bcl-6, Bcl-2 y CD10 y negatividad para C-Myc y ALK y Ciclina D1, con un índice de proliferación Ki-67> 90%. Posteriormente se solicitó PET/TAC de extensión donde no se evidenciaron imágenes metabólicas sugerentes de actividad linfoproliferativa en recto-sigma (Imagen 2). Actualmente el paciente se encuentra en seguimiento por Hematología.

DISCUSIÓN

El linfoma del tracto gastrointestinal primario puede afectar hasta en un 20% la región colorrectal, si bien, el linfoma colorrectal primario constituye menos del 1 % de todas las neoplasias en este territorio. En algunas ocasiones el hallazgo es incidental, como en nuestro caso, y endoscópicamente la presentación suele ser inespecífica, pudiendo aparecer como una masa, una ulceración o mucosa de aspecto infiltrado.

16 INVAGINACION RECTO-SIGMOIDE COMO PRESENTACIÓN RARA DE ADENOCARCINOMA COLORRECTAL

AUTORES

Victoria Cano López
Rubén Pérez Fernández
Rita González Núñez
Carmen Villar Lucas
Laura Alcoba Vega
Raisa Quiñones Castro
Irene Lastres Cortes
Sandra Diez Ruiz
Marcos Jiménez Palacios
Jesús Espinel Diez
Francisco Jorquera Plaza

Complejo Asistencial Universitario de León.

La invaginación intestinal se define como el deslizamiento de un segmento proximal de intestino dentro del distal adyacente. Es una entidad rara en adultos, representando el 1-5% de las causas de obstrucción intestinal. Aproximadamente el 70-90% son secundarias y se deben a tumores. Son más frecuente las tipo entérico, siendo en la mayoría de etiología benigna.

CASO CLÍNICO

Varón de 92 años, sin enfermedades de interés ni tratamiento habitual, que acude a Urgencias por dolor abdominal y rectorragia de 3 días de evolución. En el tacto rectal se observa rectorragia de sangre roja fresca, palpando una masa a punta de dedo. Se realiza colonoscopia donde al atravesar el canal anal, se observa imagen compatible con invaginación rectosigma, por la que no se puede progresar el endoscopio. Se solicita TAC abdominal donde confirman invaginación de sigma distal sobre el recto superior. Se intenta tratamiento conservador con enema de gastrografin sin ser efectivo. Se opta por intervención quirúrgica con resultado anatomopatológico de adenocarcinoma sobre adenoma tubulo-velloso.

DISCUSIÓN

La invaginación intestinal es una causa infrecuente de hemorragia digestiva baja en adultos. El diagnostico basado en la clínica y la exploración física es difícil dado que la presentación clínica es inespecífica. Son necesarias pruebas de imagen para llegar a un diagnostico siendo el TAC la más útil. La colonoscopia puede ayudar a aclara la etiología ya que en adultos es un entidad secundaria hasta en un 90% de los casos. La técnica quirúrgica es de elección, siendo el manejo conservador una opción válida en casos seleccionados.

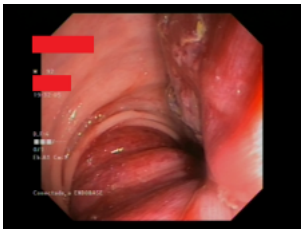

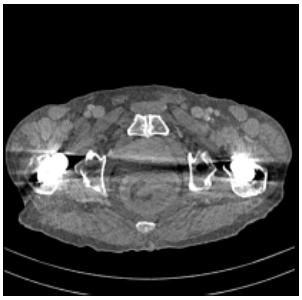

17 METÁSTASIS GÁSTRICA COMO PRESENTACIÓN DE MELANOMA CUTÁNEO AVANZADO: A PROPOSITO DE UN CASO

AUTORES

Victoria Cano López
Rubén Pérez Fernández
Rita González Núñez
Carmen Villar Lucas
Laura Alcoba Vega
Raisa Quiñones Castro
Irene Lastres Cortes
Sandra Diez Ruiz
Luis Vaquero Ayala
Francisco Jorquera Plaza.

Complejo Asistencial Universitario de León.

El melanoma es un tumor que puede metastatizar en cualquier órgano siendo frecuente su aparición en el tracto gastrointestinal. Dentro del tracto gastrointestinal es más frecuente su localización en intestino delgado (51-71%), seguido de estómago (27%), intestino grueso (22%) y esófago (5%). Suele ser asintomático o presentar clínica similar a la de otros tumores gastrointestinales (dolor abdominal, fatiga, estreñimiento, hematemesis, melenas o anemia); lo que explica su detención tardía. Debido a su comportamiento agresivo y a la alta tasa de metástasis tiene mal pronóstico, con una supervivencia de 4 a 6 meses.

CASO CLÍNICO

Varón de 78 años con antecedentes de HTA e intervenido de hernia inguinal bilateral y cataratas. Es remitido a consulta de Dermatología por un bultoma en espalda de años de evolución que se trató con antibióticos sin mejoría. En la exploración física se observa una tumoración subcutánea eritematosa de 3cm de diámetro con adenopatías axilares bilaterales. En la biopsia aparece un melanoma superficial en regresión sobre nódulo subcutáneo de melanoma metastásico de 1.8cm. BRAF mutado V600E. PAAF adenopatía axilar: metástasis por melanoma. PET-TAC: Lesión hipermetabolica en región dorsal compatible con neoplasia y en adenopatías axilares bilateral, paratraqueal superior derecha y a la sacra izquierda compatible con metástasis. Se instaura primera línea de tratamiento con Dabrafenib y Trametinib sin éxito; segunda línea con Pembrolizumab con progresión axilar, mediastínica, en fundus gástrico, subcutánea y abdominal. Se realiza gastroscopia donde se observa una masa de unos 3-4 cm a nivel subcardial mamelonada de consistencia dura ulcerada que se biopsia con resultado de AP metástasis de melanoma. Tras fracaso de tercera línea con DTIC se desestima proseguir tratamiento oncológico activo con posterior exitus.

DISCUSIÓN

La malignidad del melanoma está asociada a su agresividad local y a su alta tasa de metástasis precoces, estando localizadas más frecuentemente en los ganglios linfáticos. Las metástasis gastrointestinales pueden aparecer en el momento del diagnóstico o años más tarde como primer signo de recurrencia. El diagnostico suele realizarse por prueba de imagen o endoscopia, siendo esta última de elección. Un melanoma gástrico primario es muy raro y solo se acepta tras confirmar ausencia de otra lesión primaria. El tratamiento se basa en cirugía, quimioterapia, inmunoterapia y radioterapia. Sin embargo la supervivencia a largo plazo una vez que aparecen metástasis gástricas es inferior al año.

18 ÚLCERAS GÁSTRICAS SECUNDARIAS A TRATAMIENTO CON ACETATO DE ZINC DIHIDRATO (WILZIN) EN PACIENTE CON ENFERMEDAD DE WILSON

AUTORES

Celia Caravaca Gamez
Carlos Carbonell Blanco
Javier García Lledó
Óscar Nogales Rincón
Leticia Pérez Carazo
Javier Aranda Hernández
Maria López Ibañez
Raquel Díaz Ruiz
Esperanza Martos Vizcaino
Beatriz Merino Rodríguez

Hospital General Universitario Gregorio Marañón

EL acetato de zinc dihidrato oral se utiliza en la enfermedad de Wilson (EW) como prevención de la acumulación de cobre en el organismo. Presenta pocos efectos secundarios, siendo lo más habitual la dispepsia (20%)al inicio del tratamiento. El efecto sobre la mucosa gástrica del zinc se cree debido a la reacción corrosiva tras la unión del ácido clorhídrico, lo que explica la ausencia de lesiones en duodeno

CASO CLÍNICO

Mujer de 65 años con EW tratada con D-Penicilamina sustituyéndose por acetato de zinc por insuficiencia renal, sin patología ulcerosa previa al cambio. Se solicita endoscopia digestiva alta para valorar datos de hipertensión portal, en la que se describe gastritis antral y úlcera Forrest III en cuerpo de 15 mm, siendo las biopsias negativas para malignidad y H.Pylori, iniciándose Omeprazol a doble dosis 8 semanas.

En endoscopia posterior de revisión (8 semanas) ausencia de mejoría endoscópica añadiéndose en fundus lesiones pseudopolipoideas ulceradas y dos úlceras serpinginosas, con biopsias sin cambios.

Dada la inespecificidad de las biopsias, la ausencia de respuesta a Omeprazol, y el empeoramiento endoscópico se decidió disminuir la dosis de acetato de zinc, solicitándose revisión endoscópica posterior objetivándose resolución de todas las lesiones descritas

DISCUSIÓN

Existe escasa bibliografía con respecto a la documentación endoscópica de lesiones gástricas »

secundarias al tratamiento con zinc oral. En nuestra paciente, al igual que en reportes bibliográficos previos, las biopsias fueron inespecíficas con falta de respuesta a Omeprazol y se produjo la resolución de las lesiones tras disminuir la dosis con zinc oral.

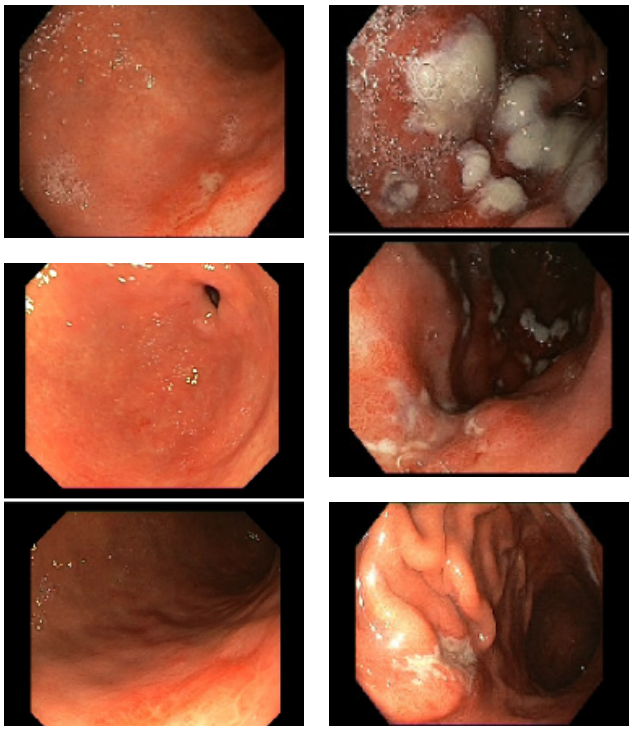

19 LIPOMA GASTRICO GIGANTE COMPLICADO CON HEMORRAGIA DIGESTIVA ALTA

AUTORES

Celia Caravaca Gámez
Federico Bighelli
Leticia Pérez Carazo

Hospital General Universitario Gregorio Marañón

Los lipomas gástricos son lesiones subepiteliales de tejido adiposo maduro encapsulado, diagnosticados habitualmente de manera incidental a nivel antral en mujeres de mediana edad. El desarrollo de complicaciones depende del tamaño y la localización. Su potencial de malignización es prácticamente nulo.

La tomografía computarizada (TC) y la ecoendoscopia resultan muy específicas, no siendo necesaria la toma de biopsias.

Tamaño, localización, exclusión de malignidad, y presencia de complicaciones; resultan determinantes para decidir su manejo.

CASO CLÍNICO

Presentamos el caso de una mujer de 53 años que acude a urgencias por hemorragia digestiva autolimitada.

Gastroscopia urgente: Restos hemáticos frescos en cavidad gástrica. Lesión en antro posterior subepitelial, pseudopediculada, cubierta de fibrina sin datos de sangrado activo.

Gastroscopia reglada: Lesión subepitelial pseudopolipoidea de 4 cm en la transición cuerpo-antro, con una úlcera Forrest III en su superficie.

Ecoendoscopia: Lesión antral de 4 cm dependiente de la capa muscular, sugestiva de lipoma, siendo la citología no diagnóstica

TC abdominal: Tumoración gástrica ovalada de bordes bien definidos de 43 mm en la unión cuerpo-antro, heterogénea con claro predominio graso.

Dado el tamaño y la complicación hemorrágica, se decide abordaje quirúrgico, realizándose una resección laparoscópica gástrica en cuña sin incidencias.

El estudio anatomopatologico describe un fibrolipoma intramuscular gástrico de 4.5cm, con IHQ positiva para Actina y p16 y negativo para MDM2, con Ki67 del 1-2%.

DISCUSIÓN

Los lipomas gástricos son tumores intramurales benignos.

El diagnóstico de elección es ecoendoscópico puesto que son lesiones homogeneamente hiperecogénicas a diferencia del resto de lesiones subepiteliales. El TAC »

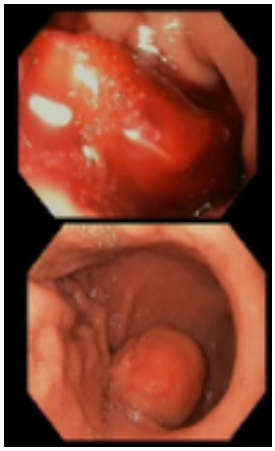

también es útil en la definición de estas lesiones.

No requieren seguimiento dado su escaso potencial de degeneración o complicación. Sin embargo, los lipomas de mayor tamaño, pueden complicarse en forma de hemorragia digestiva u obstrucción, en cuyo caso requieren tratamiento quirúrgico.

El tratamiento endoscópico mediante disección submucosa o mediante resección transmural (full-thickness) puede ser una opción terapéutica en los lipomas de menor tamaño

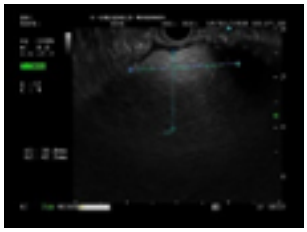

20 LINFOMA NO HODGKIN COLÓNICO INCIDENTAL DURANTE COLONOSCOPIA

AUTORES

Irene Chivato Martín-Falquina
Lorena Alba Hernández
Rosa María Saiz Chumillas
Jaime Sanz Sanchez
Mónica Vasques Seoane,
Belén Bernard Cabredo,
Adriana Carolina Moncada Urdaneta
Gadea Hontoria Bautista
Rut Pereda García

Hospital Universitario de Burgos

El linfoma no Hodgkin (LNH) es una neoplasia linfoproliferativa cuya localización extraganglionar más frecuente es gastrointestinal. Supone un 0.2-0.6% del total de CCR y suele asociarse a factores de riesgo como infección por VIH y Enfermedad Inflamatoria Intestinal. La edad media de presentación es de 55 años, con síntomas como pérdida de peso, dolor abdominal y alteraciones en el ritmo intestinal.

CASO CLÍNICO

Varón de 58 años asintomático al que se le realizó colonoscopia por antecedentes familiares de cáncer colorrectal (CCR) donde se resecaron 5 pólipos: 4 adenomas < 5mm, y un pólipo de 15 mm en sigma, de bordes mal definidos, con un vaso marronáceo que cruzaba la lesión, sugestivo de lesión serrada, resecado de forma fragmentada y cuya anatomía patológica mostró un LNH-B de células pequeñas con rasgos de diferenciación plasmocítica. Analítica anodina, LDH 188 UI/l. Serología VHB, VHC, VIH negativa. Estudio de médula ósea: morfología celular normal, el inmunofenotipo descartaba infiltración por LNH-B. Estudio de extensión con TAC-body y PET negativo. Valorado por Hematología, al tratarse de un linfoma indolente estadio I de Lugano, se decide manejo conservador y seguimiento por su parte.

DISCUSIÓN

El LNH gastrointestinal tiene una supervivencia a los 5 años entre el 30-60%. Este paciente no presentaba variables desfavorables entre los factores pronósticos (<60 años, buen estado general, estadío I, <2 regiones extraganglionares afectas, LDH normal). Dada la baja prevalencia, no existen claras indicaciones de tratamiento, debiéndose valorar resección endoscópica/quirúrgica, quimioterapia o combinación de ambas. En este caso se realizará revisión y nueva valoración por parte de Hematología en 3 meses.

21 CAUSA INFRECUENTE DE INFILTRACIÓN COLÓNICA

AUTORES

Marcos Martín, AF
García Prada, M
Rodríguez López, P
Roldán Fernández, M
Verde Porcel, AH
Parras Castañera, E
Antona Herranz, M
Domínguez Gómez, R
Menéndez Ramos, A
Geijo Martínez, F

Servicio de Aparato Digestivo- Complejo Asistencial Universitario de Salamanca

El término carcinoma seroso peritoneal primario se ha utilizado para describir el carcinoma primario de origen desconocido con características patológicas y de laboratorio del cáncer ovárico, pero sin un tumor ovárico identificado en la ecografía transvaginal o en la laparotomía.

CASO CLÍNICO

En una ecografía realizada a una mujer de 80 años sin antecedentes de interés por masa abdominal palpable, se observó una imagen sólida de 10 x 8,5 cm en zona periumbilical izquierda vascularizada, sin alteraciones en útero, trompas ni ovarios. En la analítica sanguínea destaca CA125 de 6835 U/mL. En TC abdominal se observó la masa intraabdominal en contacto con colon transverso, por lo que se realizó una colonoscopia.

Se observó en ángulo esplénico una lesión hipervascularizada, con una úlcera profunda central rodeada de mucosa normal con úlceras milimétricas adyacentes (imágenes 1 y 2). Se tomaron biopsias con hallazgos histológicos de infiltración por carcinoma con inmunofenotipo concordante con carcinoma seroso ovárico. El PET/TC (imagen 3) confirmó la masa abdominal hipermetabólica en contacto con colon y un área central necrótica, sin otros focos captantes.

Se inició quimioterapia neoad- »

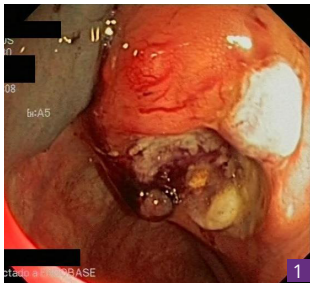

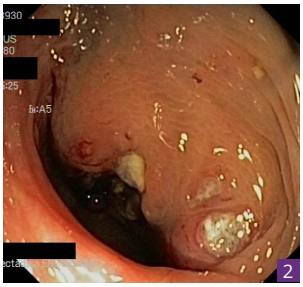

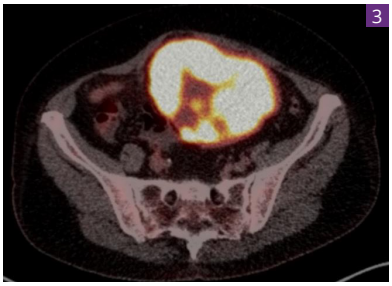

IMÁGENES 1 Y 2: COLONOSCOPIA. LESIÓN ULCERADA OBSERVADA EN ÁNGULO ESPLÉNICO.
IMAGEN 3: PET/TC. MASA ABDOMINAL HIPERMETABÓLICA EN CONTACTO CON COLON.

yuvante con necesidad de suspensión por reacción alérgica, decidiendo intervención quirúrgica, observando intraoperatoriamente una tumoración en el borde antimesentérico de colon transverso que infiltra colon y peritoneo parietal. Se realizó la resección de la lesión junto con histerectomía y doble anexectomía. Los hallazgos anatomopatológicos de la pieza muestran carcinoma seroso de alto grado, con BCRA1 patogénico, sin lesiones en útero ni anejos. Se decide continuar tratamiento quimioterápico, con sospecha diagnóstica de carcinoma seroso peritoneal primario.

DISCUSIÓN

El carcinoma seroso peritoneal es una entidad rara cuya presentación más frecuente es la carcinomatosis peritoneal con ascitis, siendo inusual su debut como masa abdominal solitaria, y aún más con infiltración colónica.

Histológicamente es difícil distinguirlo del carcinoma seroso ovárico al compartir origen embriológico, ayudando al diagnóstico las pruebas de imagen y el hallazgo intraoperatorio. Su tratamiento de elección es la cirugía citorreductora con quimioterapia sistémica adyuvante, con mal pronóstico.

22 VÓLVULO DE CIEGO. UNA URGENCIA ENDOSCÓPICA POCO FRECUENTE

AUTORES

A. Martínez Herreros, A
Abando Zurimendi, A
García Rodríguez, N
Alonso Bilbao

Hospital San Pedro, Logroño. La Rioja

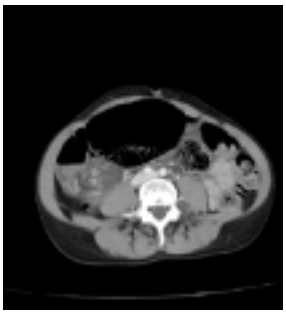

FIGURAS 1 Y 2: IMAGEN DEL TC ABDOMINAL QUE MUESTRA DILATACIÓN DE ASAS DE DELGADO ASÍ COMO LA DILATACIÓN DE CIEGO CON LA CLÁSICA IMAGEN EN "GRANO DE CAFÉ".

El vólvulo de ciego es causa aproximadamente del 1% de las obstrucciones intestinales. Suele presentarse con clínica compatible con obstrucción incluyendo dolor abdominal, náuseas, vómitos y distensión. Es habitual llegar al diagnóstico a través de una prueba radiológica como la radiografía o el TAC. En el manejo es posible realizar una endoscopia de urgencia con el objetivo de lograr la desvolvulación pero el tratamiento definitivo suele ser la cirugía por el alto riesgo de recidiva.

Se presenta el caso de una paciente que acudió a urgencias con clínica de obstrucción intestinal. Tras el diagnóstico radiológico de vólvulo de ciego se realizó una endoscopia de urgencia con la finalidad de lograr la desvolvulación cecal y realizar una cecopexia laparoscópica en un segundo tiempo. Debido que la endoscopia no fue exitosa se optó por la cecopexia mediante laparotomía.

CASO CLÍNICO

Mujer de 58 años que acudió a urgencias por distensión y dolor abdominal súbito en cuadrante inferior derecho, de tipo cólico y ausencia de deposición. Como antecedente a destacar presentó en 1977 un politraumatismo por accidente de tráfico que requirió una cirugía abdominal. Además presentaba poliartralgias que paliaba con oxicodona de manera crónica.

Sus constantes vitales fueron: Tª 36.2ºC, FC 74 lpm, TA 118/64 y SatO2 98% basal. En el examen físico destacaba: distensión y timpanismo abdominal con peristaltismo aumentado. En la analítica destacaba Cr 0.92 mg/dL, Proteína C Reactiva 21 mg/L, fibrinógeno 482 mg/dL, con leucocitos normales. La placa simple de abdomen mostró dilatación cecal, niveles hidroaéreos y ausencia de gas en ampolla rectal. Se realizó TC de abdomen el cual informó de: aumento de la dilatación del marco cólico de predominio derecho con morfología y disposición volvular. Líquido libre peritoneal de predominio perihepático y pélvico. Las imágenes están recogidas en las figuras 1 y 2

Se decidió intentar desvolvulación endoscópica urgente pero no se logró alcanzar el lugar de la torsión. El procedimiento desencadenaba importante dolor en la paciente a pesar de la medicación, por lo que no se prosiguió para evitar iatrogenia. Tras el intento fallido del tratamiento endoscópico se indicó cirugía de urgencia.

Se realizó un abordaje por laparotomía observando enorme dilatación de ciego por volvulación sobre adherencia entre colon transverso derecho y vesícula biliar, colon de gran tamaño y con mesos muy largos sin signos de isquemia (Figura 3). Ante estos hallazgos se realizó desvolvulación, liberación de la adherencia y cecopexia con fijación de ciego a peritoneo parietal. En el postoperatorio la evolución fue favorable sin presentar dolor abdominal y realizando deposición diaria. Se realizaron controles analíticos y radiológicos con franca mejoría. En el seguimiento posterior, no hubo recurrencia de la enfermedad tras haber pasado 6 meses de la cirugía

DISCUSION

»

FIGURA 3: IMAGEN INTRAOPERATORIA QUE MUESTRA LA DILATACIÓN DE CIEGO SOBRE ADHERENCIA.

El vólvulo de ciego es causa aproximadamente del 1% de las obstrucciones intestinales. Es la segunda localización más frecuente de los vólvulos colónicos tras los de sigma. Su frecuencia varía en función de la edad y la raza, pero pueden suponer hasta un 20% de los vólvulos de colon. Suele aparecer en personas jóvenes, y más frecuentemente en mujeres.

Se han descrito dos predisposiciones anatómicas en el vólvulo de ciego y ambas están relacionadas con un fallo en la fijación parietal de la región ileocecal durante el desarrollo embrionario. Diversos factores se han asociado a la aparición de vólvulos de ciego como son las adherencias posquirúrgicas, las malformaciones congénitas, tener historia de una colonoscopia previa, traumatismos o el embarazo.

Suele presentarse con clínica y exploración compatibles con obstrucción intestinal y si el cuadro clínico progresa incluso pueden observarse signos de irritación peritoneal sugestivos de isquemia o perforación.

Es habitual llegar al diagnostico a través de una prueba radiológica como la radiografía o el TAC de abdomen. Este último permite llegar al diagnóstico con un 100% de sensibilidad y una especificidad >90%. Otro beneficio del TC es que nos permite detectar signos de gravedad que podrían modificar el manejo terapéutico como sin: el grado de distensión, signos de isquemia, presencia de líquido libre o neumoperitoneo.

En el manejo es posible realizar una endoscopia urgente con el objetivo de lograr la desvolvulación y realizar un tratamiento quirúrgico laparoscópico programado; pero el éxito es limitado por lo que en ocasiones se precisa una cirugía de urgencia. Desde el punto de vista endoscópico, también se ha descrito la colopexia endoscópica como una opción de tratamiento del vólvulo de ciego en pacientes de alto riesgo por ser menos invasiva que la cirugía y no requerir de anestesia general. Sin embargo esta opción tiene sus limitaciones y debe evaluarse su seguridad y eficacia en estudios con mayor número de pacientes.

En definitiva, desde el punto de vista digestivo y endoscópico, podemos encontrarnos con dicha urgencia y hemos de individualizar cada caso para decidir si puede ser beneficiosa la colonoscopia para desvolvulación

23 PROCTITIS RÁDICA REFRACTARIA AL TRATAMIENTO

AUTORES

Marta Muñiz

Hospital Virgen de la Luz

La proctitis crónica rádica ocurre hasta en el 20% de los pacientes sometidos a radiación pélvica.

FIGURA 1. PROCTITIS RÁDICA: MUCOSA ERITEMATOSA, EDEMATOSA CON PATRÓN VASCULAR, AFECTACIÓN DESDE MARGEN ANAL HASTA 15 CM DEL MISMO.

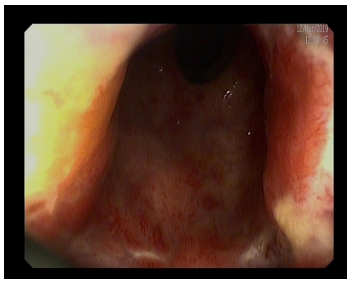

FIGURA 2. ULCERACIÓN CIRCUNFERENCIAL PROFUNDA CUBIERTA DE FIBRINA, QUE VA DESDE RECTO BAJO A ANO

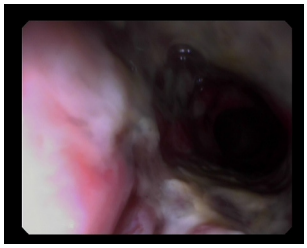

CASO CLÍNICO

Varón de 65 años con adenocarcinoma de próstata tratado con braquiterapia que acude a nuestra consulta por rectorragia y dolor intenso al defecar. La colonoscopia es compatible con proctitis rádica (figura 1), además presenta hemorroides internas. Se inicia tratamiento con supositorios de mesalazina sin mejoria, por lo que se realiza radiofrecuencia.

Quince días después de la primera sesión de radiofrecuencia, el paciente presenta dolor anal, tenesmo rectal muy importante, estreñimiento y dificultad para la defecación, presentando deposiciones de pequeño tamaño con sangre fresca. Ha tomado tratamiento con laxantes sin clara mejoría, por lo que se realiza una nueva rectoscopia de control: observándose una ulceración circunferencial profunda cubierta de fibrina, que va desde recto bajo a ano, teniendo además un punto necrótico milimétrico (figura 2 y 3). A pesar de varios analgésicos y mesalazina oral no se controla el dolor, por lo que se realiza una nueva rectoscopia (figura 4 y 5): úlcera anorrectal circunferencial con mayor afectación distal (mejoría endoscópica con respecto de exploración previa).

El paciente presenta disminución de los síntomas con el tiempo y al añadir opioides menores.

DISCUSIÓN

El tratamiento médico para la proctitis rádica (enemas de sucralfato, de glucocorticoides, así como mesalazina oral o en supositorios) tiene escaso resultado, como ocurre con nuestro paciente. Otra opción que recomiendan las guías es la coagulación por argón plasma (APC), pero presenta una alta tasa de complicaciones (47%), con potencial daño tisular que lleva a ulceraciones, perforaciones y fístulas. Actualmente parece que la radiofrecuencia es una técnica igual de efectiva que el APC, consiguiendo que casi todos ellos no necesiten transfusiones ni tratamiento férrico, y con menos efectos adversos y de menor gravedad, que se resuelven en pocas semanas. Aún así, nuestro caso es un ejemplo de que la proctitis rádica es una patología con un tratamiento poco efectivo y con efectos adversos limitantes para la calidad de vida de los pacientes.

»

FIGURA 3. ULCERACIÓN CIRCUNFERENCIAL PROFUNDA CUBIERTA DE FIBRINA CON UN PUNTO NECRÓTICO MILIMÉTRICO

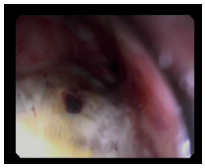

FIGURA 4. ULCERACIONES CONFLUYENTES CON FONDO DE FIBRINA, QUE ABARCAN TODA LA CIRCUNFERENCIA, SIENDO MÁS EXTENSAS Y PROFUNDAS EN LA PARTE MÁS DISTAL.

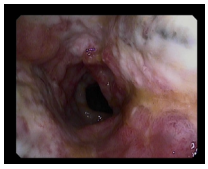

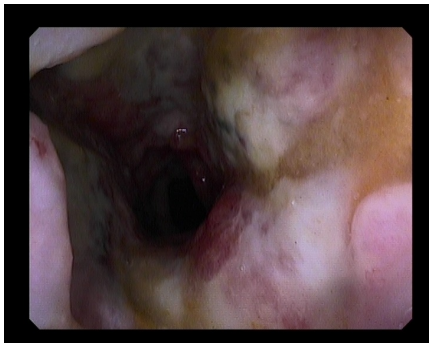

24 ESÓFAGO NEGRO

AUTORES

Olcina Domínguez P
Muñiz Muñoz M
Suarez Matías M
Gil Rojas S
del Moral Martínez M
Valiente González L
Martínez Pérez T
Martínez Fernández R
Viñuelas Chicano M
Gómez Ruiz CJ
García Vigara MG
Morillas Ariño MJ
García-Cano Lizcano J
Pérez García JI

Servicio de Aparato Digestivo Hospital Virgen de la Luz Cuenca

La esofagitis necrotizante aguda es una causa rara de hematemesis, cuya etiología no está claramente definida. Se caracteriza por una mucosa esofágica de aspecto negruzco en la circunferencia del tramo afecto.

CASO CLÍNICO

Varón de 85 años, pluripatológico, con múltiples infecciones urinarias por gérmenes multirresistentes, requiriendo en varias ocasiones antibioterapia de amplio espectro.

Ingresa por presentar 3 episodios de hematemesis, sin referir ingesta de cáusticos, sin repercusión hemodinámica ni requerimientos transfusionales pese a anemización (Hb 11.8 mg/dl). La gastroscopia objetivó afectación severa de la mucosa esofágica que comienza a unos 20cm de arcada dentaria, inicialmente con mucosa eritematosa ulcerada que posteriormente se hace circunferencial abarcando toda la luz con extensas áreas necróticas y fibrina abundante que finaliza en área cardial. Tras realizar tratamiento intravenoso con IBP a doble dosis, dieta absoluta y nutrición parenteral por vía periférica durante 10 días se realizó gastroscopia de control en la que se visualizó gran mejoría en esófago inferior, describiendo esofagitis moderada con áreas cicatriciales secundarias a la esofagitis previa. El paciente fue dado de alta tras mejorar sustancialmente su estado general y comprobar tolerancia por vía oral.

DISCUSION

La esofagitis necrotizante aguda es una entidad poco frecuente y de etiología incierta, relacionada con pacientes añosos, múltiples comorbilidades y uso reciente de antibioterapia de amplio espectro. Es fundamental descartar la ingesta de cáusticos.

Clínicamente se manifiesta como hematemesis o melenas. Para su diagnóstico es imprescindible la endoscopia, visualizando una mucosa friable y negruzca a lo largo de la circunferencia del esófago afecto, limitando de manera abrupta con el resto de mucosa sana. Su tratamiento se basa en medidas conservadoras recomendándose realizar una gastroscopia de control para objetivar la mejoría endoscópica.

Nuestro caso coincide con el típico paciente descrito en la literatura en cuanto a edad, comorbilidades y factores de riesgo. Un tipo de paciente muy habitual que sin embargo desarrolla una patología poco frecuente y típicamente atribuida, casi en exclusiva, a la ingesta de cáusticos.

25 ESOFAGITIS DISECANTE SUPERFICIAL, AINES Y CUERPOS EXTRAÑOS

AUTORES

Pérez Fernández Rubén
Cano López Isabel
Villar Lucas Carmen
Quiñones Castro Raisa
González Núñez Rita
Alcoba Vega Laura
López Cuesta D
Vaquero Ayala Luis
Jorquera Plaza Francisco

Complejo Asistencial Universitario de León.

La esofagitis disecante superficial es una entidad benigna caracterizada por el desprendimiento de la mucosa esofágica presentando como clínica disfagia, vómitos y pirosis. A nivel endoscópico se identifica la aparición de membranas blanquecinas longitudinales pudiendo asociar grietas y fisuras de la superficie mucosa en forma longitudinal o circular, o incluso sangrado.

Presentamos el caso de una mujer de 43 años con esofagitis disecante superficial.

CASO CLÍNICO

Una mujer de 43 años con el único antecedente de epilepsia a tratamiento con almotriptan, ácido valproico y toma recurrente de AINES acude a urgencias debido a sensación de disfagia y dolor retroesternal que atribuye a la presencia de un posible cuerpo extraño de carne. Se realiza gastroscopia de urgencia descartando la presencia de cuerpo extraño, identificando membranas »

blanquecinas en esófago proximal que se desprenden tras lavados sin presentar lesiones subyacentes realizándose biopsias de esófago distal y proximal, siendo derivada a consulta con sospecha de esofagitis eosinofílica, pautando IBP/12 horas.

La anatomía patológica de las biopsias de esófago proximal muestra disección de las capas superficiales de epitelio escamoso con separación de la capa basal y paraqueratosis junto a edema y formación de ampollas siendo compatible con esofagitis disecante superficial. Tras realización de gastroscopia de control al mes se objetiva la desaparición de las lesiones endoscópicas, la normalización de las biopsias así como la resolución del cuadro clínico por lo se diagnóstico de esofagitis disecante superficial secundaria al uso de AINES.

DISCUSIÓN

La esofagitis disecante, descrita inicialmente en 1892, es una entidad rara, con unos 200 casos descritos en la literatura. Se manifiesta de forma más frecuente con disfagia y se asocia al uso de ciertos fármacos como antibióticos (doxiciclina), AINES o bifosfonatos, así como a enfermedades autoinmunes (pénfigo, enfermedad celíaca) o a neoplasias como síndrome paraneoplásico.

Para su diagnóstico, dado que puede ser confundida con una esofagitis candidiásica y/o eosinofílica es necesaria la toma de biopsias.

Se trata de una entidad con buen pronóstico, que si bien es mayoritariamente idiopática deben de descartarse las asociaciones descritas con el fin de filiar de forma adecuada el cuadro.

26 MIGRACIÓN ESOFÁGICA DE TORNILLO CERVICAL SECUNDARIO A PERFORACIÓN FARÍNGEA

AUTORES

Pérez Fernández Rubén
Cano López Isabel
Quiñones Castro Raisa
Villar Lucas Carmen
Alcoba Vega Laura
González Núñez Rita
Villanueva Pavón RA
Vaquero Ayala Luis
Jorquera Plaza Francisco

Complejo Asistencial Universitario de León.

El abordaje quirúrgico de la columna cervical es un procedimiento que se realiza de rutina en el tratamiento de las fracturas vertebrales inestables con una alta tasa de éxito. Entre sus complicaciones se encuentra la perforación laringo-esofágica con una frecuencia de 0.25-1% pero que presenta una mortalidad del 20-50%.

Presentamos el caso de un cuerpo extraño secundario a perforación laríngea quirúrgica.

CASO CLÍNICO

Varón de 82 años con caída accidental y TCE asociado que es derivado a urgencias realizándose TC de columna cervical que identifica fractura de la base de la Odontoides junto a desplazamiento de la punta anterior (fractura tipo II). Se realiza intervención quirúrgica con abordaje cervical para colocación de tornillo odontoideo y durante la misma se produce un desgarro de laringe-hipofaringe siendo suturado intraoperatoriamente por el servicio de ORL.

Durante el mes siguiente el paciente recibe nutrición enteral por SNG, persistiendo molestias en región cervical alta. Tras la aparición de cuadro febril sin foco y sialorrea se realiza TC cervical en busca de descartar absceso faríngeo identificando que el tornillo se encontraba actualmente en la faringe-esófago intraluminal o de forma submucosa, sin poder determinarlo con exactitud. Tras los hallazgos se realiza gastroscopia urgente que identifica cuerpo extraño de 3 cm a nivel de esfínter esofágico superior, sujeto por la SNG que se extrae con asa de polipectomía, junto a tejido de granulación en hipofaringe y dudoso orificio central de probable desgarro evolucionado.

Posteriormente se comprueba mediante fibrolaringoscopia la cicatrización por segunda intención de lesión faríngea con tránsito esofágico normal y a los 10 días el paciente es dado de alta tras retirada de SNG con adecuada tolerancia oral.

DISCUSIÓN

Las causas de perforación pueden ser agudas o tardías. Las agudas (días-meses) suelen ser secundarias a iatrogenia durante la intervención quirúrgica y las tardías (meses-años) por compresión crónica de esófago/laringe o migración posterior protésica.

La realización de una TC es esencial para la investigación del cuadro y en aquellos casos en los que el paciente este asintomático, sin signos de infección y con defectos menores a 1 cm el tratamiento se limita a nutrición enteral por SNG, siendo necesario en caso contrario el abordaje quirúrgico.

27 METÁSTASIS GÁSTRICA DE CÁNCER DE MAMA

AUTORES

Pique Becerra R
Guardiola Arévalo A
Bermejo Abati A
Guerra Marina I
Bellart Llavall M
Gil Santana M
Pizarro Vega N
Bermejo F

Servicio Aparato Digestivo.
Hospital Universitario de Fuenlabrada, Fuenlabrada.

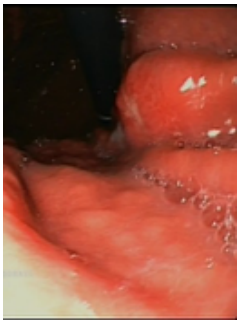

FIGURA 1: LESIÓN GÁSTRICA SUBEPITELIAL

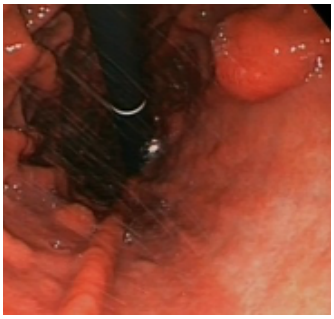

FIGURA 2: LESIÓN GÁSTRICA EN CUERPO

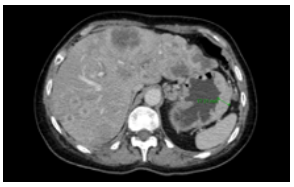

FIGURA 3: ENGROSAMIENTO DE PARED GÁSTRICA

FIGURA 4: ECOENDOSCOPIA

El cáncer de mama es la primera causa de muerte por cáncer en mujeres españolas. Menos del 5% se presentan en estadio avanzado siendo la frecuencia de metástasis gástricas <1%.La forma de presentación endoscópica varía desde nódulos submucosos, linitis plástica, pliegues engrosados, hasta carcinomatosis peritoneal.

Tanto la sintomatología como los hallazgos endoscópicos, radiológicos e histológicos, pueden ser muy similares entre los cánceres gástricos primarios y metastásicos de mama.

CASO CLÍNICO

Mujer de 62 años con historia previa de carcinoma intraductal en mama izquierda en 2015 tratado con mastectomía y quimioterapia (con biopsia de ganglio centinela negativa), que se ha mantenido en quimioprofilaxis libre de enfermedad tumoral hasta 2018.

Acude a su médico de cabecera por cuadro de 3 meses de evolución de dolor epigástrico y pérdida de 14 Kg. Se realiza gastroscopia donde se informa acerca de pliegues gástricos engrosados a nivel cardial y en zona de cuerpo-alto hacia cara anterior de los que se toman biopsias (Figuras 1 y 2).

Ingresa en Digestivo con anatomía patológica que muestra una mucosa gástrica de tipo corporal con foco mínimo de proliferación neoplásica epitelial de tipo y naturaleza no filiable, sugestivo de tumor neuroendocrino no confirmado a nivel inmunohistoquímico. Se completa estudio con TC body donde se objetiva recidiva local y a distancia de cáncer de mama izquierdo (figura 3), con lesión sospechosa de malignidad a nivel gástrico.

Se realiza endoscopia para toma de biopsias y ecoendoscopia (figura 4) donde se objetiva engrosamiento a nivel del cuerpo gástrico de las 3 primeras capas, sugestivo de tumor primario, sin embargo, las biopsias informan acerca de infiltración mucosa de cáncer de mama moderadamente diferenciado a nivel subcardial y de cuerpo alto.

DISCUSIÓN

Las metástasis gastrointestinales ocurren entre el 6-18% de los canceres lobulillares de mama, siendo el estómago el lugar más frecuente. Las biopsias endoscópicas pueden no ser concluyentes puesto que contienen únicamente mucosa gástrica superficial. En caso de biopsias negativas, la ecoendoscopia es la prueba más rentable para el estudio de las lesiones subepiteliales y/o los pliegues gástricos engrosados.

El conjunto formado por la clínica, las pruebas de laboratorio, las imágenes radiológicas, la endoscopia/ecoendoscopia y la anatomía patológica pueden ayudarnos a llegar al diagnóstico etiológico definitivo.

28 HEMORRAGIA DIGESTIVA ALTA POR HEPATOCARCINOMA INFILTRANDO PARED DUODENAL

AUTORES

Juan Carlos Rodríguez Duque

Hospital Universitario Marqués de Valdecilla

Hombre de 85 años con antecedente personal de HTA, DM II e IRC grado 3.

CASO CLÍNICO

Acude a Urgencias por melenas de 4 días de evolución, sin inestabilidad hemodinámica ni dolor abdominal. Asocia astenia en los últimos días y síndrome general con pérdida de 3 kg de peso en el último mes.

Exploración física: PA 120/53, FC 65, SatO2 100%, Tª 36,8. A la exploración únicamente destaca importante palidez. Abdomen no doloroso, tacto rectal con ampolla rectal vacía.

Analítica: Hb 5,3 g/dl (previa 12), leucocitos 7.000, plaquetas 79.000, Cr 2,5 (basal), iones normales, INR 1,08.

Se inician sueroterapia y perfusión de Omeprazol y se realiza gastroscopia urgente, objetivando dos varices esofágicas pequeñas, gastropatía de HTP severa y úlcera duodenal de 10 mm en cara inferior del bulbo duodenal con coágulo muy adherido (Forrest IIc) que no se desprende y no se aplican medidas hemostáticas.

Ante persistencia de melenas y anemización, a las 24 horas se repite gastroscopia que objetiva la úlcera ya conocida, se retira el coágulo objetivando fondo de úlcera muy profundo y no llegando a visualizarse su base, y comienza sangrado activo en babeo. Se aplican inyección hemostática, hemoclips y etoxiesclerol sin conseguir cese del sangrado, por lo que se decide intervención quirúrgica.

Se realiza piloroplastia y sutura de la úlcera, objetivándose lesión hepática en segmento IV causante que penetra duodeno, además de cirrosis macronodular, ascitis »

y circulación colateral.

Se completa el estudio con TAC abdominal que confirma la presencia de un hepatocarcinoma bifocal en segmentos IV y V.

En los días posteriores mantiene ausencia de anemización o exteriorización de sangrado, aunque presenta descompensación hidrópica y PBE que se resuelven tras tratamiento antibiótico, albúmina y diurético.

DISCUSIÓN

La afectación intestinal por parte de un hepatocarcinoma es muy poco frecuente, habiéndose descrito únicamente una decena de casos en la literatura desde su primera identificación en 1987.

La presentación más frecuente de esta invasión es la hemorragia digestiva alta, presentando un pronóstico muy malo (generalmente por el avanzado estadio tumoral) y requiriendo tratamiento quirúrgico en caso de que la lesión sea resecable.

REFERENCIAS

- Sauer, B. G. et al (2012). Liver Invasion of the Duodenum Due to Hepatocellular Carcinoma. Clinical Gastroenterology and Hepatology, 10(5), A25.
- Lin CP, Cheng JS, Lai KH, et al. Gastrointestinal metastasis in hepatocellular carcinoma: radiological and endoscopic studies of 11 cases. J Gastroenterol Hepatol 2000;15:536–541. 2.
- Humbert P, Sarmiento J, Boix J, et al. Hepatocellular carcinoma presenting with bleeding due to duodenal perforation by the tumor. Endoscopy 1987;19:37–38.

29 CIERRE DE FÍSTULA PERSISTENTE TRAS GASTROSTOMÍA ENDOSCÓPICA PERCUTÁNEA CON DISPOSITIVO OVESCO

AUTORES

Rosa María Sáiz Chumillas
Belén Bernad Cabredo
Irene Chivato Martín-Falquina
Lorena Alba Hernández
Gadea Hontoria Bautista
Rut Pereda García, Manuel
Alfonso Jiménez Moreno
Adriana Carolina Moncada Urdaneta
Jaime Sanz Sánchez
Beatriz Sicilia Aladrén

Hospital Universitario de Burgos

La gastrostomía endoscópica percutánea (PEG) permite la nutrición de pacientes con imposibilidad para la ingesta oral de forma prolongada. Generalmente, la fístula gastrocutánea cierra espontáneamente tras la retirada de la PEG. El sistema OTSC® (Ovesco) permite el cierre endoscópico de perforaciones de pequeño tamaño del tracto digestivo.

CASO CLÍNICO

Varón de 27 años con antecedente de traumatismo craneoencefálico con graves secuelas motoras y neurológicas portador de PEG durante 8 años. Se decide retirada de la misma por buena tolerancia oral. 3 meses después persiste fístula gastrocutánea y se decide cierre endoscópico de la misma mediante sistema Ovesco. Con gastroscopio de doble canal se localiza fístula gastro-cutánea en

curvatura mayor de cuerpo gástrico y se coloca clip Ovesco (10 mm). 4 meses después, el paciente presentó persistencia de la fístula gastrocutánea con escaso débito, confirmándose endoscópicamente la caída del primer Ovesco. Actualmente está pendiente de colocación de un nuevo Ovesco.

CONCLUSIONES

A pesar de los escasos estudios publicados, el uso de Ovesco para el cierre de fístulas persistentes tras PEG supone una técnica sencilla, segura, efectiva, menos costosa (que el tratamiento quirúrgico) y que disminuye o evita la estancia hospitalaria. Este caso apoya el uso de este tipo de técnicas para esta indicación que suele darse en pacientes frágiles y de alto riesgo quirúrgico.

30 ANGIOSARCOMA DE KAPOSI GÁSTRICO EN PACIENTE CON VIRUS DE IA INMUNODEFICIENCIA HUMANA

AUTORES

Javier Tejedor Tejada [1]
Henar Núñez Rodríguez [1]
Beatriz Madrigal Rubiales [2]
Diego González-González [2]

[1] Unidad de Endoscopia del Servicio de Digestivo
Hospital Universitario Río Hortega, Valladolid, España.
[2] Servicio de Anatomía Patología
Hospital Universitario Río Hortega, Valladolid, España.

El sarcoma de Kaposi (SK) es un tumor vascular de bajo grado asociado a la infección por el virus del herpes humano 8 (VHH-8) [1]. SK fue descrito por primera vez en 1872 por el Dr. Moritz Kaposi en pacientes con "sarcoma pigmentado múltiple idiopático de piel" [2].

Existen varias formas de sarcoma de Kaposi. La forma clásica aparece en hombres de edad avanzada de la región Mediterránea y Europa del Este como lesiones cutáneas nodulares y/o máculas violáceas. El SK endémico se describió originariamente en jóvenes del África subsahariana. El SK asociado a la inmunosupresión se describió en receptores de trasplante en la década de 1980, cuya presentación es más variable. El SK asociado al síndrome de inmunodeficiencia adquirida (SIDA) generalmente se presenta con lesiones cutáneas. Sin embargo, en casos más avanzados, el SK puede afectar al tracto gastrointestinal, ganglios linfáticos y los pulmones.

CASO CLÍNICO

El sarcoma de Kaposi (SK) es un tumor vascular de bajo grado asociado a la infección por el virus del herpes humano 8 (VHH-8) [1]. SK fue descrito por primera vez en 1872 por el Dr. Moritz »

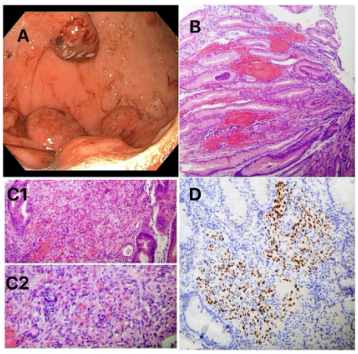

FIGURA 1. A: IMAGEN ENDOSCÓPICA DE LA CURVATURA GÁSTRICA MAYOR Y MENOR DEL ESTÓMAGO CON LESIONES VIOLÁCEAS SOBREELEVADAS COMPATIBLES CON SARCOMA DE KAPOSI. B: BIOPSIA DE MUCOSA GÁSTRICA CON VASOS ECTÁSICOS E INFILTRADO LINFOPLASMOCÍTICO EN LA LÁMINA PROPIA. C1 Y C2: PROLIFERACIÓN NEOPLÁSICA DE CÉLULAS FUSIFORMES Y ESPACIOS VASCULARES CON FORMA DE HENDIDURA. LAS CÉLULAS MUESTRAN NÚCLEO OVALADO CON CROMATINA FINA GRANULAR O VESICULAR CON NUCLEOLO PEQUEÑO Y CITOPLASMA MAL DEFINIDO. D: TINCIÓN INMUNOHISTOQUÍMICA PARA EL VIRUS DEL HERPES HUMANO 8 QUE MUESTRA UNA TINCIÓN DE ANTÍGENO NUCLEAR FUERTEMENTE POSITIVA DE LAS CÉLULAS FUSIFORMES.

Kaposi en pacientes con "sarcoma pigmentado múltiple idiopático de piel" [2].

Existen varias formas de sarcoma de Kaposi. La forma clásica aparece en hombres de edad avanzada de la región Mediterránea y Europa del Este como lesiones cutáneas nodulares y/o máculas violáceas. El SK endémico se describió originariamente en jóvenes del África subsahariana. El SK asociado a la inmunosupresión se describió en receptores de trasplante en la década de 1980, cuya presentación es más variable. El SK asociado al síndrome de inmunodeficiencia adquirida (SIDA) generalmente se presenta con lesiones cutáneas. Sin embargo, en casos más avanzados, el SK puede afectar al tracto gastrointestinal, ganglios linfáticos y los pulmones.

BIBLIOGRAFIA

1. Cathomas G, Stalder A, McGandy CE, Gudat F, Terracciano LM. Detection of human herpesvirus 8 (HHV 8) in Kaposi sarcomas of the gastrointestinal tract. Schweiz Med Wochenschr. 1997 Jun 7;127(23):988-91.
2. Lee AJ, Brenner L, Mourad B, Monteiro C, Vega KJ, Munoz JC. Gastrointestinal Kaposi's sarcoma: Case report and review of the literature. World J Gastrointest Pharmacol Ther. 2015 Aug 6;6(3):89-95. Doi: 10.4292/wjgpt.v6.i3.89.
3. Maeyashiki C, Nagata N, Uemura N. Angiosarcoma involving solid organs and the gastrointestinal tract with life-threatening bleeding. Case Rep Gastroenterol. 2012 Sep;6(3):772-7. Doi: 10.1159/000346398. Epub 2012 Dec 20.
4. Levine AM, Tulpule A. Clinical aspects and management of AIDSrelated Kaposi's sarcoma. Eur J Cancer 2001; 37: 1288-1295. PMID: 11423260 Doi: 10.1016/S0959-8049(01)00109-5

31 COMPLICACIONES DE LAS SONDAS ENTERALES DE INFUSIÓN DE LEVODOPA/CARBIDOPA ¿ES NECESARIA LA VIGILANCIA ENDOSCÓPICA REGLADA?

AUTORES

Velayos B, Del Olmo L
Aller R, Marco J
Fernández L.

Servicio de Neurología.
Hospital Clínico de Valladolid.

Las sondas enterales de infusión continua de levodopa/carbidopa están indicadas en algunos pacientes con enfermedad de Parkinson avanzada. Sin embargo, su uso no está exento de efectos adversos. Presentamos dos casos representativos.

CASO CLÍNICO

Caso 1: varón de 68 años con Parkinson de 12 años de evolución que no respondía a ajuste de medicación oral. Se colocó sonda enteral de 9 F a través de gastrostomía percutánea de 15 F. Al año acudió a urgencias por empeoramiento agudo de su sintomatología neurológica, coincidiendo con abdominalgia difusa y vómitos. Las constantes eran normales salvo Tª 37,3º y en la exploración el abdomen estaba distendido, con dolorimiento difuso sin peritonismo. La analítica era normal. Se decidió realizar una gastroscopia, apreciándose la sonda enteral atrapada entre pliegues eritemato-edematosos. Se cortó el extremo externo y se realizaron maniobras de tracción con pinza, dificultadas por la elongación del dispositivo y la mala tolerancia del enfermo, que obligó a suspender la exploración sin poderse retirar a exterior la sonda restante. La TAC posterior describía el extremo del catéter yeyunal enclavado en pliegues engrosados, con proceso inflamatorio local sin datos de perforación. La nueva gastroscopia observó que el catéter de 9 F había sido desimpactado en la gastroscopia previa, persistiendo edema de pliegues sin sangrado. El enfermo expulsó los restos de la sonda con las heces.

Caso 2: varón de 69 años con Parkinson de 19 años de evolución con fluctuaciones motoras refractarias a tratamiento oral optimizado. Inició levodopa en perfusión por sonda enteral de 9 F a tercera porción duodenal a través de gastrostomía de 15 F, siendo recambiada a los 18 meses. 15 meses después, el enfermo refería estado nauseoso y vómitos, realizándose gastroscopia que objetivó falta de movilización del catéter interno, comprobándose un gran bezoar duro impactado organizado en el extremo pig-tail distal. Con pinzas se procedió a su movilización y fragmentación, consiguiéndose finalmente situarlo en estómago, desde donde se extrajo por boca a exterior.

DISCUSIÓN

Según las recomendaciones técnicas, las sondas enterales de infusión continua de levodopa/carbidopa pueden permanecer colocadas durante varios meses sin que se produzcan complicaciones. El tiempo en el que deben de ser reevaluadas no está estipulado.

La aparición de algunos efectos adversos derivados de su uso prolongado en el tiempo podría prevenirse mediante un seguimiento endoscópico protocolizado, evitando situaciones clínicas que comprometan la salud de los portadores de estos dispositivos.

MESA DE HEPATOLOGÍA

32 DESARROLLO DE LA ENFERMEDAD HEPÁTICA GRASA NO ALCOHÓLICA DE-NOVO AL QUINTO AÑO POST-TRASPLANTE HEPÁTICO. FACTORES PREDICTIVOS

AUTORES

Javier Tejedor-Tejada
Esteban Fuentes Valenzuela
Rodrigo Nájera Muñoza
Félix García-Pajaresa
Carolina Almohalla Álvareza
Fátima Sánchez-Martína
Carmen Alonso-Martína
Gloria Sánchez-Antolína

Unidad de Hepatología y Trasplante hepático; Servicio de aparato digestivo, Hospital Universitario Rio Hortega, Valladolid, España

La incidencia de enfermedad hepática grasa (EHGNA) de-novo alcanza el 20-30% al quinto año post-trasplante hepático (TOH). La EHGNA se asocia con un aumento de la morbi-mortalidad cardiovascular.

OBJETIVOS

Describir la proporción de EHGNA de-novo al quinto año post-TOH e identificar sus factores predictivos.

MÉTODO

Análisis retrospectivo unicéntrico de los TOH realizados desde Enero 2001-Diciembre 2014. Definimos EHGNA como la evidencia radiológica de esteatosis de-novo en ausencia de otras etiologías. Se recogieron variables demográficas, clínicas, analíticas e histológicas. Se analizaron los factores predictivos de EHGNA de-novo al quinto año post-TOH mediante análisis multivariante y se realizó un análisis de supervivencia mediante el método de Kaplan-Meier.

RESULTADOS

Se incluyeron 252 pacientes con un primer TOH que alcanzaron el quinto año post-TOH, 78.6% hombres con 54.9 años (DE +/- 9.5). El alcohol (46%) y hepatitis virales (39.7%) fueron las principales etiologías de cirrosis. La incidencia de EHGNA de-novo al quinto año fue 36.1%. La incidencia de eventos cardiovasculares fue de 24.2% y el 21.2% en pacientes con y sin EHGNA, respectivamente (p=0,58). En el análisis multivariante, el sexo (OR 5.40, IC 95% 1.94-15.03), la obesidad (OR 3.72, IC 95% 1.27-10.89), el síndrome metabólico (OR 4.69, IC 95% 1.98-11.14) y la diabetes de-novo (OR 2.79, IC 95% 1.19-6.53), fueron predictivos de EHGNA de-novo. El 58-86% del grupo con EHGNA desarrolló fibrosis significativa (F2). La supervivencia media en el grupo EHGNA fue de 166,3 frente 173,6 meses en el grupo control (p=0,502).

CONCLUSIONES

La EHGNA de-novo al quinto año post-TOH es frecuente y se asocia con comorbilidades cardiovasculares. El sexo, la obesidad, la diabetes de-novo y el síndrome metabólico fueron factores asociados con el desarrollo de EHGNA de-novo. Una proporción significativa de pacientes con EHGNA presentaban una fibrosis avanzada con herramientas no invasivas. Este grupo de pacientes tiende a una peor supervivencia.

33 EFECTIVIDAD DEL TRATAMIENTO CON ANTIVIRALES DE ACCIÓN DIRECTA EN PACIENTES TRATADOS CON PAUTAS CON O SIN SOFOSBUVIR

AUTORES

Mancebo Martínez Antonio [1]
Moreno Planas, José María [1]
Sánchez Ruano, Juan José [2]
Murillo Matamoros, Claudio [3]
Larrubia Marfil, Juan Ramón[4]
Gancedo Bringas, Pilar [5]
Patón Arenas, Roberto [6]
Oliva Garrido, Carlos [1]
París García, Alicia [1]
Artaza Varasa, Tomás [2]
Garrido Martínez, Mercedes [7]
González Carrera, Víctor [8]
Pedrero Leparmentier, Noemí [1]
Fernández de Cañete Camacho, José Carlos [1]
Lucendo Villarín Alfredo [9]
Martínez Alfaro, Elisa [1]
Pérez Flores, Ricardo [1]

1. Servicio de Aparato Digestivo y UEI Complejo Hospitalario Universitario de Albacete
2. Servicio de Aparato Digestivo Hospital de Toledo
3. Servicio de Aparato Digestivo Hospital de Cuenca
4. Servicio de Aparato Digestivo Hospital Universitario de Guadalajara
5. Servicio de Aparato Digestivo Hospital de Puertollano
6. Servicio de Aparato Digestivo Hospital Universitario de Ciudad Real
7. Servicio de Aparato Digestivo Hospital de Villarrobledo
8. Servicio de Aparato Digestivo Hospital de Almansa
9. Servicio de Aparato Digestivo Hospital de Tomelloso

La infección por el virus de la hepatitis C (VHC) constituye tras el alcohol, la segunda causa de cirrosis en España. Sofosbuvir es uno de los antivirales más ampliamente utilizados en el tratamiento de la infección.

OBJETIVO

Analizar la respuesta al tratamiento con antivirales de acción directa en pacientes tratados con pautas con o sin sofosbuvir.

MÉTODOS

Estudio analítico retrospectivo observacional realizado en 11 hospitales de Castilla La Mancha. Fueron incluidos todos los pacientes tratados con AAD. El análisis de datos fue realizado con SPSS. El valor ``p´´ se calculó mediante la prueba chi-cuadrado.

RESULTADOS

Comenzando en 2014 se han incluido en el estudio 1783 pacientes tratados con AAD. 1091 varones (61,1%). Edad media 56 años (mediana: 55; rango: 13-88 años). El genotipo más frecuente es el 1b con 953 pacientes (53,4%), 1a 409 pacientes (22,9%), genotipo 3 190 (10,6%) y genotipo 4 132 pacientes (7,4%). Son cirróticos 625 pacientes (35%). El valor medio de la elastografía en aquellos pacientes en los que realizó fue 12,55 kPa (rango 1,63-77). La carga viral basal media fue de 2.341.090 UI/ml (log 5,9414; rango log 1,46-7,56). 867 pacientes (48,62%) fueron tratados con pautas que incluyeron sofosbuvir. El tratamiento más empleado fue la combinación de ombitasvir, paritaprevir, ritonavir y dasabuvir en 449 pacientes (25,1%), sofosbuvir/ledipasvir en 388 pacientes (18,9%) y glecaprevir/pibrentasvir en 269 pacientes (15%). 1631 pacientes (95,7%) alcanzaron una respuesta viral sostenida a las 12 semanas del tratamiento (RVS 12). Entre los pacientes tratados con pautas con sofosbuvir la RVS fue del 93,5% (821/867) frente al 96,7% de RVS en los pacientes tratados con pautas sin sofosbuvir (810/837), siendo la diferencia significativa (p=0,034). »

En el grupo de pacientes tratados con sofosbuvir el 51,4% (431/867) eran cirróticos mientras que en el grupo sin sofosbuvir eran cirróticos el 22,7% (194/837) (P<0,001). Entre los tratados con sofosbuvir había un 9,2% de cirróticos descompensados (80/867) mientras que en los tratados sin sofosbuvir el porcentaje de cirróticos descompensados fue del 2,3% (20/867). Analizando la efectividad de las pautas que incluyen sofosbuvir, la RVS de los pacientes tratados con sofosbuvir/ledipasvir fue del 96,3%(374/388), del 93%(202/217) en los tratados con sofosbuvir/daclatasvir, 93,3% (198/212) en los tratados con sofosbuvir/simeprevir y del 98,3%(60/61) en los tratados con sofosbuvir/velpatasvir.

CONCLUSIÓN

La efectividad del tratamiento con AAD en nuestros pacientes con hepatitis C fue discretamente inferior usando pautas de tratamiento con sofosbuvir probablemente debido a la mayor gravedad de la hepatopatía en estos enfermos.

34 ¿QUÉ CAMBIOS METABÓLICOS SE PRODUCEN TRAS LA CURACIÓN DE LA HEPATITIS C EN PACIENTES TRATADOS CON ANTIVIRALES DE ACCIÓN DIRECTA?

AUTORES

Laura Alcoba Vega [1]
Rita González Nuñez [1]
Raisa Quiñones Castro [1]
Carmen Villar Lucas [1]
Rubén Pérez Fernández [1]
Victoria Cano López [1]
Sandra Diez Ruiz [1]
Irene Latras Cortés [1]
Esperanza Gutiérrez Gutiérrez [2]
Eva Fernández Morán [3]
Luis Vaquero Ayala [1]
Begoña Álvarez Cuenllas [1]
Pedro Linares Torres [1]
Francisco Jorquera Plaza [1]

[1] Servicio de Aparato Digestivo del Complejo Asistencial Universitario de León.
[2] Servicio de Farmacia del Complejo Asistencial Universitario de León.
[3] Servicio de Análisis Clínicos del Complejo Asistencial Universitario de León.

La curación de la hepatitis C se asocia a una disminución de la fibrosis hepática y a una mejora en el perfil glucídico. Hay discrepancias sobre qué sucede con la esteatosis hepática tras alcanzar la respuesta viral sostenida en la semana 12 (RVS-12) y también se desconocen los cambios que suceden en la composición corporal.

OBJETIVO

Analizar los cambios en la esteatosis, fibrosis hepática, metabólicos y de composición corporal tras alcanzar la RVS-12.

MÉTODO

Estudio prospectivo de pacientes valorados para tratamiento de hepatitis C, realizando determinaciones antropométricas, analíticas, elastométricas y de composición corporal mediante bioimpedancia (BIO) en el momento basal y en la RVS12. Resultados: se recogieron 134 pacientes (74% hombres), edad media 54 años, 86% naives, 25% con HTA, 19% diabetes, 19% hipercolesterolemia, 12% hipertrigliceridemia, 14% obesidad. Cambios en la Fibrosis Hepática: Tras la RVS.12, los pacientes con fibrosis hepática avanzada pasaron del 47% al 32%. La RHM de 9.8 a 7.1 (KPa) (p<0.05), y todos los índices serológicos de fibrosis (APRI, FIB4, Forns, NAFLD y HFS) disminuyeron significativamente tras RVS-12 (p<0.05). La mitad de los pacientes perdieron peso. Cambios en la esteatosis hepática: Tras el tratamiento, de forma global disminuyó la esteatosis hepática (EH), y pasó del 36% al 23% por FLI, del 51% al 42% por HSI y del 36% al 24% por CAP. Hubo una correlación significativa entre CAP, IMC y CC, aumentando en los pacientes con sobrepeso y obesidad frente al peso normal tanto en el momento basal como en la RVS-12: peso normal (basal/RVS-12) (219/220dB/M), sobrepeso (244/252dB/m) y obesidad (281/292dB/m). El CAP medio global pasó de 237 a 244 dB/m (ns), disminuyendo fundamentalmente en los pacientes que perdieron peso (225 vs 263 dB/m). Cambios en el perfil lipídico: hubo un incremento en el colesterol, TGL, LDL, índice aterogénico y riesgo coronario de forma significativa. Cambios en el perfil glucídico: El 48% de los pacientes tenían resistencia a la insulina (RI) en el momento basal frente al 44.7% en RVS-12. El HOMA basal pasó de 4.44 a 3.66. El 40% de los que tenían RI dejaron de tenerla tras el tratamiento. Cambios en la composición corporal: La grasa visceral (GV) y el índice de masa grasa (IMG) se correlacionaron de forma significativa con el IMC y la CC, así como con el CAP (p<0.05). De forma global no hubo diferencias significativas en relación a IMG y GV tras la RVS-12, aunque sí en el subgrupo que perdieron peso (IMG 6.7 vs 8.92 y GV 1.9 vs 3.1), p<0.05.

CONCLUSIONES

La RVS-12 se asocia con una disminución de la fibrosis hepática, de la RI y de la EH, aunque hubo un incremento en el perfil lipídico. Estos beneficios no son evidentes en el subgrupo de pacientes que ganan peso tras obtener la RVS-12, produciéndose un aumento de la EH, de la RI y de la composición grasa del organismo.

35 ESTUDIO DE LAS PERITONITIS BACTERIANAS ESPONTÁNEAS (PBE) EN LOS PACIENTES CON CIRROSIS HEPÁTICA DE NUESTRO MEDIO

AUTORES

Victoria Cano López
Rubén Pérez Fernández
Raisa Quiñones Castro
Rita González Núñe
Laura Alcoba Vega
Carmen Villar Lucas
Sandra Diez Ruiz
Irene Lastras Cortes
Luis Vaquero Ayala
Begoña Alvarez-Cuenllas
Pedro Linares Torres
Francisco Jorquera Plaza

Complejo Asistencial Universitario de León.

La PBE traduce un grado importante de disfunción hepática y refleja un pronóstico desfavorable de los pacientes con cirrosis hepática.

OBJETIVO

Analizar los casos de PBE en nuestro medio reflejando el grado de función hepática y la evolución de los pacientes.

MATERIAL Y MÉTODOS

Estudio descriptivo, retrospectivo de los pacientes ingresados por PBE desde el año 2005 al 2017 recogiendo variables clínicas, analíticas y microbiológicas.

RESULTADOS

Se recogieron 48 pacientes con PBE, 83% varones y 17% mujeres, con edad media de 62±11años. La etiología de la cirrosis fue principalmente enólica (62%), seguida de virus hepatitis C (20%). El grado funcional hepático fue: 8% Child A, 44% B y 48% C. El 54% tenían un MELD>18. Antes de la PBE presentaron otras descompensaciones: 19% hemorragia digestiva alta (HDA) por varices esofágicas, 54% descompensación hidrópica, 25% encefalopatía hepática y 25% episodio previo de PBE. La clínica era mayormente dolor abdominal (37%) y fiebre (48%). Además el ingreso por PBE se asociaba a otras complicaciones como encefalopatía hepática (40%), HDA (8%), síndrome hepatopulmonar (4%) o hiponatremia (10%). El 48% de los pacientes con PBE experimentaron un deterioro renal y un 46% se complicaron con otra infección, fundamentalmente urinaria. El cultivo del líquido ascítico se realizó en el 90% de los casos, siendo negativo en el 46%. Los gérmenes aislados fueron variados, predominando E.coli (13%). Se realizó antibioterapia empírica con cefaloporinas de 3ªgeneración (Cefotaxima 49%/Ceftriaxona 35%) con modificación posterior en el 35%, en función del antibiograma o mala respuesta clínica. El segundo antibiótico más utilizado fue Piperacilina/Tazobactam (24%) seguido de Imipenem (18%). El 65% de los pacientes murieron de media en 11±21meses. El 20% estaban en lista de espera de trasplante y el 80% se habían desestimado. No hubo éxitus en los trasplantados (43,8%). La mayoría tenían una clasificación de ChildC (40%) y un MELD medio de 18±5. El 39% presentaba una infección asociada, siendo la más frecuente la urinaria (20%). El desarrollo de hiponatremia se asoció a éxitus en el 83%. Un 25% desarollaron infecciones posteriores al ingreso asociándose a éxitus en un 75%, siendo la más frecuente la sepsis (33%). A mayor número de ingresos por complicaciones de la cirrosis, mayor probabilidad de éxitus ($p<0.05$).

CONCLUSIONES

Las datos obtenidos en este estudio reflejan el pronóstico desfavorable de los pacientes con cirrosis hepática que desarrollan PBE, siendo el trasplante hepático la única medida disponible para disminuir ese riesgo. El desarrollo de PBE se asocia a otras infecciones ya sea en el ingreso o posteriormente. Además la hiponatremia se asoció con menor supervivencia.

36 EL TRATAMIENTO DE LA HEPATITIS AUTOINMUNE CONSIGUE LA REMISIÓN BIOQUÍMICA Y LA REGRESIÓN O ESTABILIZACIÓN DE LA FIBROSIS HEPÁTICA EN LA MAYOR PARTE DE LOS PACIENTES

AUTORES

Modamio Molina J [1]
Gómez Rubio M [1,2]
Castellanos González M [2]
Delgado Martínez C [2]
Olazarán Narváez I [2]
López Martín C [2]
de Cuenca Morón B [2]

[1] Facultad de Ciencias Biomédicas, Universidad Europea de Madrid.
[2] Servicio de Aparato Digestivo, Hospital Universitario de

La hepatitis autoinmune (HAI) es una enfermedad hepática infrecuente, de presentación aguda o crónica, que sin tratamiento puede evolucionar hacia la cirrosis hepática. Existen escasos estudios sobre HAI en nuestro país. Los objetivos fueron: 1) describir características epidemiológicas y clínicas de HAI, 2) evaluar respuesta al tratamiento y evolución.

MATERIAL Y MÉTODOS

Estudio observacional, retrospectivo, descriptivo, unicéntrico. Inclusión 35 pacientes con HAI (criterios clínicos y/o histológicos) de 1991- 2018. Variables estudiadas: sexo, edad, debut, puntuación IAHG, enfermedad autoinmune asociada, tratamiento, valores analíticos, histología, scores Child-Pugh y MELD, complicaciones y supervivencia.

RESULTADOS

• Inclusión 35 pacientes, mujeres 88,6%(n=31), edad media 59.8 años, seguimiento 7.7 años.

• HAI tipo 1 más frecuente 74.3%(n=26), seguida de superposición HAI-colangitis biliar primaria 17.1%(n=6), y tipo 2 8.6%(n=3).

• Motivo diagnóstico: hipertransaminasemia crónica 60%(n=21), hepatitis aguda 34.3%(n=12), y hepatopatía crónica 5.7%(n=2).

• Mediana valores analíticos: ALT 378UI/l, FA 158UI/l, IgG 1990mg/dl, GGT 166UI/l, albúmina 3.9g/dl, bilirrubina 1.36mg/dl, INR 1UI, creatinina 0.7mg/dl. Autoanticuerpos: ANA 71.4%(n=25), SMA 45.7%(n=16), LKM1 14.3%(n=5), p-ANCA 20%(n=7) y AMA 14.3%(n=5).

• Scores pretratamiento IAHG. Simplificado: 40%(n=14) no cumplen criterios; 8.6%(n=3) diag- »

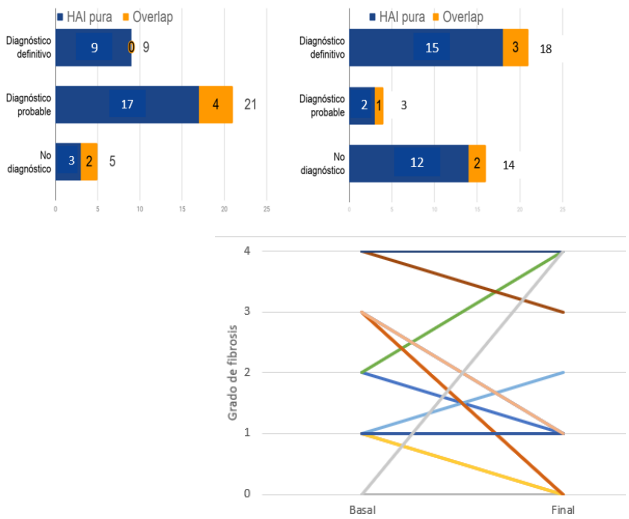

nóstico probable y 51.4%(n=18) diagnóstico definitivo. Completo: 14.3%(n=5) no criterios; 60%(n=21) probable; 25.7%(n=9) definitivo (Figura 1).

• Histológicamente: hepatitis crónica 71.4%(n=25), hepatitis aguda 17.1%(n=6) y cirrosis 10.1%(n=4). Histología típica HAI 14.7%(n=5) y compatible 85.7%(n=30).

• Enfermedadautoinmuneasociadaen11pacientes(31.4%).

• El 74.3%(n=26) tratado con esteroides y azatioprina,

8.6%(n=3) esteroides aislados. Imposibilidad suspensión

esteroides en 29.4%(n=10).

• Tras tratamiento, remisión bioquímica 71%(n=25) e histológica 47%(n=8). 17 pacientes con biopsia post- tratamiento, la fibrosis disminuyó o mantuvo estable 82.3%(n=14) (Figura 2). Un caso HAI tipo 2 precisó trasplante hepático por cirrosis descompensada.

CONCLUSIONES

HAI es una enfermedad infrecuente, presentación variable, generalmente hipertransaminasemia crónica. Diagnóstico por combinación de criterios clínicos, analíticos e histológicos. Los criterios IAHG tienen un valor limitado tanto en las formas puras como síndromes overlap. Tratamiento inicial inmunosupresor con corticoides y azatioprina, consiguiendo remisión en un porcentaje elevado de pacientes.

37 COLANGITIS BILIAR PRIMARIA: CARACTERÍSTICAS Y RESPUESTA AL ÁCIDO URSODESOXICÓLICO

AUTORES

Marcos Martín [1]
AF Martín Arribas, MI [1]
González-Cotorrouelo González, A [1]
Haro Pérez, AM [2]
Gómez de la Cuesta, S [1]
Geijo Martínez, F [1]

[1] Servicios de Aparato Digestivo y Medicina Preventiva . Complejo Asistencial Universitario de Salamanca (CAUSA).
[2] Institutito de Investigación Biomédica de Salamanca (IBSAL).

La colangitis biliar primaria (CBP) es una enfermedad hepática colestásica crónica, caracterizada por inflamación de los pequeños conductos biliares que puede llevar a cirrosis. El tratamiento de primera línea es el ácido ursodesoxicólico (AUDC); pero hay pacientes sin respuesta al mismo, lo que conlleva menor supervivencia libre de trasplante. Nos proponemos describir las características de la CBP en nuestro medio, conocer la evolución tras tratamiento con AUDC y analizar la respuesta al mismo.

MÉTODO

Realizamos un estudio retrospectivo en 73 pacientes con CBP seguidos en consulta de Hepatología del Servicio de Digestivo del CAUSA, analizando variables epidemiológicas, clínicas, analíticas y relacionadas con el tratamiento. La respuesta al AUDC se evaluó con los criterios de Barcelona, París I y París II, basados en la evolución de variables bioquímicas al año de tratamiento.

RESULTADOS

El 91,8% son mujeres. Edad media: 57±13 años (rango: 29-89). Tiempo de seguimiento: 1-23 años. Enfermedades asociadas: autoinmunes (27,4%), destacando hipotiroidismo (13,7%) y S. de Sjögren (8,2%), depresión (28,8%), colelitiasis (23,3%), osteopenia (24,7%), osteoporosis (19,2%). Tuvieron síntomas al diagnóstico el 54,8% y en el seguimiento el 64,4%, predominando prurito y astenia. La exploración al diagnóstico fue normal en el 86,3%. Los signos más frecuentes fueron hepatomegalia (11%) e hiperpigmentación (5,5%). Alteraciones analíticas: FA y GGT elevadas (100%), AST elevada (86,3%), ALT elevada (83,6%), hiperbilirrubinemia (13,7%), hipercolesterolemia (60,3%), leucopenia (17,8%), trombopenia (12,3%), anemia (5,5%). Presentaron complicaciones el 9,6%, siendo la más frecuente la ascitis. La respuesta al AUDC fue: 68,5%, 74% y 56,2% según los criterios de Barcelona, París I y París II respectivamente. Los respondedores según los criterios de Barcelona recibieron una dosis media de AUDC de 12,9±2,5 mg/kg/día y los no respondedores 11,1±3 mg/kg/día ($p<0,05$). Con los criterios de París I y París II se observó relación entre respuesta al tratamiento y menores niveles basales de bilirrubina, AST, ALT, FA y GGT; y entre falta de respuesta y mayor tasa de complicaciones y exitus.

CONCLUSIONES

1) Más del 90% los pacientes son mujeres. 2) Los principales síntomas son astenia y prurito. 3) La tasa de respuesta al AUDC fue mayor con los criterios de París I. 4) La respuesta según los criterios de Barcelona se relacionó con mayor dosis/Kg/día de AUDC. 5) La respuesta según los criterios de París I y París II se relacionó con menores niveles basales de bilirrubina, AST, ALT, FA y GGT; y la no respuesta con mayor tasa de complicaciones y exitus.

38 DIAGNÓSTICO MEDIANTE ÍNDICES NO INVASIVOS DE LA ENFERMEDAD METABÓLICA HEPÁTICA GRASA

AUTORES

M Durà [1]
A Alemán Domínguez [1]
CM Hernández [1]
S Lorenzo [1]
N Mora [1]
B Antolin [1]
B Burgueño [1]
R Busta MC García [1]
N Fernandez [2]
C Laserna [1]
Luis F Salazar [1]
R Aller [1,2]

[1] Servicio de Aparato Digestivo. Hospital Clínico Universitaro de Valladolid.
[2] Facultad de Medicina. Universidad de Valladolid

La Enfermedad por hígado graso no alcohólico (EHGNA) es la causa más frecuente de hepatopatía crónica en nuestro medio. El "gold standard" para el diagnóstico es la biopsia hepática, pero es invasiva, costosa, no exenta de riesgos, con gran variabilidad interobservador, por lo que son necesarios métodos no invasivos de diagnóstico. El objetivo de nuestro estudio fue determinar la exactitud diagnóstica de índices no invasivos basados en datos clínicos y analíticos comparado con la biopsia hepática, así como analizar la concordancia de los índices no invasivos entre sí en la cohorte global y en las diferentes subpoblaciones de riesgo.

MÉTODO

Estudio observacional sobre una cohorte prospectiva de 245 pacientes entre 19 y 80 años diagnosticados de EHGNA mediante biopsia hepática en HCUV desde 2005 a 2018. A todos se les realizó analítica y medidas antropométricas para calcular los siguientes índices no invasivos: A) Índices de esteatosis: FLI -Fatty Liver Index-, LAP -Liver Accumulation Product-, HSI -Hepatitis Score Index-, B) Índices de fibrosis: NFS -NAFLD Fibrosis Score-, FIB-4 -Fibrosis 4- y HFS -Hepamet Fibrosis Score-.

RESULTADOS

En general, los índices no invasivos de esteatosis tienen alta sensibilidad (el más sensible, FLI 89,7%) y los de fibrosis, alta especificidad (el más específico, el FIB-4 99,5%). La concordancia entre los índices de esteatosis es del 64,2% (FLI frente a LAP), del 68,9% (FLI frente a HSI) y del 69,1% (LAP frente a HSI), con coeficientes Kappa entre 0,2 y 0,3. Entre los índices de fibrosis es del 95% (NFS frente a FIB-4), del 81,2% (NFS frente a HFS) y del 82,1% (FIB-4 frente a HFS), con coeficientes Kappa entre 0,2 y 0,4. En subpoblaciones de riesgo, sobre los índices que valoran esteatosis, el FLI es el índice más sensible en todas las subpoblaciones (89-97%) excepto en mujeres que es el HSI (89%), siendo la especificidad en general baja salvo el HSI (89,9%) en obesos. En cuanto a los índices de fibrosis, el HFS y la suma de índices ofrece la máxima sensibilidad en diabéticos (86,7%) y tanto el FIB-4 como el NFS la máxima especificidad en diabéticos, hipertensos y con síndrome metabólico (100%). El área bajo la curva (COR) de los índices de fibrosis es excelente: 0,8 ($p<0,05$).

CONCLUSIONES

Los índices no invasivos de esteatosis son más sensibles y los de fibrosis son más específicos cuando se comparan con la biopsia hepática. El FLI es el más sensible por lo que sería un índice adecuado para el screening inicial de esteatosis y los índices FIB-4 y NFS dada su alta especificidad serían adecuados para valorar la fibrosis de forma no invasiva y precisa.

39 EFECTIVIDAD Y SEGURIDAD DEL TRATAMIENTO DE LA HEPATITIS C EN PACIENTES CON ENFERMEDAD RENAL CRÓNICA EN CASTILLA LA MANCHA

AUTORES

Oliva Garrido, Carlos [1]
Escribano Alfaro Marta [10]
Sánchez Ruano, Juan José [2]
Murillo Matamoros, Claudio [6]
Pérez Flores, Ricardo [1]
Larrubia Marfil, Juan Ramón[3]
Gancedo Bringas, Pilar [4]
Patón Arenas, Roberto [5]
Pedrero Leparmentier, Noemí [1]
Mancebo Martínez Antonio [1]
París García, Alicia [1]
Fernández de Cañete Camacho, José Carlos [1]
Rodríguez Toboso, Gabriel [1]
Montealegre Barrejón, María [7]
Martínez Rodenas, Ponciano[8]
Lucendo Villarín Alfredo [9]
Artaza Varasa, Tomás [2]
Martínez Alfaro, Elisa [1]
Moreno Planas, José María [1]
Romero Moreno, Eloísa [1]
Quintanilla Peinado, Clara [1]

[1] Servicio de Aparato Digestivo y UEI Complejo Hospitalario Universitario de Albacete
[2] Servicio de Aparato Digestivo Hospital de Toledo
[3] Servicio de Aparato Digestivo Hospital Universitario de Guadalajara,
[4] Servicio de Aparato Digestivo Hospital de Puertollano
[5] Servicio de Aparato Digestivo Hospital Universitario de Ciudad Real
[6] Servicio de Aparato Digestivo Hospital de Cuenca
[7] Servicio de Aparato Digestivo Hospital de Villarrobledo
[8] Servicio de Aparato Digestivo Hospital de Almansa,
[9] Servicio de Aparato Digestivo Hospital de Tomelloso
[10] Facultad de Medicina UCLM

La hepatopatía crónica más frecuente en pacientes con enfermedad renal crónica (ERC) es la infección crónica por el VHC, produciendo mayor morbilidad y mortalidad.

OBJETIVO

Analizar la efectividad y la seguridad de la terapias antivirales en pacientes con ERC infectados por VHC con datos de la práctica clínica real en Castilla-La Mancha.

MÉTODOS

Análisis retrospectivo de datos recogidos prospectivamente en un estudio colaborativo multicéntrico, en el que se recopilaron los datos de enfermos tratados de VHC entre julio de 2014 y diciembre de 2018 en doce hospitales de Castilla-La Mancha.

RESULTADOS

Se analizaron datos de 1355 pacientes, de los cuales 57 padecían ERC (67,20% en estadio I; II o III, 5,20% en estadio IV y 27,60% en estadio V). La edad media fue 56,1 años, con una desviación típica de 11,6; siendo el 60,3% varones.

Se observaron diferencias significativas en determinados factores de riesgo cardiovascular, siendo más frecuentes en pacientes con ERC la hipertensión arterial (68,8% vs 27,8%; $p<0,001$), y la hiperuricemia (28,0% vs. 10,7%; $p=0,018$); mientras que el tabaquismo estaba más presente en el grupo general (16,1% vs. 35,8%; $p=0,026$).

El genotipo viral más frecuente en ambos grupos fue el 1b (71,4% en pacientes con ERC, 57,5% en el grupo general ($p=0,038$).

La combinación de tratamiento más empleada fue PTV/RTV+OBV±DSV en ambos grupos (31,6% en el general, 38,6% en el de ERC). La segunda más utilizada en el grupo general fue SOF/LDV (23,3%), mientras que en el de ERC fue GZR/EBR (24,6%); existiendo diferencias significa- »

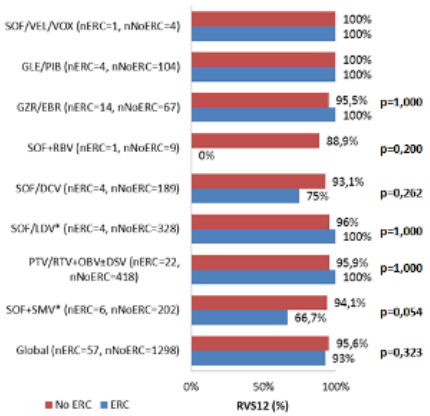

tivas en el empleo de SOF/LDV (p=0,003) y GZR/EBR (p<0,001) entre pacientes con y sin ERC.

Se alcanzaron diferencias estadísticamente significativas en la presencia efectos adversos (p=0,009), más frecuentes en pacientes con ERC (48,1% vs. 30,9%). Los pacientes tratados con RBV fueron los más afectados en ambos grupos, sin existir diferencias significativas entre ellos. Si se alcanzaron respecto a la necesidad de disminuir la dosis, siendo más frecuente en el grupo de ERC (16,4% vs. 6,5%; p=0,011).

No existieron diferencias significativas en la RVS12 alcanzada en ambos grupos respecto al tratamiento asignado, siendo la RVS12 del 95,6% en el grupo general y 93% en el de ERC (p=0,323).

CONCLUSIÓN

En nuestro medio, los pacientes con ERC presentan más frecuentemente HTA e hiperuricemia que la población general, además de mayor número de efectos secundarios y mayor necesidad de disminución de dosis de las combinaciones terapéuticas, sin que ello repercuta en las tasas finales de RVS12.

40 PREVALENCIA DE MARCADORES DEL VIRUS DE LA HEPATITIS E EN PACIENTES CON SOSPECHA DE INFECCIÓN AGUDA O CRÓNICA Y DESCRIPCIÓN DE CASOS EN UN HOSPITAL DE TERCER NIVEL

AUTORES

Ortega Lobete O
Rayón Moreno L
Caravaca Gámez C
Bighelli F
García García J
Alonso López S
Bañares Cañizares R.

Hospital General Gregorio Marañón, Madrid.

La infección por el virus de la hepatitis E (VHE) es una causa importante de morbimortalidad. Es una infección zoonótica, cuya incidencia está aumentando en occidente. Estudios recientes demuestran una alta prevalencia en países Europeos donde la infección se considera endémica. El objetivo de nuestro estudio es determinar la seroprevalencia de VHE en pacientes con sospecha de infección aguda o crónica en nuestro centro.

MÉTODOS

Estudio observacional, retrospectivo y unicéntrico. Incluye pacientes de forma consecutiva con solicitud de serología para VHE desde enero 2014 hasta agosto 2018. Se determina la prevalencia de marcadores de infección y se clasifican los patrones según serología (IgM,IgG) y RNA (PCR). Se recogen variables epidemiológicas y clínicas y se describe la evolución de los casos de infección aguda por VHE.

RESULTADOS

Se solicitaron marcadores de infección por VHE en 200 pacientes. Cuarenta y dos (21,5%) presentan serología positiva de infección por VHE, de los cuáles 7(3,5%) presentan infección aguda, 1(0,5%) infección crónica, 22(11%) serología de infección pasada y 6(12%) indeterminada (tabla 1).

En 122 pacientes (56%) se solicita el VHE como estudio etiológico de hepatitis aguda, con resultado positivo en el 6,3% de los casos. La hipertransaminasemia crónica y la mononeuritis son causa de sospecha en el 20% y 10% de las peticiones. El 54,5% de las serologías se solicitan desde el servicio de Digestivo.

Los pacientes con serología de infección por VHE presentan una mayor edad que los pacientes con serología negativa (p<0.05). La infección por VHE no se asocia a la inmunosupresión, sexo, trasplante hepático, hepatopatía crónica basal o coinfección con VIH (tabla 2).

Solo uno de los 7 pacientes con hepatitis aguda por VHE precisó tratamiento con ribavirina por la gravedad del cuadro, objetivándose la resolución en todos los casos.

CONCLUSIONES

La infección por VHE es una causa frecuente de hepatitis aguda en nuestro medio, se asocia a una edad mayor y parece presentar una evolución favorable. Existe una elevada tasa de marcadores de infección pasada, lo que sugiere que la mayoría de las primoinfecciones son asintomáticas. Son necesarios más estudios para estimar la prevalencia y el curso clínico de la infección por VHE en la población general en España.

Tipo de infección	Serología	N(%)
Infección aguda	VHE IgM+, IgG-/+ PCR VHE+, VHE IgM+, VHE IgG+ PCR VHE+, VHE IgM+ PCR VHE+ , VHE IgG+ PCR VHE+	7(3,5)
Infección pasada	VHE IgM-, VHE IgG+	22 (11)
Infección crónica	PCR VHE+ >3 meses +/- VHE IgM-IgG+	1(0,5)
Indeterminada	IgM + débil sin posterior seroconversión. Ausencia de 2ª serología de confirmación de seroconversión.	6(12)
Negativa	IgG-, IgM-	158(78)

N=200	Global	VHE +	VHE-	p
Edad (m;DS)	48;16	56;14	43;16	0.02
Sexo (%H/M)	64/36	64/36	64/36	ns
Coinfección VIH (n/%)	29(14,5)	3(7)	26(16)	ns
Inmunosupresión (n/%)	89 (44,5)	72(45)	17(40)	ns
Trasplante hepático (n/%)	33(16,5)	9(21)	24(15)	ns
Hepatopatia crónica (n/%)	61 (30,5)	16(39)	45(29)	ns

41 ESTRATEGIA DE BÚSQUEDA Y MICROELIMINACIÓN DE LA HEPATITIS C EN LA PROVINCIA DE SALAMANCA

AUTORES

Gómez de la Cuesta Sara [1]
Martín-Arribas María Isabel [1]
Oliva Oliva Antonia [2]
Jiménez Vicente Felipe [1]
González Santiago Jesús Manuel [1]
Geijo Martínez Fernando [1]

[1] Servicio de Aparato Digestivo
[2] Servicio de Farmacia
Complejo Asistencial Universitario de Salamanca.

Desde la introducción de los antivirales de acción directa en 2014, se han tratado en España más de 100.000 pacientes con hepatitis por virus de la hepatitis C (VHC), consiguiendo la curación la mayoría de ellos.
El objetivo de este estudio es evaluar los resultados de una intervención activa para detectar y tratar infecciones activas no diagnosticadas o que perdieron el seguimiento.

MÉTODO

Desde diciembre de 2014 hasta diciembre de 2017, el Servicio de Aparato Digestivo del Complejo Asistencial Universitario de Salamanca trató unos 220 pacientes. A finales de 2017 se realizó un cruce de bases de datos de los Servicios de Microbiología, A. Digestivo y Enfermedades Infecciosas del Hospital y de Atención Primaria, para identificar a todos los pacientes con Ac anti-VHC positivo de la provincia. Aquellos en los que no había evidencia de haber sido tratados se dividieron en dos grupos, para ser analizados por A. Digestivo o E. Infecciosas. En Digestivo, mediante revisión de historias clínicas en papel y búsqueda en el sistema informático del Hospital (historia clínica no digitalizada), se identificaron los pacientes que debían ser contactados para tratar o aclarar su situación respecto al VHC. A la vez, se envió un formulario a cada Centro de Salud con un listado de pacientes anti-VHC positivos correspondientes a su cupo, instando a que nos remitieran información sobre la situación de la infección. A comienzos de 2018, ya identificados los pacientes con los que era necesario contactar, se realizaron llamadas telefónicas por médicos del Servicio y se enviaron cartas a través del S. de Citaciones, explicando la enfermedad y motivando a acudir a Consulta. Se realizó rescate telefónico de los que no acudieron.

RESULTADOS

Se identificaron 1834 pacientes con Ac anti-VHC positivo. En 1354 de ellos no se encontró evidencia de haber sido tratados. Digestivo analizó 655 de estos pacientes, revisando historias clínicas y con la información de A. Primaria, detectando 160 pacientes que precisaban ser contactados. En 2018, se realizaron 66 llamadas telefónicas y se enviaron 94 cartas. Durante 2019, se contactó telefónicamente con 33 pacientes que no acudieron tras enviarles carta o localizados en Primaria, rescatando para tratamiento a 6. Realizaron tratamiento 56 pacientes. Genotipos: 1a= 22% (12); 1b= 6% (1); 2= 7% (4), 3= 11% (6); 4= 20% (1)1; 5= 1% (1). Fibrosis (mediante elastografía): F0-1: 50% (28); F2: 10% (6); F3: 23% (13); F4: 16% (9). Todos tuvieron respuesta viral sostenida.

CONCLUSIONES

Esta búsqueda activa es eficaz para detectar y tratar a pacientes que se encuentran fuera de nuestras Consultas, dentro del objetivo de la OMS de eliminación de la hepatitis C para el año 2030.

42 EVALUACIÓN A LARGO PLAZO DE LA FUNCIÓN RENAL EN PACIENTES CON HEPATITIS CRÓNICA B EN TRATAMIENTO CON TENOFOVIR Y ENTECAVIR

AUTORES

Antona Herranz, Marta [1]
Gómez de la Cuesta, Sara [1]
Domínguez Gómez, Raquel [1]
Menéndez Ramos, Ana [1]
González Santiago, Jesús Manuel
Martín Arribas, María

Hasta el momento, se desconoce la magnitud del impacto sobre la función renal de los fármacos empleados en el tratamiento de la infección crónica por el virus de la hepatitis B (VHB). Nuestro objetivo es evaluar a largo plazo los cambios en el filtrado glomerular (eGFR; ml/min/1,73 m2) de pacientes con hepatitis crónica B en tratamiento con tenofovir y entecavir, así como la efectividad de éstos en cuanto al control de la replicación viral.

MÉTODO

realizamos un estudio retrospectivo de pacientes con infección crónica por el VHB en tratamiento activo con tenofovir y entecavir, en el Servicio de Aparato Digestivo, desde julio de 2008 hasta agosto de 2019. Se recogieron las características basales de los pacientes en función de sexo, raza, edad, tratamiento previo, enfermedad renal crónica de base, medicación potencialmente nefrotóxica, hipertensión arterial (HTA) y diabetes mellitus tipo 2 (DM2). Se analizó la efectividad de los fármacos determinando la carga viral a las 12, 24, 48 semanas, tres y cinco años. Se analizó su seguridad renal comparando la variación del eGFR en esos mismos tiempos. Para estudiar la asociación entre variables cualitativas se utilizó la prueba de Chi cuadrado. Para estudiar las diferencias entre medias independientes se utilizaron los tests estadísticos paramétricos o no paramétricos exigidos por las condiciones de aplicación.

RESULTADOS

Desde julio de 2008 hasta agosto de 2019, 70 pacientes (hombres 62,9%) con infección crónica por VHB (Antígeno e positivo el 18,6%; 13) se encontraban en tratamiento antiviral [tenofovir: 70% (49), entecavir: 24,4% (17), ambos: 2,8% (2), adefovir: 2,8% »

(2)]. El 18,6% (13) de los pacientes había tenido tratamiento previo, 5 de ellos con adefovir. Un 18,6% (13) tenía cirrosis; el 11,4% (8) presentaba enfermedad renal crónica al inicio de tratamiento; un 42,9% (30) tomaba medicación potencialmente nefrotóxica al inicio del tratamiento. En 42 pacientes, el seguimiento se hizo a 5 años. No había diferencias significativas en el eGFR basal entre los pacientes con tenofovir y entecavir (p=0,73). No se detectaron diferencias significativas en el descenso del eGFR entre ambos grupos a las 12, 24, 48 semanas, tres y cinco años (p>0,05). Tampoco se encontraron diferencias significativas entre ambos grupos en cuanto al descenso de la carga viral en los mismos tiempos (p>0,05). En ningún caso hubo que suspender el tratamiento antiviral debido a toxicidad renal.

CONCLUSIONES

En nuestro estudio, tanto tenofovir como entecavir presentaron un buen perfil de seguridad renal a largo plazo, y demostraron ser fármacos efectivos para el control de la carga viral, objetivo más importante en el tratamiento de la infección crónica por el VHB.

43 COCIENTES NEUTRÓFILO/ LINFOCITO, PLAQUETA/LINFOCITO Y VOLUMEN PLAQUETAR MEDIO COMO MARCADORES DE RESPUESTA AL TRATAMIENTO EN HEPATITIS B CRÓNICA

AUTORES

González Núñez R [1]
Alcoba Vega L [1]
Quiñones Castro R [1]
Villar Lucas C [1]
Cano López V [1]
Pérez Fernández R [1]
Latras Cortés I [1]
Gutiérrez Gutiérrez E [2]
Fernández Morán E [3]
Álvarez Cuenllas B [1]
Vaquero Ayala L [1]
Linares Torres P [1]
Jorquera Plaza F [1]

[1] Servicio de Digestivo- Complejo Asistencial Universitario de León (CAULE)
[2] Servicio de Farmacia- CAULE
[3] Servicio de Análisis Clínicos- CAULE

	Basal	Al año	Valor de p
AST	69	25	0.000
ALT	103	28	0.000
APRI	1.43±	0.56±	0.000
FIB4	2.8±	1.92±1.94	0.000
Nº neutrófilos	3974	3489	0.849
Nº linfocitos	1889	1884	0.572
Nº plaquetas	178040	176662	0.184
VPM	9.2±1.21	10.36±7.2	0.009
NLR	2.63±0.4	2.01±0.9	0.998
PLR	106.33±66	102.73±49	0.728

El cociente neutrófilo/linfocito (NLR), plaqueta/linfocito (PLR) y volumen plaquetar medio (VPM) han surgido como índices que reflejan inflamación en pacientes con hepatitis B crónica (HBC). Sin embargo, los cambios de estos cocientes tras tratamiento con análogos de los nucleósidos/ nucleótidos (AN) han sido poco investigados. El objetivo de nuestro estudio es analizar los índices NLR, PLR y VPM en pacientes con HBC relacionándolos con variables analíticas e índices de fibrosis, y estudiar los cambios en las variables tras un año de tratamiento.

MÉTODO

se trata de un estudio retrospectivo con 90 pacientes con HBC que empezaron tratamiento con AN. Hemos recogido variables analíticas, índices de fibrosis (APRI y FB4) y los cocientes NLR, PLR y VPM; todo esto pretratamiento y tras (al menos) un año con él.

RESULTADOS

Los 90 pacientes con HBC recibieron tratamiento con AN durante al menos 1 año En la tabla mostramos los valores medios basales y los valores tras al menos un año, reflejando las diferentes variables en los casos y controles.

Tras un año con AN, el porcentaje de fibrosis avanzada en los casos decreció al 7% desde el 28% (APRI) y al 14% desde el 32%(FIB4) respectivamente. El VPM aumenta al año (9,2 vs 10,36 p<0,05). Correlación: hay correlación significativa entre NLR and PLR (0.77, p <0.05) y entre PLR y número de plaquetas (0.56, p <0.05) y no hubo correlación entre NLR y PLR con los índices de fibrosis.

Análisis de subgrupos: los pacientes con fibrosis basal leve tenían un NLR más alto que los de avanzada (APRI y FIB4): 3.55 vs 2.27 (ns) y 2.94 vs 1.97 (ns) y hubo un descenso al año de 2,05 vs. 1,57 (ns) y 2,07 vs 1,66 (ns). Los valores de PLR en pacientes con fibrosis leve vs. avanzada por APRI fueron 116 vs 80 basal (p< 0,05) frente a 106,61 vs 57 al año (p< 0,05) y con FIB4 118,55 vs 80,36 basal (p<0,05) y al año 106.61 vs 79.74 (p< 0,05).

CONCLUSIÓN

Tas un año en tratamiento con AN, las tasas de fibrosis hepática disminuyen, las transaminasas se normalizan y las ratios NLR y PLR disminuyen (reflejando la disminución de los valores de GOT y GPT). El índice PLR discrimina de forma significativa a pacientes con fibrosis leve de aquellos con fibrosis avanzada. Tras un año con AN, PLR disminuye en el subgrupo de fibrosis leve y aumenta en fibrosis avanzada. El VPM aumenta de forma significativa tras un año con tratamiento.

Las modificaciones en NLR, PLR y VPM pueden reflejar los cambios que se producen en la inflamación hepática tras el tratamiento antiviral.

44 EFICACIA Y SEGURIDAD DEL TRATAMIENTO CON ANTIVIRALES DE ACCIÓN DIRECTA DE PACIENTES CON HEPATITIS C Y NEOPLASIAS CONCOMITANTES NO HEPÁTICAS

AUTORES

Hidalgo Romero A
Manzano Alonso ML
López Couceiro L
Wong Becerra L
Hernández Castro O
Muñoz Gómez R
Castellano Tortajada G
Fernández Vázquez I

Hepatología, Servicio de Aparato Digestivo, Hospital 12 de Octubre, Madrid.

Los antivirales de acción directa (AADs) para la hepatitis C han demostrado ser un tratamiento seguro y eficaz, con beneficios clínicos a largo plazo. Sin embargo, no existen recomendaciones específicas en pacientes con tumores y hepatitis C. Ésta puede aumentar las complicaciones de la enfermedad oncológica, la toxicidad farmacológica y la mortalidad, y excluye habitualmente de los ensayos clínicos con quimioterapia. Presentamos nuestra experiencia en el tratamiento de la hepatitis C con AAD en pacientes con neoplasias concomitantes no hepáticas.

MÉTODO

Estudio retrospectivo de pacientes con hepatitis C, tratados con AAD desde enero de 2015 hasta diciembre de 2018, y tumores no hepáticos diagnosticados durante o previo al inicio con AADs. Se han analizado variables clínicas, analíticas, estadio de fibrosis, tratamiento antiviral y respuesta, y enfermedad oncológica, tratamiento recibido y mortalidad. El seguimiento medio de los pacientes fue de 32.8 meses (8-48).

RESULTADOS

1633 pacientes recibieron AAD, 19 de ellos con neoplasias (1.2%): 5 mama, 6 hematológicas, 3 pulmón, 1 endometrio, 1 seminoma, 1 colon, 1 tiroides y 1 páncreas. Una paciente tenía 3 neoplasias: tiroides, riñón y un proceso linfoproliferativo. Edad media 64.5 años, 10 (53%) hombres. Genotipo predominante: 1b (68%). Estadio de fibrosis: 3 (16%) F0-1, 1 (6%) F2, 4 (21%) F3 y 11 (57%) F4. El AAD más utilizado fue Harvoni (31%).

En 3 casos se diagnosticó la neoplasia durante el tratamiento antiviral, los AAD coincidieron con el tratamiento oncológico en 9 pacientes y en el resto la neoplasia fue tratada inmediatamente antes de iniciar los AAD. La paciente con tres neoplasias recibió AAD tras cirugía de 2 de ellas, y la tercera fue un proceso linfoproliferativo resuelto con el tratamiento de la hepatitis C. En 2 pacientes con leucemia se realizó monitorización, sin tratamiento oncológico hasta el momento del análisis. Ningún paciente interrumpió o modificó la terapia oncológica. Todos completaron los AAD sin efectos adversos reseñables. Se observó respuesta viral sostenida en los 19 pacientes (100%) a la semana 12 post-tratamiento. Un paciente que recidivó durante la quimioterapia respondió con éxito al re-tratamiento. Hubo 2 exitus por causas no hepáticas, sin otras incidencias en el seguimiento.

CONCLUSIÓN

En nuestro estudio, el tratamiento de la hepatitis C con AAD en pacientes con neoplasias concomitantes no hepáticas fue seguro y eficaz, y no supuso ningún inconveniente para el tratamiento oncológico.

45 CIRROSIS HEPÁTICA Y HEMORRAGIA DIGESTIVA ALTA. REVISIÓN DE LA INCIDENCIA EN EL COMPLEJO ASISTENCIAL UNIVERSITARIO DE LEÓN

AUTORES

Pérez Fernández Rubén
Cano López Isabel
Quiñones Castro Raisa
Villar Lucas Carmen
González Núñez Rita
Alcoba Vega Laura
Linares Torres Pedro
Vaquero Ayala Luis
Jorquera Plaza Francisco

Complejo Asistencial Universitario de León.

La hemorragia digestiva alta (HDA) es una complicación severa en el paciente cirrótico con una elevada mortalidad.

OBJETIVO

Analizar los casos de HDA ocurridos en pacientes con cirrosis hepática en el hospital de León, con el fin de caracterizarlos y determinar factores asociados a su pronóstico.

MÉTODO

De realizó un estudio descriptivo retrospectivo de los pacientes ingresados en el servicio de Digestivo del Hospital de León entre los años 2010-2017 con los diagnósticos de cirrosis hepática y hemorragia digestiva alta a través de la herramienta tecnológica Savana, recogiendo diversas variables.

RESULTADOS

Se registraron 97 ingresos por HDA. El 80% varones, edad media de 63.7±13años siendo la principal etiología de la enfermedad hepática el alcohol (57.7%), debutando el 25% con HDA. El 41.3% presentaba varices esofágicas (VE) conocidas y el 25% profilaxis primaria. El 85.6% presentó origen varicoso, siendo la forma más frecuente la presencia de VE aisladas (56.7%), seguida de gastropatía de la hipertensión portal (9.3%). Se realizó tratamiento endoscópico con ligadura de bandas en 53% y esclerosis en 19%. Recidiva de la HDA en 31% de los pacientes, asociándose ésta a sexo mujer (52%vs25%) y etiología OH,HAI,CC o CBP (p=0.004). Fallecieron el 7.2%, todos varones (p<0.05). El tratamiento endoscópico utilizado asociado con mayor mortalidad fue la esclerosis (22%Mt) vs bandas (4%Mt)(p=0.18). El estadio Child-C tuvo mayor mortalidad(23%). La etiología varicosa no se asoció a mayor mortalidad (p=0.6), pero sí a mayor tasa de recidiva (33.7%vs14.3%)(p=0.3).

CONCLUSIONES

La HDA por VE en el paciente con »

cirrosis hepática sucede fundamentalmente en pacientes varones con cirrosis por alcohol y hasta en un 40% de los casos en pacientes con buena función hepática suponiendo la 1ª causa de descompensación en el 25%. Con los tratamientos instaurados, la mortalidad es sólo del 7% concentrándose en los pacientes con mayor disfunción hepática.

46 CARACTERÍSTICAS CLÍNICAS Y MICROBIOLÓGICAS DE LA INFECCIÓN EN PACIENTES HOSPITALIZADOS POR HEPATITIS AGUDA ALCOHÓLICA EN NUESTRO HOSPITAL

AUTORES

Rosa María Sáiz Chumillas
Lorena Alba Hernández
Irene Chivato Martín-Falquina
Rut Pereda García
Jaime Sanz Sánchez
Judith Gómez Camarero
Aida Puebla Maestu
Ester Badia Aranda
Cristina Fernández Marcos

Hospital Universitario de Burgos

La hospitalización por hepatitis aguda alcohólica (HAA) condiciona una alta morbi-mortalidad. La infección en estos pacientes parece empeorar el pronóstico de forma independiente.
Objetivos: 1) describir las características clínicas de los pacientes hospitalizados por HAA en los últimos años, 2) evaluar si existe alguna variable que se asocie a infección en estos pacientes.

MÉTODO

Estudio descriptivo, observacional y retrospectivo. Se recogieron datos clínicos, analíticos, microbiológicos y tipos de tratamiento, entre enero-2014 y enero-2019. Se excluyeron los pacientes con algún episodio previo de HAA. Se registró la mortalidad en el ingreso y año tras el alta.

El análisis comparativo se realizó mediante Test U de Mann-Whitney y Chi cuadrado, con un valor significativo de $p < 0.05$.

RESULTADOS

Un total de 34 pacientes fueron incluidos. El 88% eran hombres, con edad media de 53.5 años y una mediana de consumo de alcohol de 85 gramos/día. Un 47% presentaban síndrome metabólico y un 74% eran cirróticos (92% en estadio Child-Pugh ≥ B7). La mediana del MELD fue 18.5. De los datos analíticos destacan: bilirrubina 9.7 mg/dl, creatinina 0.7 mg/dl, AP 50%, albúmina 2.7 g/L, leucocitos 8200/L. Un 59% de los pacientes recibió corticoterapia, un 12% pentoxifilina y un 50% antibioterapia.

La infección ocurrió en 6 pacientes (18%). De ellos, 3 pacientes (50%) presentaron infección de tracto urinario (ITU), con urocultivo positivo para Escherichia Coli multisensible; 2 pacientes (33%) presentaron peritonitis bacteriana espontánea (PBE), uno con cultivo de líquido ascítico positivo para E. coli BLEA y el otro, cultivo negativo; 1 paciente (17%) presentó colangitis aguda con cultivos negativos.

La mortalidad total en el ingreso fue de 10 pacientes (29%), 8 pacientes en el grupo de no infectados y 2 en el grupo de infectados.

Ninguna variable resultó estadísticamente significativa en el estudio comparativo.

CONCLUSIONES

Los gérmenes gran negativos son los organismos predominantes en la infección en estos pacientes.

Los pacientes con HAA tienen alta morbilidad y mortalidad.

No hemos encontrado diferencias entre pacientes infectados y aquellos no infectados. Estos datos deberían tomarse con cautela debido al bajo número de pacientes.

47 SEGUIMIENTO A LARGO PLAZO DE LOS PÓLIPOS VESICULARES

AUTORES

Jaime Sanz Sánchez
Rosa María Saiz Chumillas
Lorena Alba Hernández
Ester Badia Aranda
Sara García Morán
Rut Pereda García
Gadea Hontoria Bautista
Juan Carlos Pérez Álvarez

Servicio de Aparato Digestivo. Hospital Universitario de Burgos.

Analizar la evolución de los pólipos vesiculares (PV) detectados mediante ecografía abdominal y evaluar el impacto de las características epidemiológicas y factores de riesgo de malignidad (FRM) en el comportamiento y en la tasa de crecimiento de los mismos.

MÉTODO

Se realizó una búsqueda para el término "PV" en los informes de ecografía realizados entre Enero 2013 y Diciembre 2018. Se evaluaron retrospectivamente las características epidemiológicas, FRM (edad >50 años), tamaño inicial y final de los PV. Definimos como Tasa de Crecimiento Significativo (TCS) un aumento de tamaño ≥2 mm.

RESULTADOS

Se incluyeron 257 pacientes (128 varones;52%), principalmente europeos (97%) y edad media de 54 años (41-63). Al diagnóstico, 37 (14%) presentaron colelitiasis/barro biliar, 136 (53%) pólipos solitarios y ninguno CEP. El tamaño medio de los PV fue 4.5 mm (2-20 mm). Durante el seguimiento permanecieron estables en 114 (45%), decrecieron en 34 (13%) y aumentaron en 95 (37%); en 13 no se identificaron posteriormente (5%). 24 pacientes (9%) presentaron una TCS, sin observarse diferencias en edad, etnia, sexo, número de PV ni tamaño inicial comparado con aquellos sin TCS (p>0.05). Se realizó cole- »

cistectomía en 24 pacientes (9%): 10 (42%) debido a un tamaño ≥ 10 mm y el resto por cólico biliar (12/24;50%) y pancreatitis previa (2/24;8%). La histología reveló 12 (50%) casos de pólipos de colesterol, 6 (25%) con colelitiasis y solo un paciente con adenoma (4%) de 4.5 mm sin TCS e intervenido por cólico biliar.

CONCLUSIONES

En nuestra cohorte, 1/3 de los pólipos aumentaron de tamaño, el resto permanecieron estables, decrecieron o se resolvieron posteriormente.

No se observó relación entre los FRM descritos en otras series ni otros factores epidemiológicos y la TCS.

Sólo encontramos un adenoma entre los pacientes colecistectomizados, sin observarse ningún adenocarcinoma.

48 LA BIOPSIA POSTREPERFUSION EN EL TRASPLANTE HEPÁTICO COMO PREDICTOR DE MORTALIDAD A CORTO Y MEDIO PLAZO

AUTORES

Javier Tejedor Tejada [1]
Carlos Maroto Martín [1]
Laura Sánchez Delgado [1]
Rodrigo Nájera Muñoz [1]
Esteban Fuentes Valenzuela [1]
Beatriz Madrigal Rubiales [2]
Carolina Almohalla Álvarez [1]
Félix García Pajares [1]
Carmen Alonso Martín [1]
Baltasar Pérez Saborido [3]
Enrique Asensio [3]
M. Ángeles Torres Nieto [2]
Gloria Sánchez Antolín [1]

[1] Unidad de Hepatología. Unidad de Trasplante hepático, Hospital Universitario Rio Hortega, VALLADOLID, Spain,
[2] Servicio de Anatomía patológica. Hospital Universitario Rio Hortega, Valladolid, Spain.
[3] Unidad de Cirugía hepatobiliar. Unidad de Trasplante hepático, Hospital Universitario Rio Hortega, Valladolid.

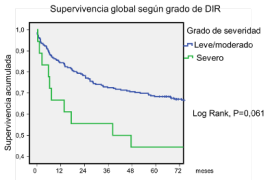

Figura 1. Supervivencia según grado de DIR en la BPR

La biopsia postreperfusión (BPR) permite establecer el daño por isquemia reperfusión (DIR). Se desconoce su implicación a medio plazo. El objetivo de nuestro estudio fue determinar la correlación de la severidad de los resultados histopatológicos de la BPR con la función del injerto a corto plazo, medio plazo y sus factores predictores.

MÉTODO

Estudio retrospectivo unicéntrico de todos los pacientes trasplantados hepáticos (TOH) entre 2001-2014 con BPR. Se determinaron los factores independientes de desarrollo de DIR mediante regresión de Cox y la supervivencia mediante Kapplan Meier. La disfunción primaria temprana del injerto (DPTI) fue definida como Bilirrubina total > 10 mg/dl, INR > 1,6 o GPT > 2000 UI/L durante la primera semana postrasplante.

RESULTADOS

Se realizaron 433 TOH en este periodo, de los cuales se realizó BPR a un total de 280 pacientes (64.6%), siendo el 77,5% varones. La etiología más frecuente fue el alcohol. Los pacientes con DIR severo presentaban una mayor tendencia a desarrollo de DPTI y mala función inicial.

El tiempo de isquemia fría fue un factor predictivo independiente HR 1,006 (IC 95% 1,001-1,011) de desarrollo de DIR severo.

En el análisis de supervivencia según el tipo de DIR, se objetivó una tendencia a una menor supervivencia en los pacientes con DIR severo (figura 1), aunque sin alcanzar la significación estadística (p=0,061). La supervivencia al año y quinto año en los pacientes con DIR severo era 67% y 44% frente al resto donde era 84% y 68%, respectivamente. Aquellos que desarrollaban una DPTI presentaban una menor supervivencia global, estadísticamente significativa (p=0,02).

CONCLUSIONES

La isquemia fría es un factor independiente asociado al desarrollo de DIR severo postTOH. Los pacientes con DIR severo presentan tendencia a una menor supervivencia y un mayor desarrollo de DPTI del injerto. La aparición de DPTI se asoció en nuestra serie a menor supervivencia a los cinco años.

49 ¿ES POSIBLE CONOCER EL GRADO DE ABSTINENCIA AL ALCOHOL EN CANDIDATOS A TRASPLANTE HEPÁTICO?

AUTORES

Javier Tejedor Tejada [1]
Rodrigo Nájera Muñoz [1]
Esteban Fuentes Valenzuela [1]
Carlos Maroto Martín [1]
Laura Sánchez Delgado [1]
Fátima Sánchez Martín [1]
Carolina Almohalla Álvarez [1]
Félix García Pajares [1]
Beatriz Calvo Antón [2]
Pilar Pinto Fuentes [3]
Gloria Sánchez Antolin [1]

[1] Unidad de Hepatología y transplante hepático; Servicio de aparato digesitvo. Hospital Universitario Rio Hortega. Valladolid
[2] Servicio de Análisis Clínicos. Hospital Universitario Rio Hortega Valladolid
[3] Servicio de Cirugía General y Aparato Digestivo. Hospital Universitario Rio Hortega. Valladolid

La cirrosis hepática avanzada de origen alcohólico es la indicación más frecuente de trasplante de hígado (TOH) en España. La recomendación en la mayoría de los grupos trasplantadores es un período de abstinencia enólica 6 meses pre-TOH.
En los últimos años, se han desarrollado técnicas con una alta sensibilidad y especificidad para detectar la ingesta de alcohol hasta 5 días previos como la medición del etilglucurónido (ETG) en orina.

OBJETIVO

Conocer el éxito de la abstinencia alcohólica en pacientes evaluados para TOH y determinar su correlación con la anamnesis y los datos analíticos.

MÉTODO

Análisis prospectivo de la medición de ETG en orina de los pacientes evaluados para TOH desde Enero 2017-Marzo 2019, y su correlación con la anamnesis en la consulta pre-TOH de hepatología y psiquiatría y con los parámetros analíticos. Consideramos datos analíticos compatible con el consumo de alcohol: Volumen corpuscular medio (VCM) >100 fL y gamma-glutamil-transpeptidasa (GGT) >300 U/L.

RESULTADOS

Se incluyeron 162 pacientes remitidos a la consulta pre-TOH, 84.13% hombres con una media de 57.8 años (DE +/-7.06). La etiología de cirrosis más frecuente »

fue la alcohólica (64.13%) y la hepatitis C (16.55%). El ETG fue positivo en 10 pacientes (6.2%), nueve pacientes alcohólicos y uno VHC. El 80% y 70% de pacientes reconocieron su consumo en consulta de hepatología y psiquiatría, respectivamente. Los pacientes ETG positivo presentaban niveles de transaminasas, GGT y bilirrubina mayores que pacientes ETG negativo. Aquellos pacientes fueron excluidos del programa de pre-TOH.

CONCLUSIÓN

En nuestra serie, el 6,9% de los pacientes remitidos a consulta pre-TOH habían consumido alcohol. El 80% de los consumidores reconocen la falta de abstinencia en la entrevista clínica. La determinación de ETG es una técnica eficaz y objetiva en el cribado del consumo de alcohol para garantizar la abstinencia en el candidato a TOH.

50 BIOPSIA HEPÁTICA PERCUTÁNEA (BHP) Y FIBROSCAN® EN LA ALTERACIÓN CRÓNICA DE LA BIOQUÍMICA HEPÁTICA DE ETIOLOGÍA NO FILIADA: RENDIMIENTO DIAGNÓSTICO Y CONTRIBUCIÓN AL MANEJO DEL PACIENTE

AUTORES

Laura López Couceiro, María Luisa Manzano Alonso, Ana María Martín Algíbez, María Amo Peláez, Berta de las Heras Páez de la Cadena, Gregorio Castellano Tortajada, Inmaculada Fernández Vázquez.

Servicio de Aparato Digestivo, Unidad de Hepatología. Hospital Universitario 12 de Octubre, Madrid.

En ocasiones no se consigue el diagnóstico etiológico ante la alteración crónica del perfil hepático. La biopsia hepática percutánea (BHP) aporta información diagnóstica y pronóstica en estos casos, aunque no está exenta de complicaciones. En este contexto no se ha validado el FibroScan® como método indirecto de valoración de fibrosis.
Nuestro objetivo fue valorar la BHP y el FibroScan® en pacientes con alteración crónica de la analítica hepática de etiología no filiada, su impacto en el manejo y la correlación para descartar lesión avanzada.

MÉTODO

Estudio retrospectivo y prospectivo en el que se incluyeron las BHP realizadas desde 2017 por alteración crónica de la bioquímica hepática y estudio etiológico negativo. Se incluyó la información de aquellos que disponían de FibroScan®.

En todos se realizaron serologías virales, perfil férrico, autoinmunidad, inmunoglobulinas, alfa1antitripsina y ceruloplasmina, ecografía, anticuerpos de enfermedad celíaca si predominaba la citolisis y colangioRM en casos de colestasis.

RESULTADOS

Se realizaron 40 BHP en pacientes con estudio negativo, 82,5% mujeres, mediana de 46 años (IQ 40-52). 15% con patrón de daño hepatocelular, 32% colestásico y 52,5% mixto. 24 pacientes (60%) disponían de FibroScan®.

26 (65%) de las BHP mostraron cambios leves inespecíficos no diagnósticos y se tradujo en menor monitorización clínica. El valor del FibroScan® fue: mediana 4,35 (rango 2,3-6). En el resto, la BHP aportó información etiológica: 7,5% biliar y 27,5% parenquimatosa. En 3 casos el resultado del FibroScan® fue: mediana 12,6 (rango 12-15,2) y la BHP diagnosticó patología con fibrosis avanzada.

CONCLUSIONES

En nuestro estudio, la BHP contribuyó en menos de la mitad de los casos al diagnóstico etiológico, aunque al descartar lesión evolucionada permitió monitorización clínica menos estrecha. La correlación del FibroScan® con la biopsia fue excelente para descartar fibrosis avanzada (valores < 6 kPa).

51 EXPERIENCIA EN EL TRATAMIENTO CON ÁCIDO OBETICÓLICO EN PACIENTES CON CBP NO RESPONDEDORES A AUDC

AUTORES

Carlos Vicente Hernández, Gema Gigante González de la Aleja, Pablo Muñoz Gómez, Carlos San Román Gutiérrez, Juan Diego Castro Limo, Gema De la Cruz Pérez, Marta Romero Gutiérrez, María Abanades Tercero, Diego Muñoz López, Rafael Ángel Gómez Rodríguez

Servicio de Aparato Digestivo, Complejo Hospitalario de Toledo.

El tratamiento de primera línea para la colangitis biliar primaria (CBP) es el ácido ursodesoxicólico (AUDC) a dosis de 13-15 mg/kg /día. Sin embargo el 35-40% de los pacientes no responden bien al tratamiento (criterios de Paris- II) y siguen presentando niveles elevados de FA y bilirrubina, por lo que están expuestos a un mayor riesgo de progresión de la enfermedad y complicaciones asociadas a la misma. En estos casos según las guías clínicas de la EASL y AASLD, está indicada la terapia de segunda línea, añadiendo ácido obeticólico (OCA).

Presentamos nuestra experiencia en 4 casos clínicos tratados con OCA en los últimos 18 meses:

- Mujer de 55 años, diagnosticada de CBP en 2014 no respondedora a AUDC con Elastografía en 2017 de 11,3 kPA F3. Se inicia tratamiento con OCA en 2018 durante 6 meses con normalización de GGT y FA oscilante en valores 148-190; en elastografía de control a los 14 meses se observa 7,8 kPA F2.
- Mujer de 59 años, con diagnóstico de CBP en 2005 sin respuesta a AUDC, con progresión en sucesivas elastrografías de la fibrosis hepática hasta alcanzar 9,8 kPA en 2017. En 2018 se inicia tratamiento con OCA a dosis de 5mg, pero a los 6 meses no se objetiva mejoría de la bioquímica hepática (BQH), y la paciente presenta, »

tras el inicio de OCA, náuseas, disgeusia y palpitaciones, que se atribuyen a efectos secundarios del mismo, cediendo tras suspensión del tratamiento.

- Varón de 52 años, diagnosticado de CBP en 2005, no respondedor a AUDC, con evolución de la fibrosis hasta alcanzar 19,8 kPA en 2017, estadío F4, sin descompensaciones previas ni datos ecográficos, analíticos ni endoscópicos de HTP. Se inicia tratamiento con OCA 5mg en 2018, presentando a los 6 meses marcado empeoramiento de la BQH, por lo que se suspende el tratamiento, con mejoría analítica posterior.
- Mujer de 44 años, diagnosticada en 2017 de Síndrome Overlap (CBP+HAI) con predominio del componente de CBP que tras fracaso del tratamiento con AUDC, corticoides y azatioprina (AZA) inicia en 2018 tratamiento con 5mg de OCA 6 meses y 10mg posteriormente con marcada mejoría del BQH y de la clínica, presentando sólo prurito ocasional.

DISCUSION

Presentamos el caso de 3 pacientes con CBP que iniciaron terapia de segunda línea con OCA. En 2 de ellos se suspende el tratamiento a los 6 meses, uno por posible hepatotoxicidad y en otro por probables efectos secundarios. En el tercero se objetiva mejoría analítica y de la fibrosis hepática. El cuarto caso se trata de un síndrome de Overlap con predominio de CBP que tras tratamiento con OCA se objetiva mejoría analítica significativa que no había conseguido con tratamiento previo con AUDC, corticoides y AZA.

52 ¿CUÁNDO FINALIZAR LA GESTACIÓN EN LA COLESTASIS GRAVÍDICA?

AUTORES

García Pravia, L
Redero Brioso, L
Cuenca Alarcón, F
Moral Villarejo, G
Ventero Borges, A
Moralejo Lozano, O
Colmenares Bulgheroni, M
Saldaña Pazmiño GM
Barrajón Masa, AJ
Rey Diaz-Rubio, E.

Servicio de Aparato Digestivo; Hospital Clínico San Carlos

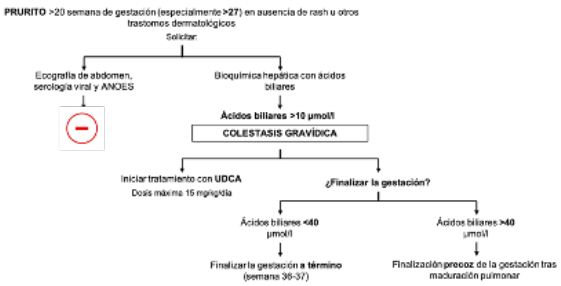

Las enfermedades hepáticas propias de la gestación representan un conjunto de patologías poco frecuentes pero que pueden cursar con complicaciones graves, tanto para la madre como para el feto. La colestasis intrahepática del embarazo es la más frecuente de éstas, con una prevalencia del 0.3-5.6%.

Mujer de 32 años colecistectomizada sin otros antecedentes de interés. En la semana 27 de gestación gemelar presenta prurito palmar. En análisis de sangre destaca ALT 215, AST 174, GGT 48, Bilirrubina total 0.4 y Ácidos biliares (AB) 12.5 µmol/l. Se realiza serología de virus hepatotropos y ANOES con resultado negativo y ecografía de abdomen, anodina. Ante la sospecha de colestasis gravídica se inicia tratamiento con Ácido Ursodesoxicólico (UDCA, 150 mg/8h) con mejoría sintomática. En la semana 30+4 precisa ingreso hospitalario por acortamiento cervical sin dinámica uterina. A pesar de la mejoría del prurito presenta incremento de AB hasta 96.6 µmol/l por lo que se intensifica UDCA hasta 300 mg/8h (15 mg/kg). Tras 72 horas persiste incremento de AB hasta 150 µmol/l. De acuerdo con Ginecología y Neonatología, ante las condiciones del cuello uterino y la cifra elevada de AB, se decide finalizar la gestación. Se realiza maduración pulmonar con corticoides y neuroprotección fetal con sulfato de magnesio. El parto vía vaginal y el post-parto transcurren sin incidencias, con recién nacidos prematuros sanos. Seis semanas después es valorada en consultas encontrándose asintomática sin tratamiento y con AB de 7.7 µmol/l, con adecuado desarrollo de los lactantes.

DISCUSIÓN

La colestasis gravídica es una patología propia del tercer trimestre de la gestación, con resolución espontánea tras el parto. Se caracteriza por elevación de AB (>10 µmol/l) y prurito de predominio palmoplantar. El tratamiento de primera línea es el UDCA a dosis máxima de 15mg/kg que mejora el prurito y disminuye los niveles de AB. En contraste con el pronóstico favorable que presentan las madres, esta patología conlleva un riesgo significativo para el feto. Las principales complicaciones son hipoxia fetal, insuficiencia placentaria, parto pretérmino y nacimiento de feto muerto. Sin embargo, no existe consenso respecto a cuando finalizar la gestación. La mayoría se producen en el último mes por lo que en general se recomienda finalizarla en la semana 36-37. Se ha visto que el riesgo de complicaciones aumenta a medida que aumentan los AB por lo que algunas guías recomiendan inducción temprana del parto cuando existen alteraciones de laboratorio severas (AB >40 y especialmente >100).

53 ACLARAMIENTO ESPONTÁNEO DE LA INFECCIÓN CRÓNICA POR VIRUS DE LA HEPATITIS C (VHC) EN PACIENTE INMUNOCOMPETENTE

AUTORES

Laura López Couceiro
María Luisa Manzano Alonso
Raquel Muñoz Gómez
Inmaculada Fernández Vázquez

Unidad de Hepatología. Hospital Universitario 12 de octubre. Madrid

El aclaramiento espontáneo de la infección crónica por VHC es infrecuente (0,2-0,5% por persona/año) y los casos descritos han sido principalmente en pacientes inmunodeprimidos (VIH). Comunicamos el caso de una paciente inmunocompetente diagnosticada de infección crónica por VHC con aclaramiento espontáneo del virus C.

Mujer de 46 años adicta a drogas por vía parenteral (ADVP) hasta 2018, consumo de alcohol de riesgo en abstinencia y hepatitis B (VHB) resuelta, con VIH negativo. Fue diagnosticada de infección por VHC en 1993, con viremia detectable repetida en 2013 y en 2016. Rechazó tratamiento en ambas ocasiones. Es remitida nuevamente a consulta para tratamiento antiviral. Reevaluado el caso, la ecografía muestra una hepatopatía crónica con esplenomegalia como dato de hipertensión portal, fibrosis avanzada (37 kPa) en Fibroscan® y función hepática conservada (A5 de Child-Pugh). La carga viral VHC ha sido indetectable en dos determinaciones distintas, concluyendo que se ha producido la resolución espontánea de la infección por VHC.

DISCUSIÓN

Diversos factores se han relacionado con el aclaramiento espontáneo de la infección crónica por VHC en series de casos, como la infección por VIH, el sexo femenino, la edad (jóvenes), la infección por VHB, factores genéticos, etc., siendo menos frecuente en pacientes ADVP. Nuestra paciente presenta algunos factores favorecedores (sexo, edad...), pero ha mantenido la adicción a drogas por vía parenteral hasta tiempo reciente, lo cual se relaciona con escasa probabilidad de resolución de la infección por VHC. Con este caso concluimos que el aclaramiento espontáneo del VHC puede ocurrir de forma excepcional en algunos pacientes. Por ello, en aquellos que no han realizado seguimiento desde el diagnóstico hay que confirmar la viremia antes de iniciar tratamiento antiviral.

54 REGRESIÓN ESPONTÁNEA DE CARCINOMA HEPATOCELULAR EN UNA SERIE DE 15 AÑOS

AUTORES

Gema Gigante González de la Aleja
Marta Romero Gutiérrez
Juan Diego Castro Limo
Carlos San Román Gutiérrez
Pablo Muñoz Gómez
Carlos Vicente Hernández
María Abanades Tercero
Concepción González de Frutos
Tomás Artaza Varasa
Rafael Gómez Rodríguez

Servicio de Aparato Digestivo. Complejo Hospitalario Universitario de Toledo.

El carcinoma hepatocelular (CHC) es la principal causa de mortalidad en pacientes cirróticos. Su tratamiento y pronóstico dependen principalmente del estadio tumoral.

La regresión espontánea (RE) de este tumor es la involución parcial (>50%) o completa sin una terapéutica específica o con un tratamiento subóptimo para ejercer una influencia significativa. Describimos los casos de RE de nuestra serie prospectiva (enero 2004-septiembre 2019).

Caso 1: varón de 82 años con cirrosis hepática por VHC. En seguimiento se detecta elevación de AFP (289 ng/ml), y una lesión hepática de 31mm con características radiológicas de CHC. Se decide por la edad y comorbilidad tratamiento sintomático. La lesión crece hasta 50mm con pico máximo de AFP de 7500ng/ml. A los 7 meses del diagnóstico la AFP se normaliza y las pruebas de imagen no muestran lesiones. Tras 2 años sin recidiva del CHC, fallece por otra causa.

Caso 2: varón de 83 años con cirrosis hepática por VHC. En ecografía de cribado se detecta trombosis portal sin lesiones hepáticas con elevación de AFP (101ng/ml). En RMN presenta un área de 70mm compatible con CHC y trombosis portal no tumoral. Se inicia sorafenib. Al 4º día de tratamiento ingresa por primer episodio de encefalopatía hepática y se suspende sorafenib definitivamente. A los 15 meses del diagnóstico presenta valores normales de AFP y en RMN la lesión mide 33mm. Actualmente mantiene AFP normal y está pendiente de prueba de imagen de control.

DISCUSIÓN

En nuestro registro de 377 pacientes con CHC, 2 han presentado RE (0,53%), uno completa y otro parcial hasta el momento. No hay datos de frecuencia en nuestro medio, únicamente una tasa del 0,4% descrita en un análisis de ensayos clínicos.

No está definida la epidemiología de estos pacientes en nuestro medio. En nuestra serie ambos eran varones, con edad avanzada, cirrosis VHC, sin extensión vascular tumoral ni metástasis.

La etiopatogenia es compleja y podría incluir mecanismos de hipoxia (isquemia directa o indirecta del tumor), como pudo ocurrir en nuestro segundo caso, o respuesta inflamatoria sistémica (aumento de citoquinas con actividad citotóxica contra células cancerígenas).

La vigilancia es fundamental para detectar recidivas.

El estudio de casos de RE es importante para investigar posibles dianas terapéuticas.

55 CAUSA INFRECUENTE DE PANCITOPENIA SEVERA EN EL POSTRASPLANTE HEPÁTICO

AUTORES

Rodrigo Nájera Muñoz [1]
Laura Sánchez Delgado [1]
Carlos Maroto Martín [1]
Esteban Fuentes Valenzuela [1]
Ana Campano García [2]
Javier Tejedor Tejada [1]
Félix García Pajares [1]
Carolina Almohalla Álvarez [1]
Fátima Sánchez Martín [1]
Eduardo Bernabé Angomas Jiménez [2]
Gloria Sánchez Antolín [1]

[1] Unidad de Hepatología. Unidad de trasplante Hepático, Hospital Universitario Rio Hortega, Valladolid, Spain,
[2] Servicio de Hematología, Hospital Universitario Rio Hortega, Valladolid, Spain.

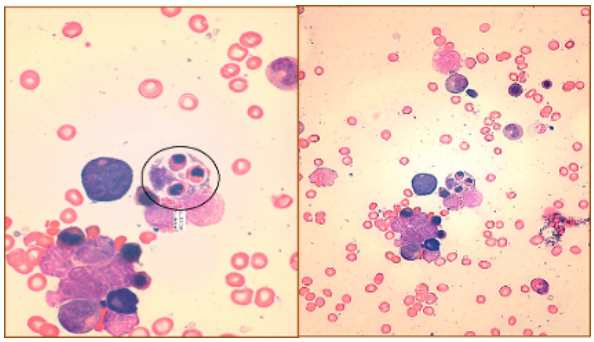

FIGURA 1. MACRÓFAGOS CON ACTIVIDAD FAGOCÍTICA.

La pancitopenia es un hallazgo frecuente en el postrasplante. Una causa infrecuente pero potencialmente mortal es el síndrome hemofagocítico.

Presentamos el caso de una paciente de 48 años con cirrosis hepática descompensada secundaria a síndrome de solapamiento (hepatitis autoinmune y colangitis biliar primaria) que fue sometida a trasplante hepático.

Durante el postoperatorio inmediato presenta un empeoramiento clínico al séptimo día con fracaso multiorgánico, acompañado plaquetopenia de hasta 4000/microlitro. Se inicia antibioterapia de amplio espectro y se realizan cultivos, objetivando una PCR positiva para Virus de Ebstein Barr (VEB). Dada la ausencia mejoría se realizó un aspirado de médula ósea, donde se observa la presencia macrófagos con actividad fagocítica (figura 1). El paciente es diagnosticado de síndrome hemofagocítico (SHF) en el día 12 postTOH, según los criterios diagnóstico de la HLH-2004 . Se inicia entonces tratamiento con etopósido asociado a ciclosporina y altas dosis de corticoides. Sin embargo, la paciente presenta mala evolución, falleciendo finalmente una semana más tarde.

DISCUSIÓN

El SHF se caracteriza por una proliferación de macrófagos fagocíticos en la médula ósea, ganglios linfáticos y bazo. Clínicamente los pacientes presentan fiebre elevada (>38,5ºC) durante más de una semana y citopenia al menos de dos líneas celulares.

El diagnóstico es clínico, apoyado en los hallazgos del aspirado de la médula ósea siguiendo los criterios de la HLH-2004. Se ha asociado a múltiples condiciones con alteración de la inmunidad, sobre todo infecciones y neoplasias linfoproliferativas. Solamente se han publicado 15 casos en el postrasplante hepático hasta el momento actual, en un tercio secundario a infecciones virales.

El tratamiento debe ir dirigido al factor desencadenante. En caso contrario se ha ensayado con inmunosupresores como ciclosporina, corticoides e inmunoglobulinas intravenosas, quimioterapéuticos (etopósido), plasmaféresis y cloroquina. Presenta una elevada mortalidad en el postrasplante, con una supervivencia 4/15 en los casos publicados.

CONCLUSIÓN

Es importante conocer la existencia del SHF para realizar un diagnóstico precoz, dada la elevada mortalidad que presenta en el postrasplante.

56 CARCINOMA HEPATOCELULAR SOBRE HÍGADO SANO

AUTORES

Delgado Martínez C
Castellanos González M
Olazarán Narváez IM
Gómez Rubio M
Gil Ares F
de Cuenca Morón B

Servicio de Aparato Digestivo. Complejo Hospitalario Universitario de Toledo.

El carcinoma hepatocelular (CHC) es la neoplasia hepática más frecuente, 90% sobre fibrosis hepática y 10% sobre hígado sano sin factores desencadenantes. Presentamos una serie de dos casos con CHCHS variante no fibrolamelar, sin fibrosis hepática previa.

Caso 1. Mujer 62 años, inmunización natural VHB. Consulta por dolor crónico en hipocondrio derecho. TAC-CIV: LOEH sólida de 15mm en segmento V-VI (Figura 1). Se realiza PET-TAC: sin enfermedad metastásica (Figura 2) y biopsia ecoguiada con resultado de CHC pobremente diferenciado.

Se reseca quirúrgicamente con histología de CHC con invasión vásculo-venosa aunque con márgenes libres (estadio mpT3a).

En control radiológico diseminación hepática y pulmonar, ofreciéndose tratamiento con Sorafenib, que la paciente rechazó.

Caso 2. Varón de 57 años, antecedente de carcinoma papilar renal derecho en 2011 con nefrectomía parcial y carcinoma renal izquierdo con nefrectomía total izquierda en 2012. En ecografía de control: LOEH de 46mm en segmento V. TAC-CIV: lesión con captación isointensa con bordes mal definidos, indeterminada (Figura 1). RMN dinámica: LOEH de 50mm, hipervascular en fase arterial, con lavado en fase portal-tardía y realce capsular tardío, catalogado de LIRADS 5, compatible con CHC (Figura 2). Biopsia hepática con histología diagnóstica de CHC bien diferenciado.

DISCUSIÓN

Los CHCHS pueden aparecer en pacientes jóvenes, variante fibrolamelar, o adultos, no fibrolamelar. Algunos factores etiológicos posibles: genéticos, esteroides, aflatoxinas, nitrosaminas y carcinógenos químicos. Un 10% se presentan sin factor etiopatogénico. La incidencia real es incierta, entre 5-50% de CHC resecados. El tamaño medio al diagnóstico es mayor por la ausencia de cribado ecográfico. La edad media es aproximadamente de 10 años inferior. En el diagnóstico pueden ayudar las pruebas de imagen dinámicas pero la confirmación se lleva a cabo mediante biopsia he- »

CASO 1
FIGURA 1. TAC-CIV: LOEH SÓLIDA DE 15MM EN SEGMENTO V-VI
FIGURA 2. PET-TAC: SIN ENFERMEDAD METASTÁSICA

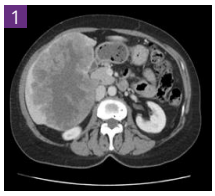

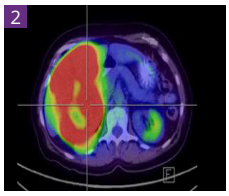

CASO 2
FIGURA 1. TAC-CIV: LESIÓN CON CAPTACIÓN ISOINTENSA, INDETERMINADA
FIGURA 2. RMN DINÁMICA: LOEH DE 50MM, HIPERVASCULAR EN FASE ARTERIAL, CON LAVADO EN FASE PORTAL- TARDÍA Y REALCE CAPSULAR TARDÍO, COMPATIBLE CON CHC

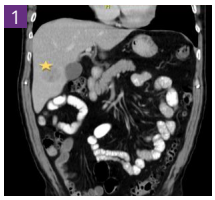

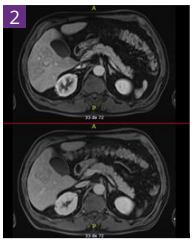

pática para estudio histológico. La exéresis quirúrgica es el tratamiento de elección, con bajos índices de insuficiencia hepática postoperatoria y supervivencia a 5 años libre de enfermedad entre 5.1-45%.

57 HEPATITIS AUTOINMUNE Y SU ASOCIACIÓN CON TRASTORNOS AUTOINMUNES SISTÉMICOS COMO EL SPA TIPO III

AUTORES

N. Alonso Bilbao
A. Abando Zurimendi
A. Garcia Rogríguez
B. Lapeña Muñoz
V. Escrich Iturbe
B. Sacristán

Servicio Aparato Digestivo. Hospital San Pedro. Logroño, La Rioja.

La hepatitis autoinmune (HAI) es una enfermedad inflamatoria hepática crónica poco frecuente (20/100.000 hab.), mediada por una reacción inmune contra autoantígenos hepatocitarios. Es más frecuente en mujeres (3:1) y se caracteriza por hipergammaglobulinemia, autoanticuerpos circulantes, hipertransaminasemia e histología compatible (típicamente hepatitis de interfase) con manifestaciones desde cuadros asintomáticos a hepatitis fulminantes. El 25% puede asociar otras manifestaciones autoinmunes extrahepáticas (tiroiditis AI, DM I, Sd. Sjögren, enfermedad celiaca...).

Por otro lado, el síndrome poliglandular tipo III (SPA III) consiste en la asociación entre tiroiditis AI y otra enfermedad autoinmune en la que no se incluya la insuficiencia suprarrenal, entre las que se encuentra la HAI.

Varón de 70 años sin alergias ni antecedentes de interés que ingresa por astenia e ictericia, con coluria e hipocolia de un dia de evolución. El resto de la exploración es normal y en la analítica destacan GOT 272, GPT 347, GGT 139, FA 92, bilirrubina 5.6 mg/dl (indirecta 4) y anemia (Hb 9.9 g/dl) normocítica con resto de hemograma normal.

Se solicita estudio de hepatitis con TSH elevada y T4 baja, con Ac antiTPO positivos, sugestivo de hipotiroidismo AI. Los anticuerpos hepáticos son positivos con ANAs a título de 1/80, hipergammaglobulinemia y serologías víricas negativas salvo para infección por VHB pasada con AgHBs negativo y carga viral indetectable. El estudio de anemia normocítica con bilirrubina indirecta y LDH elevadas con haptoglobina baja resulta positivo para anemia hemolítica autoinmune (AHA).

Se inicia Prednisona oral (1 mg/kg/día) por la AHA y ante los datos de hipotiroidismo AI se inicia Levotiroxina. No se realiza biopsia hepática para confirmar HAI dada la edad, el carácter invasivo de la prueba y la alta probabilidad de la misma con tratamiento similar a la AHA con corticoides a menor dosis. Tras el inicio de la corticoterapia el paciente presenta mejoría de la anemia y descenso de la bilirrubina y transaminasas hasta su normalización. Es dado de alta con esteroides en pauta descendente iniciando después Azatioprina, con buena respuesta a los 4 meses.

DISCUSIÓN

Pacientes con HAI tienen mayor riesgo de desarrollar otras enfermedades autoinmunes extrahepáticas, por lo que es importante la sospecha clínica en ellos.

Este caso es compatible con el SPA tipo IIIB, que asocia enfermedad tiroidea con patologías gastrointestinales y HAI, en este caso además con AHA.

En los casos en los que otra patología obliga a iniciar la corticoterapia antes de realizar una biopsia hepática, esta podría no ser necesaria para establecer el diagnóstico de HAI.

58 LESIONES FOCALES HEPÁTICAS EN EL SÍNDROME DE BUDD CHIARI: PAPEL DE LA BIOPSIA HEPÁTICA CON AGUJA GRUESA EN EL DIAGNÓSTICO DIFERENCIAL

AUTORES

López Couceiro, L [1]
Manzano Alonso, ML [1]
Martín Algíbez, A [1]
Cámara Jurado, M [2]
Labrador Vázquez, B [1]
Cuevas del Campo, L [1]
Castellano Tortajada, G [1]
Fernández Vázquez, I [1]

[1] Unidad de Hepatología. Servicio de Medicina de Aparato Digestivo Hospital Universitario 12 de Octubre, Madrid.
[2] Servicio de Anatomía Patológica. Hospital Universitario 12 de Octubre, Madrid.

En los trastornos vasculares hepáticos, como el síndrome de Budd-Chiari, está descrita la aparición de nódulos hepáticos de regeneración tipo hiperplasia nodular focal "like", que se relacionan con una respuesta adaptativa del parénquima hepático a un trastorno de flujo. Sin embargo, aunque poco frecuente, estos nódulos hepáticos pueden corresponder a un hepatocarcinoma. El diagnóstico diferencial entre estas entidades supone un reto ya que el comportamiento dinámico radiológico puede ser similar.

Mujer de 27 años, diagnosticada de síndrome de Budd-Chiari en la infancia por trombofilia, con debut en forma de ascitis y hemorragia digestiva alta, portadora de derivación portosistémica (TIPS). Durante el seguimiento, ha desarrollado múltiples lesiones focales hepáticas sugestivas radiológicamente de hiperplasia nodular focal, estables en los controles sucesivos.

Acude a Urgencias por dolor en hipocondrio derecho y fiebre. En analítica se observa descenso de los niveles de hemoglobina y elevación de reactantes de fase aguda. En la ecografía abdominal, múltiples lesiones hepáticas nodulares y cambios sugestivos de complicación en una de ellas. La RM hepática muestra 8 lesiones hipervasculares, una con signos de degeneración quística »

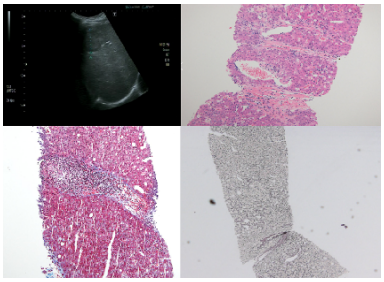

FIGURA 1: IMAGEN ECOGRÁFICA PREVIA A BAG QUE MUESTRA LA LESIÓN SOSPECHOSA DE MALIGNIDAD. CILINDRO OBTENIDO POR BAG.

(por hemorragia, isquemia...) y otra de mayor tamaño (3.7 cm) de reciente aparición, con lavado. Las características dinámicas radiológicas de esta nueva lesión no permiten descartar un hepatocarcinoma. Se compara con TC y RM previas, en las que aparecían múltiples lesiones hepáticas hipervasculares, pero no las dos lesiones descritas en la RM actual. La alfafetoproteína es normal. Finalmente, ante la imposibilidad de alcanzar un diagnóstico con las pruebas radiológicas, se realiza biopsia hepática con aguja gruesa (BAG) de la lesión sospechosa de malignidad dirigida por ecografía. En el estudio anatomopatológico se observa proliferación hepatocitaria de aspecto nodular, alteración de la arquitectura y cambios vasculares (dilatación sinusoidal, con leve congestión, así como una estructura venosa fibroobliterada), sin signos de atipia ni fibrosis, compatible con nódulo regenerativo. No se observan signos de malignidad (Fig. 1).

CONCLUSIÓN

En nuestro caso, la dificultad para el diagnóstico diferencial entre lesiones hepáticas focales benignas y hepatocarcinoma se resolvió mediante una BAG. Las técnicas radiológicas no fueron suficientes para discernir entre malignidad y benignidad.

59 BIOPSIA HEPÁTICA COMO PILAR FUNDAMENTAL EN EL DIAGNÓSTICO EN EL SÍNDROME SOLAPAMIENTO HEPÁTICO. CASO CLÍNICO

AUTORES

López Roldán, Gonzalo.
Maroto Castellanos, Maite
Casado Hernández, Juan
Saldaña Pazmiño, Gabriela
García Pravia, Laura
Moral Villarejo, Guiomar
Ventero Borges, Alejandro
Colmenares Bulgheroni, Michel
Moralejo Lozano, Óscar
Rey Díaz-Rubio, Enrique

Hospital Universitario Clínico San Carlos de Madrid.

El síndrome de solapamiento u overlap entre colangitis biliar primaria (CBP) y hepatitis autoinmune (HAI) supone entre un 6-10% de la enfermedad autoinmune hepática. Habitualmente suele aparecer sobre una CBP ya establecida, que, posteriormente, cumple criterios diagnósticos para HAI (son frecuentemente utilizados los criterios de París para su diagnóstico), y suele desarrollar una mala respuesta a los tratamientos habituales. Este trastorno presenta mayor fibrosis hepática cuando se detecta, y condiciona un peor pronóstico que las dos entidades por separado. La presencia de hepatitis de la interfase supone implicaciones pronósticas y terapéuticas (especialmente al decidir introducir un fármaco inmunosupresor), por lo que la biopsia hepática supone un pilar fundamental en el manejo terapéutico.

Presentamos el caso de una mujer latinoamericana de 39 años de edad, con antecedentes de abortos de repetición durante el primer trimestre, que acude al servicio de Urgencias por intensa astenia, ictericia y artralgias de un año de evolución. Analíticamente se objetiva hemoglobina de 7,7 mg/dL, bilirrubina de 5,1 mg/dL (directa: 2,97 mg/dL) y alteración del perfil de colestasis (alcanzando valores de FA: 832 U/L y GGT: 944 U/L) con hipertransaminasemia leve (GPT 152 U/L y GOT 203 U/L). Ingresa en hospitalización de Aparato Digestivo, con estudio inmunológico con AMA+, anti-RNP+, anticoagulante lúpico y anticuerpos anticardiolipina +. Las serologías de virus hepatotropos resultan negativas, y en la ecografía abdominal se objetiva esplenomegalia e incipientes datos de hepatopatía crónica. Se diagnostica de colangitis biliar primaria, síndrome antifosfolípido y posible enfermedad mixta del tejido conjuntivo, iniciándose terapia con ácido ursodesoxicólico y prednisona. No obstante, no se aprecia mejoría del perfil colestásico con empeoramiento de citólisis, por lo que se decide realizar biopsia hepática. La anatomía patológica fue informada como "hepatitis crónica compatible con síndrome de solapamiento", con un índice de Knodell 3133 y moderada hepatitis de la interfase. De forma ambulatoria, se inicia tratamiento con Azatioprina con mejoría parcial analítica y resolución casi total de la clínica.

CONCLUSIONES

Los síndromes de solapamiento son entidades raras y aún no del todo caracterizadas. El overlap entre CBP y HAI debe sospecharse en colangitis biliar primaria de evolución tórpida. Este caso resalta la sospecha clínica a la hora de manejar un paciente con enfermedad autoinmune hepática, especialmente cuando se presenta con una sintomatología tan florida, y pone énfasis el papel de la biopsia hepática para aportar el tratamiento óptimo a los enfermos que la padecen.

60 ADENOMA HEPÁTICO: UN HALLAZGO HISTOLOGICO DIFERENTE

AUTORES

Marcos Martín, AF [1]
González Santiago, JM [1]
Montero Mateos, E [2]
Rodríguez López P [1]
Roldán Fernández, M [1]
Verde Porcel, AH [1]
Antona Herranz, M [1]
Parras Castañera, E [1]
Geijo Martínez, F [1]

[1] Servicio Aparato Digestivo – Complejo Asistencial de Salamanca.
[2] Servicio Anatomía Patológica – Complejo Asistencial de Salamanca.

El adenoma hepatocelular (AH) es un tumor benigno normalmente asociado a anticonceptivos orales, obesidad o enfermedades por depósito del glucógeno. Su potencial transformación en hepatocarcinoma (4-8%) se relaciona con activación de β-catenina, tamaño mayor de 5 cm y varones. La presencia de metaplasia de medula ósea es una característica infrecuente asociada a estos casos de transformación maligna.

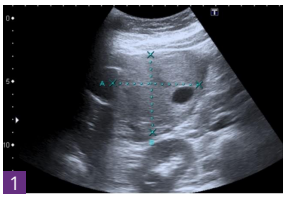

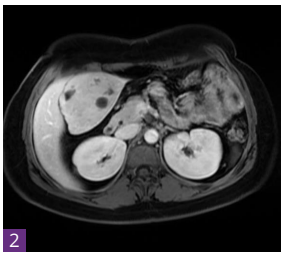

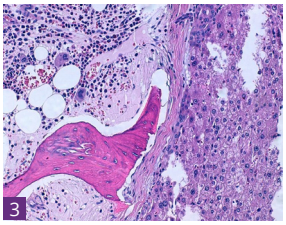

MAG1: ECOGRAFÍA ABDOMINAL. LESIÓN NODULAR HETEROGÉNEA EN LÓBULO HEPÁTICO IZQUIERDO.
IMAG2: RMN. LESIÓN EN LÓBULO HEPÁTICO IZQUIERDO DE COMPORTAMIENTO HIPERVASCULAR.
IMAG3: CORTE HISTOLÓGICO (X20, TINCIÓN HEMATOXILINA-EOSINA): HEPATOCITOS SIN ATIPIA (DERECHA) CON TRABÉCULAS ÓSEAS Y CÉLULAS PRECURSORAS HEMATOPOYÉTICAS (IZQUIERDA).

Presentamos el caso de una mujer de 27 años, nulípara, sobrepeso, fumadora y en tratamiento con etinilestradiol como anticoncepción oral. Consulta por episodio de dolor en fosa iliaca izquierda, realizándose una ecografía abdominal identificando en lóbulo hepático izquierdo (imag1) una lesión nodular heterogénea de 7x5 cm, con vascularización intralesional y dos nódulos en su interior, uno hiperecogénico y otro de semiología quística. En la RMN (imag2), se confirma la lesión hipointensa en T2, hipervascular en el estudio dinámico tras gadolinio, y con realce con gadolinio especifico, compatible con AH inflamatorio. Posteriormente se encontraba asintomática, con función hepática conservada, transaminasas y α-fetoproteina (AFP) normales, decidiendo resección laparoscópica del segmento III. Macroscópicamente se describe una tumoración bien circunscrita parduzca con áreas cavitadas, hemorrágicas y calcificadas. Microscópicamente se observan (imag3) hepatocitos sin atipia, trabéculas óseas y precursores de las tres series hematopoyéticas: eritroblastos, mieloblastos y megacariocitos, concordantes con metaplasia de médula ósea. En el estudio inmunohistoquímico no se evidenció activación de β-catenina.

DISCUSIÓN

La mayoría de los AH se diagnostican incidentalmente, sobre un hígado no cirrótico, siendo sintomáticos en un tercio de los pacientes. En asintomáticos la resección está indicada en varones, crecimiento, o tamaño mayor de 5 cm por su potencial riesgo de rotura. La RMN con contraste hepatoespecífico es la mejor prueba para realizar el diagnóstico diferencial con otras lesiones. Asociado a un mayor riesgo de transformación maligna se ha descrito que las células madre hepáticas derivadas de médula pueden transformarse tanto en los hepatocitos atípicos de AH como en células diferenciadas de médula ósea. Este particular hallazgo histológico de metaplasia de médula ósea en tumores primarios hepáticos como el que aportamos se ha identificado en muy pocos casos. Se ha establecido una correlación positiva entre marcadores séricos como el incremento de Des-γ-carboxiprothrombina manteniendo niveles de AFP normales. Estos indicadores de transformación maligna en su conjunto podrían ser considerados de utilidad en la práctica clínica.

61 HIPERTENSIÓN PORTAL EN PACIENTE TRASPLANTADO RENAL. AFECTACIÓN HEPÁTICA DE LA ENFERMEDAD DE RENDU-OSLER-WEBER

AUTORES

Óscar Moralejo Lozano [1]
Olga Neva López García [1]
Patricia Mateos Sánchez [1]
Maite Maroto Castellanos [1]
Natividad Calvo Romero [2]
Michel Colmenares Bulgheroni [1]
Adrián Joaquín Barrajón Masa [1]
Enrique Rey Díaz Rubio [1]

[1] Servicio Aparato Digestivo. Hospital Clínico San Carlos. Madrid.
[2] Servicio Nefrología. Hospital Clínico San Carlos. Madrid.

La enfermedad de Rendu-Osler-Weber es un cuadro de herencia autosómica dominante relativamente prevalente (1-2/10.000); sin embargo, la afectación hepática sintomática es infrecuente.

Varón de 53 años exfumador, nunca consumo de alcohol. Epistaxis de repetición y telangiectasias en mucosa oral y cutáneas que han requerido tratamiento en el pasado. Se trata de un trasplantado renal en 2003 por glomeruloesclerosis focal y segmentaria secundaria a reflujo vesicoureteral congénito. En la actualidad cursa con deterioro progresivo de la función renal. En tratamiento con Tacrolimus, Micofenolato, Doxazosina, Enalapril, Olmesartán, Carvedilol, Alopurinol, Omeprazol, Bicarbonato, Hierro oral, y Darbepoetina alfa subcutánea.

El paciente ingresa en Nefrología tras fracaso renal agudo secundario a uropatía obstructiva por coágulos tras una biopsia renal. En la ecografía abdominal presenta hígado de superficie irregular y parénquima heterogéneo, engrosamiento parietal de vesícula biliar sin otros datos de colecistitis aguda, esplenomegalia, y ascitis marcada.

Analíticamente el paciente no presenta datos de disfunción hepática con INR, Bilirrubina, y Albúmina normales. Sí se identifica colestasis disociada crónica con GGT 692 U/L y FA 262 U/L, la cual, por la dilatación de vía biliar intrahepática ya había sido estudiada con ColangioRM normal recientemente. Pedimos estudio de serología, inmunología y metabolopatías hepáticas habitual sin hallazgos. El líquido ascítico es compatible con Hipertensión Portal, con proteínas bajas. Dados los antecedentes se plantea la posibilidad de un Rendu-Osler-Weber. Se pide AngioTC donde se identifican nódulos compatibles con Hiperplasia Nodular Regenerativa así como Fístulas »

ArterioPortales y ArterioSistémicas intrahepáticas. Se descartan varices esofágicas. En el estudio también se demuestran datos compatibles con Insuficiencia Cardiaca Diastólica por flujo hiperdinámico.

Con todo ello, el paciente cumple criterios diagnósticos de Curaçao para Enfermedad de Rendu-Osler-Weber (o Telangiectasia Hemorrágica Hereditaria) con afectación hepática con hipertensión portal. Se inicia diurético con excelente respuesta, y se remite para seguimiento en consulta.

DISCUSIÓN

Se trata de un caso muy interesante por su complejo diagnóstico diferencial. No se sabe demasiado acerca del curso evolutivo de esta enfermedad o su óptimo manejo terapéutico. El uso de embolización de las fístulas o el trasplante hepático son opciones a considerar.

En conclusión, la Enfermedad de Rendu-Osler-Weber puede presentar afectación hepática e hipertensión portal que implique al especialista en Aparato Digestivo.

62 HEPATITIS AGUDA POR MYCOPLASMA PNEUMONIAE SIN AFECTACIÓN PULMONAR

AUTORES

Raquel Muñoz
Eukene Rojo
Laura Guberna
Sara Monsalve
Elena Resina
Alberto Ezquerra
Cecilio Santander

Hospital Universitario de La Princesa, Madrid.

La infección por Mycoplasma pneumoniae (MP) es una causa frecuente de infección respiratoria asociada a múltiples manifestaciones extrapulmonares especialmente en niños, pudiendo cursar en ellos con afectación hepática hasta en el 50% de los casos. Sin embargo, su presentación como hepatitis aguda sin afectación pulmonar en adultos es infrecuente.

Varón de 26 años, natural de Honduras, residente desde hace 5 meses en España con cuadro de una semana de evolución de fiebre, malestar general, vómitos y alteración del perfil hepático (bilirrubina directa 2.9 mg/dL, GOT 222 U/L, GPT 197 U/L, GGT 193 U/L, FA 148 mg/dL U/L) junto con coagulopatía (INR 1.29) y bicitopenia (leucocitos 3.25 miles/mm3 y plaquetas 123 miles/mm3). El estudio ecográfico inicial mostró hepatoesplenomegalia y dudosa imagen de coledocolitiasis, iniciándose por ello tratamiento con piperacilina-tazobactam ante posible origen biliar de la fiebre. El paciente se mantuvo desde entonces afebril y asintomático, aunque con empeoramiento analítico marcado (bilirrubina 5.08 mg/dL, GOT 370 U/L, GPT 380 U/L, GGT 208 U/L, FA 218 U/L). Un TAC cérvico-toraco-abdominal y una ecoendoscopia descartaron origen biliar del cuadro mostrando hepatoesplenomegalia como único hallazgo. Todo el estudio de autoinmunidad y microbiológico resultó negativo (VIH, IgM anti-VHA, VHBsAg, anti-VHC, IgM anti-VHE, IgM anti-VEB, IgM anti-CMV, quantiferon, anticuerpos frente a Brucella, Salmonella, Rickettsia, Legionella, Leptospira, Toxoplasma y Coxiella), salvo IgM e IgG positivas para MP. Finalmente, una biopsia hepática objetivó hepatitis crónica periportal con marcada actividad necroinflamatoria lobulillar, compatible con hepatitis por MP. Ante este resultado y habiéndose descartado un origen biliar, se suspendió la antibioterapia tras 6 días de tratamiento, con mejoría clínica y analítica progresiva con normalización finalmente del perfil hepático.

DISCUSIÓN

La infección respiratoria por MP puede causar una hepatitis colestásica en niños. De manera excepcional en adultos puede producir una hepatitis aguda generalmente sin afectación pulmonar, por lo que se debe considerar cuando se han excluido otras causas más frecuentes. La seriación de los niveles de IgM e IgG con un intervalo de 2 a 3 semanas, y su aumento de ≥ 4 veces permite confirmar el diagnóstico de infección actual o reciente. Dada la resistencia intrínseca a betalactámicos, el tratamiento se basa en la administración de macrólidos o quinolonas, generalmente con buena respuesta.

63 QUISTE HIDATÍDICO COMPLICADO

AUTORES

Olcina Domínguez P
Muñiz Muñoz M
Suarez Matías M
Gil Rojas S
del Moral Martínez M
Valiente González L
Martínez Pérez T
Martínez Fernández R
Viñuelas Chicano M
Gómez Ruiz CJ
García Vigara MG
Morillas Ariño MJ
García-Cano Lizcano J
Pérez García JI

Servicio de Aparato Digestivo Hospital Virgen de la Luz Cuenca

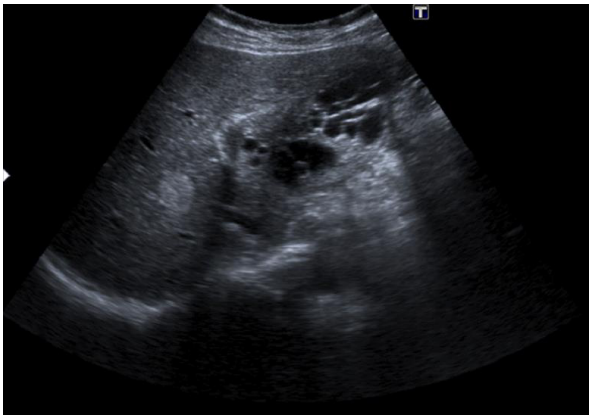

El quiste hidatídico no inactivo es una patología poco común a día de hoy, y que en algunas ocasiones, como el caso que exponemos, puede provocar la compresión de la vía biliar e incluso comunicación con la misma

Mujer de 56 años, que presenta desde hace 6 años dolores tipo cólico, autolimitados, en hipocondrio derecho, que en los dos meses previos al ingreso se han vuelto mas frecuentes. Por lo que acude a urgencias, donde se le realiza una analítica que objetiva elevación de transaminasas (GOT 145 GPT 346 GGT 163 FA 140) y LDH 1034, y ecografía abdominal que describe una formación sugestiva de quiste hidatídico multitabicado (tipo II o transicional) de 8,5cm en el lóbulo hepático izquierdo, que comprime la vía biliar intrahepática adyacente y con la que probablemente comunica pues se observa material ecogénico sugestivo de membranas y escólex en los conductos hepático común y hepatocoledoco, que se encuentra ligeramente dilatado; existe otro 2o quiste septado de 3cm en segmento IV con un polo dudosamente solido, se visualizan adenopatías hepáticas reactivas. Por lo que se inició tratamiento con Albendazol 15mg/kg/día y tras la confirmación serológica se estableció el diagnostico de quiste hidatídico. El dolor de la paciente se controló con analgesia iv y las cifras de transaminasas mantuvieron tendencia descendente hasta normalizar. Cuatro semanas tras el inicio de la terapia antiparasitaria se intervino quirúrgicamente a la paciente.

DISCUSIÓN

Pese a que en la practica clínica se visualizan, de manera relativamente frecuente, quistes hidatídicos en las pruebas de imagen, la mayoría de ellos se encuentran calcificados, y por lo tanto inactivos. El caso que exponemos presenta un quiste transicional, una patología cuya incidencia ha disminuido considerablemente y a día de hoy no se presenta con frecuencia.

La ecografía digestiva nos permite describir las características del quiste pudiendo, en algunos casos identificar contenido en la vía biliar sugestivo de comunicación con la misma, que de confirmarse es indicación de tratamiento quirúrgico. Previo a ello el diagnostico debe confirmarse con tests serológicos.

64 HEPATITIS E CRÓNICA EN PACIENTE INMUNODEPRIMIDO

AUTORES

Pedrero Leparmentier, N [1]
Moreno Planas, JM [1]
Mancebo Martínez, A [1]
Oliva Garrido, C [1]
Paris García, A [1]
Fernández de Cañete
Camacho, JC [1]
Calzada Delgado, I [1]
Rodriguez Toboso, G [1]
Martínez Antolinos, C [2]
Pérez Flores, R [1]

[1] Complejo Hospitalario Universitario de Albacete. Servicio de Aparato Digestivo.
[2] Residente Nefrología en Hospital General Universitario de Albacete.

El virus de la Hepatitis E representa una causa importante de hepatitis aguda siendo en la actualidad un problema sanitario que condiciona una elevada morbi-mortalidad. Se trata de una zoonosis con transmisión entérica y cuyo reservorio es el animal en el que se han descrito 8 genotipos, habiéndose relacionado los tipos 3 y 4 con la evolución de la infección hacia la cronicidad y afectando fundamentalmente a pacientes inmunodeprimidos.

Se trata de un varón de 51 años de edad, trasplantado renal de donante cadáver en abril de 2018 por insuficiencia renal crónica secundaria a nefropatía IgA y dado de alta con triple terapia inmunosupresora. En julio de 2018, encontrándose clínicamente asintomático, ingresa en Nefrología por hallazgo en control analítico de hipertransaminasemia.

Al ingreso destaca analíticamente alteración del perfil hepático con predominio de citolisis junto con niveles de Tacrolimus en rango terapéutico. Se completa estudio de hepatopatía resultando el estudio de autoinmunidad negativo junto con serología VHA pasada, VHB inmunizado con CV negativa, VHC-VIH negativo, CMV IgG+ con carga viral negativa y RNA VHE positivo con anticuerpos anti-Hepatitis E IgM>7.

Tras el diagnóstico se redujo inicialmente y de manera progresiva la dosis de la triple terapia inmunosupresora, realizándose nuevo control serológico a los tres meses del diagnóstico, persistiendo el RNA VHE positivo y manteniendo el resto del estudio solicitado en el momento del diagnóstico negativo.

Ante el cuadro de hepatitis E crónica se inicia tratamiento con Ribavirina 400mg cada 12 horas durante 12 semanas presentando el paciente negativización de la carga viral al finalizar el tratamiento y con respuesta viral sostenida a los 6 meses.

DISCUSIÓN

Actualmente la detección de la infección por el VHE está infradiagnosticado, siendo importante su detección precoz dado que puede conllevar fibrosis y cirrosis en un corto espacio de tiempo, especialmente en pacientes inmunodeprimidos; por lo que es recomendable realizar un adecuado diagnóstico diferencial y la determinación del VHE al inicio del estudio.

65 INSUFICIENCIA HEPATICA AGUDA GRAVE POR GOLPE DE CALOR

AUTORES

Velilla Aparicio E
Ortega Lobete O
Bighelli F
García García J
Caravaca Gámez C
Rayón Moreno L
Alonso López S
Bañares Cañizares R.

La insuficiencia hepática aguda grave es poco frecuente, la incidencia global en occidente es <de 10/1.000.000 hab-año. Se caracteriza por signos de insuficiencia hepatocelular (coagulopatía, ictericia y encefalopatía hepática) en pacientes sin hepatopatía previa. De etiología diversa y potencialmente reversible, con diferentes patrones de presentación. Aunque el origen más frecuente es viral o tóxico existen causas raras que conducen a fallo hepático agudo.

Varón 48 años, sin AP. Natural de Honduras. Trabaja en España, jornalero. Encontrado al sol con bajo nivel de consciencia (GCS 4/15), To de 39.4oC y taquicardia supraventricular.

Presenta disfunción multiorgánica predominando el fracaso renal (Cr 2.9) y rabdomiolisis (CK 61796) con necesidad de intubación orotraqueal. Posteriormente destaca alteración hepática con datos de hepatitis aguda (ALT 6235, AST 6158, GGT 172, LDH 6163) e insuficiencia hepática (INR 4.01 y Bi 6). Se traslada a HGUGM para valoración de trasplante hepático urgente. Como signos clínicos destaca deterioro del nivel de consciencia de origen multifactorial, con disfunción primaria del SNC por hipertermia, sin descartar componente asociado de encefalopatía hepática.

Tras 2 semanas ingresado, se objetiva evolución favorable con recuperación completa.

DISCUSION

El golpe de calor se define como to corporal elevada (≥40°C) y disfunción del sistema nervioso central. La insuficiencia hepática aguda por hipertermia es causa rara de fallo hepático. Se ha objetivado en exposiciones prolongadas a altas temperaturas, ejercicio físico intenso y uso de drogas sintéticas.

Los mecanismos que conducen al fracaso multiorgánico no están claros. La respuesta inflamatoria sistémica tiene un papel crítico en la lesión celular por activación de vías que conducen a necrosis y apoptosis. Los tejidos más sensibles a to son cerebro e hígado. Puede producirse hepatitis isquémica por colapso vascular por la deshidratación y por desvío de flujo sanguíneo esplácnico a la piel para disipar el calor.

Ante un golpe de calor el tratamiento es la hipotermia y soporte. Sospechar insuficiencia hepática aguda grave ante una alteración persistente del SNC, que puede ser el primer signo de la misma. La dificultad para distinguir entre encefalopatía hepática y el daño primario del SNC por hipertermia complica la decisión del trasplante.

66 COLECISTITIS AGUDA ISQUÉMICA, UNA RARA COMPLICACIÓN POST-QUIMIOEMBOLIZACIÓN TRANSARTERIAL HEPÁTICA

AUTORES

Ventero Borges, A
Maroto Castellanos, M
García Pravia, L
Moral Villarejo, G
Barrajón Masa, A
Colmenares Bulgheroni, M
Moralejo Lozano, O
Aparicio Cabezudo, M
Rey Díaz-Rubio E

Servicio de Aparato Digestivo, Hospital Clínico San Carlos. Madrid

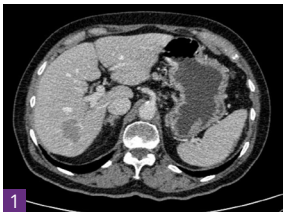

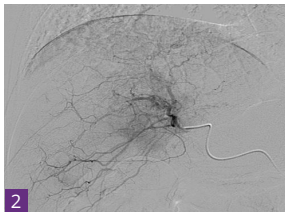

FIG. 1 LESIÓN HEPÁTICA COMPATIBLE CON CHC
FIG. 2 QUIMIOEMBOLIZACIÓN TRANSARTERIAL HEPÁTICA

El hepatocarcinoma (CHC) es la sexta causa de cáncer a nivel mundial, suponiendo la tercera causa de muerte por cáncer, y la primera en cirróticos. Existen múltiples opciones terapéuticas según las características del tumor, la función hepática del paciente y sus comorbilidades. La quimioembolización transarterial (TACE) es la primera opción terapéutica en el CHC estadio BCLC-B, pudiendo combinarse con otros tratamientos de forma individualizada. No obstante, pese a ser una técnica eficaz, no está exenta de complicaciones.

Varón de 86 años, en seguimiento analítico y ecográfico anual por hemocromatosis. En julio de 2018 se objetivan varias lesiones focales hepáticas, por lo que se realiza TC abdominal que evidencia una masa de 4cm en segmentos VI y VII sugerente de CHC (Fig. 1), así como varias lesiones hipervasculares pequeñas no filiadas en V, VI y VII. Ante estos hallazgos, se decide realizar radiofrecuencia de la lesión de mayor tamaño y quimioembolización del lóbulo hepático derecho (Fig. 2). El paciente presenta empeoramiento clínico y analítico compatible con síndrome post-TACE, por lo que se administra tratamiento antibiótico empírico con Amoxicilina-Clavulánico tras descartar complicaciones con ecografía a pie de cama. Finalmente es dado de alta con control ambulatorio. El paciente regresa a Urgencias a las tres semanas refiriendo malestar general, astenia y sensación distérmica. A la exploración presenta un abdomen doloroso a la palpación con Murphy positivo. Analíticamente se objetiva elevación de reactantes de fase aguda con alteración del perfil abdominal. Se realiza TC abdominopélvico que evidencia colecistitis aguda (Fig. 3). Dado el probable origen isquémico de la misma, se desestima tratamiento quirúrgico urgente. El paciente reingresa para manejo conservador con Piperacilina-Tazobactam, con buena evolución clínica.

DISCUSIÓN

La TACE consiste en la administración de un agente citotóxico, seguido de la embolización de la arteria nutricia del tumor. Este procedimiento conlleva una tasa »

FIG. 3 COLECISTITIS AGUDA ISQUÉMICA. COLELITIASIS.

de respuesta del 40-55%, con una supervivencia media de 40-50 meses. No obstante, existen diversas complicaciones vasculares asociadas a la TACE según las arterias sacrificadas al embolizar el tumor. La colecistitis aguda es una complicación poco frecuente tras este procedimiento. Su etiología es isquémica como consecuencia de la embolización de la arteria cística, que nace habitualmente de la arteria hepática derecha. Por ello, es una complicación a tener en cuenta en tumores localizados en el lóbulo hepático derecho a los que se les realiza este procedimiento, como es nuestro caso. Su manejo es similar al del resto de etiologías.

MESA DE PÁNCREAS

67 DESARROLLO DE LA ENFERMEDAD HEPÁTICA GRASA NO ALCOHÓLICA DE-NOVO AL QUINTO AÑO POST-TRASPLANTE HEPÁTICO. FACTORES PREDICTIVOS

AUTORES

M. Reyes Busta Nistal [1]
M. Lourdes Ruiz Rebollo [1]
M. Fe Muñoz Moreno [2]
Miguel Durà Gil [1]
Beatriz Burgueño Gómez [1]
Sandra Izquierdo Santervás [1]
Luis Fernández Salazar [1]

1 Servicio de Aparato Digestivo. Hospital Clínico Universitario. Valladolid.
2 Unidad de Apoyo a la Investigación. Hospital Clínico Universitario. Valladolid

La pancreatitis aguda (PA) es una de las causas más frecuentes de ingreso hospitalario en el Servicio de Digestivo.

MÉTODO

Estudiamos los pacientes ingresados en nuestro servicio diagnosticados de PA, entre Marzo 2014 y Diciembre 2018. Recogimos datos clínicos y demográficos (edad, sexo, IMC, perímetro abdominal, hábitos tóxicos, comorbilidades, etiología, número de episodios previos, desarrollo de fiebre, SIRS, índice de Charlson, BISAP, Ramsom al ingreso e intensidad del dolor), datos analíticos al ingreso (linfocitos, creatinina, urea, BUN, PCR, amilasa y lipasa). Consideramos TACs precoces a las exploraciones realizadas en Urgencias o en planta trascurridos menos de 4-5 días desde el ingreso. Analizamos los posibles factores clínicos, demográficos y analíticos implicados en su realización. El estudio estadístico se realizó con IBPM SPSS Statistics version 24.0. Los valores p<0,05 fueron considerados estadísticamente significativos.

RESULTADOS

Se incluyeron 370 pacientes, (165 varones y 205 mujeres), edad media 68,4 años. A 95 pacientes (25.6%) se les realizó TAC precoz. En el análisis univariado se observó que el desarrollo de SIRS (p < 0.001), un mayor índice de BISAP (p =0.01), la presencia de fiebre (p <0.001), un mayor perímetro abdominal (p = 0.02), y valores elevados de Cr (p = 0.05) y PCR (p <0.001), se relacionaban de manera estadísticamente significativa con la realización de TAC precoz. En el análisis multivariante se constató que aquellos pacientes que presentaban fiebre, tenían tres veces mayor probabilidad de ser sometidos a TAC precoz (p = 0.0003 OR 3,07 IC 95% 1.65-5.72), así como aquellos con mayor perímetro abdominal (p = 0.004 OR 1.025 IC 95% 1.01-1.04) y con PCR elevada al ingreso (p = 0.0002 OR 1,01 IC 95% 1.003-1.01).

CONCLUSIONES

En nuestro medio, a más de la cuarta parte de los pacientes ingresados por PA se les realiza un TAC precoz inapropiado.

La presencia de síndrome febril, valores elevados de PCR y un mayor perímetro abdominal son factores independientemente asociados con la realización inadecuada de TAC precoz.

68 TIEMPO HASTA LA COLECISTECTOMÍA DESPUÉS DE LA PANCREATITIS BILIAR LEVE Y CONSECUENCIAS DE LA ESPERA

AUTORES

M. Reyes Busta Nistal
Luis Fernández Salazar
Miguel Durà Gil
Beatriz Burgueño Gómez
Beatriz Antolín Melero
Sandra Izquierdo Santervás

Servicio de Aparato Digestivo. Hospital Clínico Universitario. Valladolid.

La colecistectomía precoz tras un primer episodio de pancreatitis aguda biliar (PAB) puede suponer una medida de eficiencia al reducir la necesidad de repetir exploraciones y evitar visitas a urgencias y reingresos. El objetivo de nuestro trabajo es analizar el tiempo hasta la colecistectomía desde un primer ingreso por PAB leve en pacientes menores de 85 años y las consecuencias clínicas y asistenciales que puede tener la espera. Como PAB leve hemos entendido aquella que no requirió ingreso en UVI y con una duración de ingreso menor a 8 días.

Se ha hecho un seguimiento prospectivo de todos los pacientes no colecistectomizados ingresados desde el 1 de enero de 2019 en el servicio de Aparato Digestivo por un primer episodio de PAB. Para realizar el seguimiento se ha ido comprobando en el programa de gestión las variables clínicas relativas al ingreso y al tiempo hasta la colecistectomía (visitas al servicio de urgencias, ingresos y pruebas realizadas al paciente con motivo de su colelitiasis).

RESULTADOS

A 1 de septiembre, 46 pacientes ingresaron por un primer episodio de PAB. De ellos, 25 tuvieron »

una PAB leve y tenían menos de 85 años. El seguimiento a los 3 meses a fecha de 1 de septiembre corresponde a los 22 pacientes ingresados entre el 1 de enero y el 30 de mayo de los que solo 13 tuvieron una PAB leve y menos de 85 años. Ocho eran hombres y la edad media era 57 (31-81) años. La duración media del ingreso por el primer episodio de PAB fue 4 (1-7) días. A los 3 meses 4 de ellos habían sido colecistectomizados tras una media de 75 (55-88) días. A los 3 meses del ingreso cuatro pacientes habían acudido al servicio de urgencias un total de 9 veces, cuatro pacientes requirieron un total de 5 ingresos, se realizaron 4 ecografías, un TC, una colangio-RM y 6 ecoendoscopias.

CONCLUSIONES

El 31% de los pacientes con PAB leve menores de 85 años, son colecistectomizados a los 3 meses del ingreso. La colecistectomía durante el primer ingreso por PAB leve podría evitar 9 visitas al servicio de urgencias y 5 ingresos por cada 13 pacientes.

69 PROGRESIÓN DE ASA DE POLIPECTOMÍA POR COLÉDOCO PARA RETIRADA DE PRÓTESIS BILIAR ANCLADA EN RAMA INTRAHEPÁTICA

AUTORES

Ortega Lobete, O
García Lledó, J
Velilla Aparicio, E
Nogales Rincón, O
Bighelli, F
García García, J
Rayón Moreno, L
Pérez Carazo, L
Aranda Hernández, J
Merino Rodríguez, B

Servicio de Aparato Digestivo. Hospital General Universitario Gregorio Marañón. Madrid.

La retirada de una prótesis biliar de plástico, con ayuda de pinzas o asas, no entraña dificultad salvo casos de migración (proximal o distal) de la misma. Las prótesis biliares plásticas deben ser retiradas o recambiadas en un plazo máximo de 3 a 6 meses para evitar complicaciones infecciosas.

Mujer de 54 años con antecedentes de coledocolitiasis y síndrome de Mirizzi. Se realiza CPRE en abril 2018 con extracción de litiasis coledocociana y colocación de prótesis plástica biliar 10x15cm por compresión en conducto hepático común. Se realiza colecistectomía en enero 2019.

Por pérdida en el seguimiento, no se programa endoscopia para retirada de prótesis hasta junio 2019. Durante la misma no se consigue movilización completa de la prótesis tras tracción con asa y pinza de cuerpo extraño sufriendo la paciente un shock séptico secundario a la manipulación. Se realiza TC abdominal visualizando prótesis posicionada desde vía biliar intrahepática izquierda hasta duodeno, sin encontrar complicaciones en el lecho quirúrgico.

Tras una semana de antibioterapia intravenosa, se realiza nueva CPRE en la se introduce un asa en paralelo a la prótesis deslizándose sobre ella desde su extremo distal, alcanzando aleta interna situada proximalmente consiguiéndose su extracción. Posteriormente se realiza colangioscopia directa desde vía biliar intrahepática hasta colédoco distal sin objetivar alteraciones en la pared.

DISCUSIÓN

- En pacientes con obstrucción de etiología litiásica no se recomienda la utilización de prótesis biliares definitivas debido a las altas tasas de complicaciones a medio plazo.
- La longitud de prótesis, el tiempo en ser retirada y el anclaje de aleta interna en rama intrahepática han sido factores clave en dificultar su extracción, impidiendo movilización de la misma tras tracción de su extremo distal.
- Es importante realizar un registro de pacientes con prótesis biliares, especialmente en condiciones benignas para programar la retirada.

FOTO 1. IMAGEN DE TC DONDE SE OBJETIVA PRÓTESIS EN VÍA BILIAR INTRAHEPÁTICA IZQUIERDA.
FOTO 2. SE VISUALIZA PRÓTESIS PLÁSTICA Y ASA PROGRESADA HASTA EXTREMO PROXIMAL DE LA MISMA.
FOTO 3. COLANGIOSCOPIA MEDIANTE SPYGLASS TRAS EXTRACCIÓN DE PRÓTESIS BILIAR. SIN ALTERACIONES.

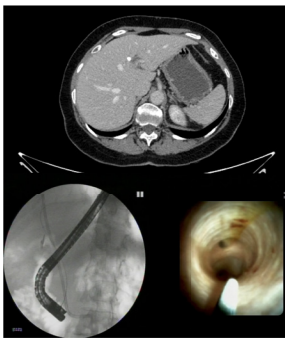

70 ROTURA DE PSEUDOANEURISMA ASOCIADO A PSEUDOQUISTE PANCREÁTICO A PROPÓSITO DE UN CASO

AUTORES

Miguel Suárez Matías

Hospital Virgen de la Luz (Cuenca)

La rotura de un pseudoaneurisma pancreático es una complicación rara pero potencialmente letal dentro de las múltiples complicaciones en la pancreatitis crónica. La embolización mediante angiografía es la primera línea de tratamiento en estos casos, dejando como alternativa la cirugía. A continuación, presentamos un caso de resangrado a pesar de embolización previa.

Varón de 64 años, fumador, en seguimiento por pancreatitis crónica de origen enólico y antecedente de colección pancreática complicada con hemorragia secundaria a pseudoaneurisma dependiente de la arteria gastroduodenal embolizado con coils, que reingresa por dolor abdominal y es etiquetado de nuevo episodio de pancreatitis aguda. Durante su ingreso presenta buena evolución, desapareciendo el dolor y presentando buena tolerancia oral. Posteriormente comienza con rectorragia y anemización, motivo por el cual se realiza una colonoscopia en la que se observan 2 pólipos milimétricos a nivel de polo cecal, que se extirpan sin incidencias. A pesar del cese del sangrado persiste la anemización progresiva sin repercusión clínica, por lo que se decide realizar »

IMAGEN 1. SANGRADO ACTIVO DEL PSEUDOANURISMA
IMAGEN 2. RECONSTRUCCIÓN DEL SANGRADO

un TC abdominal urgente en el que se informa de una colección de 45 mms en la cabeza pancreática con aumento de atenuación compatible con sangrado activo en la arteria gastroduodenal adyacente al coil previo (imagen 1). Tras realizar varias proyecciones angiográficas, se realiza nueva embolización en el lugar descrito previamente, con buen resultado (imagen 2). Posteriormente, el paciente permaneció en observación durante 48 horas, sin evidenciarse incidencia alguna, dándose de alta.

DISCUSIÓN

Con una incidencia entre 1.4-8.4%, la rotura de un pseudoaneurisma pancreático es una complicación que puede alcanzar una mortalidad de hasta el 25%. Las arterias implicadas con mayor frecuencia son la arteria esplénica (40%) y la arteria gastroduodenal (30%). Como primera opción se debe intentar la embolización mediante angiografía, incluso en aquellos casos en los que se detecte durante el seguimiento del paciente. Como segunda opción está la cirugía, que se intenta limitar como alternativa a la embolización debido al mayor riesgo de complicaciones. En nuestro caso, dada la estabilidad clínica y las múltiples comorbilidades del paciente, se optó por intentar una nueva embolización que presentó un óptimo resultado, sin que se haya repetido el evento hasta la fecha.

El objeto de la presente comunicación es valorar la posibilidad de realizar una nueva embolización en casos de resangrado en lugar de la intervención quirúrgica, siempre que la situación clínica lo permita.

71 PLASMAFÉRESIS EN PANCREATITIS AGUDA POR HIPERTRIGLICERIDEMIA

AUTORES

Ventero Borges, A
Aparicio Cabezudo, M
García Pravia, L
Moral Villarejo, G
Barrajón Masa, A
Colmenares Bulgheroni, M
Moralejo Lozano, O
Mateos Sánchez, P
Rey Díaz-Rubio E

Servicio de Aparato Digestivo, Hospital Clínico San Carlos. Madrid

La hipertrigliceridemia se define como la presencia en plasma de niveles de triglicéridos (TG) superiores a 150 mg/dl. La etiología de ésta es multifactorial, encontrando múltiples causas hereditarias y adquiridas. Cuando los TG alcanzan cifras elevadas aumenta el riesgo de presentar múltiples patologías, entre las que cabe destacar, además de problemas cardiovasculares de cualquier índole, la pancreatitis aguda por hipertrigliceridemia (PAHTG). La presencia de determinados ítems de gravedad debe suponer la realización de una plasmaféresis urgente.

FIG. 1 PLASMAFÉRESIS
FIG. 2 EVOLUCIÓN ANALÍTICA

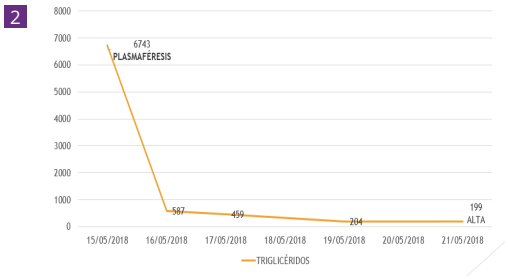

Varón de 36 años sin antecedentes personales de interés, consumidor de 40g/día de alcohol, que acude a Urgencias por clínica compatible con pancreatitis aguda. Analíticamente, dadas las características macroscópicas del plasma remitido que presenta un aspecto lechoso, se miden y objetivan unos triglicéridos de casi 7000 mg/dl. Se realiza plasmaféresis urgente (Fig. 1) bien tolerada tanto clínica como hemodinámicamente. En planta de hospitalización se inicia tratamiento con medidas habituales para la pancreatitis aguda, así como terapia hipolipemiante con fibratos. Se realiza una ecografía de abdomen que descarta la presencia de otras causas etiológicas, así como la presencia de complicaciones secundarias al proceso. El paciente evoluciona favorablemente tras una semana de hospitalización con descenso de las cifras de triglicéridos hasta casi valores normales (Fig. 2), siendo dado de alta con control ambulatorio.

DISCUSIÓN

La PAHTG supone sólo un 15% de todos los casos de pancreatitis aguda, alcanzando más del 50% durante el embarazo. El escenario típico de presentación de la PAHTG es la presencia de una dislipemia primaria sobre la que se suman factores de riesgo secundarios como alcoholismo u obesidad. Aparece en individuos más jóvenes, y es más frecuente en varones. La PAHTG tiene un diagnóstico similar al del resto de etiologías, confirmándose según criterios clínicos, analíticos y radiológicos. La presencia de determinados ítems de gravedad como hipocalcemia, acidosis láctica, signos de síndrome de respuesta inflamatoria sistémica (SRIS) o niveles de TG> 1000 mg/dl pasados 24-48h debe suponer la realización de una plasmaféresis urgente, que supone un descenso de hasta el 85% de los niveles de TG tras dos sesiones, como en nuestro caso. No obstante, la plasmaféresis no ha demostrado reducir la mortalidad secundaria a la PAHTG ni las complicaciones derivadas de ésta. Además, es una técnica cara no exenta de riesgos como infecciones, sangrado o trombosis venosa profunda. En el resto de los casos, los fibratos son los fármacos de primera línea utilizados para el manejo de la HTG, pues descienden las cifras de TG en más del 50%.

72 PANICULITIS PANCREÁTICA, A PROPÓSITO DE UN CASO

AUTORES

Ventero Borges, A
López García, O
Alarcón García, L
García Pravia, L
Moral Villarejo, G
Casado Hernández, J
López Roldán, G
Saldaña Pazmiño, G
Rey Díaz-Rubio, E

Servicio de Aparato Digestivo del Hospital Clínico San Carlos, Madrid

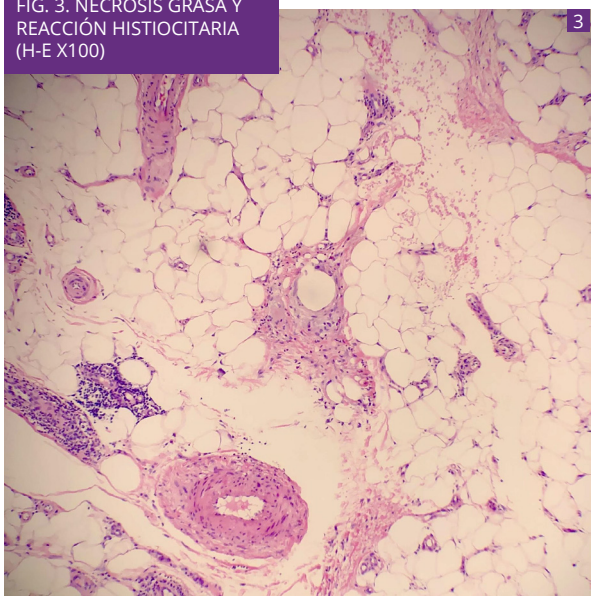

FIG. 1 Y 2. NÓDULOS VIOLÁCEOS SIMÉTRICOS EN MIEMBROS INFERIORES
FIG. 3. NECROSIS GRASA Y REACCIÓN HISTIOCITARIA (H-E X100)

La patología pancreática es parte importante de la carga asistencial de una planta de hospitalización de Aparato Digestivo. La paniculitis pancreática es una manifestación poco habitual que puede asociarse a distintas patologías pancreáticas e incluso preceder a la clínica típica de las mismas, cobrando así importancia su reconocimiento precoz.

Mujer de 75 años, con antecedente reciente de colecistitis aguda litiásica manejada de forma conservadora, que ingresa por episodio de pancreatitis aguda biliar leve. Con medidas habituales, la paciente evoluciona favorablemente. Tras una semana de ingreso hospitalario, la paciente refiere la aparición de múltiples nódulos violáceos y dolorosos en miembros inferiores (Fig. 1 y 2). Se realiza interconsulta a Dermatología para biopsia de los mismos ante la sospecha de paniculitis pancreática, evidenciando en el estudio histológico la presencia de fibrosis cicatricial, necrosis grasa con adipocitos sin núcleo y reacción histiocitaria compatible con ésta (Fig. 3).

DISCUSIÓN

La paniculitis pancreática es una rara complicación de la patología pancreática, presente en un 0.3-3% de los casos. Habitualmente aparece en varones de mediana edad con alcoholismo crónico en el seno de una pancreatitis aguda o una pancreatitis crónica agudizada, aunque puede ser también la presentación inicial de un adenocarcinoma pancreático. Suele manifestarse como la aparición de múltiples nódulos eritematosos o violáceos, indurados y dolorosos en miembros inferiores. Éstos pueden ulcerarse y drenar una sustancia oleosa marronácea fruto de la necrosis grasa subcutánea que se produce por la liberación de enzimas pancreáticas a los tejidos. La biopsia cutánea es crucial para el diagnóstico, objetivando una paniculitis lobulillar sin vasculitis. Histológicamente, la necrosis grasa y calcificación focal fruto de la saponificación tisular, así como la presencia de adipocitos sin núcleo (ghost cells) rodeados de un infiltrado inflamatorio, son patognomónicas. El tratamiento se reduce al del proceso pancreático subyacente, que generalmente supone la resolución de las lesiones cutáneas. Es importante tener siempre presente esta entidad, pues el diagnóstico precoz de una neoplasia pancreática es crucial para un buen manejo y pronóstico posteriores.

42ª REUNIÓN DE LA ASOCIACIÓN CASTELLANA DE APARATO DIGESTIVO

8 Y 9 DE NOVIEMBRE DE 2019. VALLADOLID.

PROGRAMA REUNIÓN

VIERNES, 8 DE NOVIEMBRE

8.30 h BIENVENIDA

9.00 h MESA DE GASTROENTEROLOGÍA

Modera: MARÍA TERESA PÉREZ FERNÁNDEZ
HOSPITAL UNIVERSITARIO DE LA PRINCESA DE MADRID.

SERGIO MAESTRO ANTOLÍN
COMPLEJO ASISTENCIAL UNIVERSITARIO DE PALENCIA.

9.00 h COMUNICACIONES LIBRES

EFICACIA DE LOS DISTINTOS TRATAMIENTOS PARA LA ESOFAGITIS EOSINOFÍLICA EN LA PRÁCTICA CLÍNICA: RESULTADOS DEL REGISTRO EOE CONNECT
ALFREDO JOSÉ LUCENDO VILLARIN
HOSPITAL GENERAL DE TOMELLOSO

ANÁLISIS DE NUEVOS MARCADORES SEROLÓGICOS INFLAMACIÓN Y PERMEABILIDAD INTESTINAL EN LA ENFERMEDAD CELIACA Y ENTERITIS LINFOCÍTICA
LAURA ALCOBA VEGA
SERVICIO DE APARATO DIGESTIVO DEL COMPLEJO ASISTENCIAL UNIVERSITARIO DE LEÓN

9.20 h MANIFESTACIONES ORL Y NML DE LA ERGE
JULIO PÉREZ DE LA SERNA BUENO
HOSPITAL CLÍNICO SAN CARLOS DE MADRID

9.40 h CONTROVERSIAS EN EL TRATAMIENTO DE HELICOBACTER PYLORI
JULIO VALLE MUÑOZ
HOSPITAL VIRGEN DE LA SALUD DE TOLEDO

10.00 h ESTADO ACTUAL DEL TRASPLANTE DE MICROBIOTA FECAL
ANA GARCÍA GARCÍA DE PAREDES
HOSPITAL RAMÓN Y CAJAL DE MADRID

10.45 h CAFÉ DE PAUSA | VISITA A LOS PÓSTERS

abbvie DEMOSTRACIÓN ECOGRAFÍA ABDOMINAL EN EII.
FERNANDO MUÑOZ. COMPLEJO ASISTENCIAL UNIVERSITARIO DE SALAMANCA.

11.15 h INAUGURACIÓN OFICIAL

11.45 h MESA DE HEPATOLOGÍA

Modera: CAROLINA ALMOHALLA ÁLVAREZ
HOSPITAL UNIVERSITARIO RÍO HORTEGA DE VALLADOLID.

NATALIA MORA CUADRADO.
HOSPITAL CLÍNICO UNIVERSITARIO DE VALLADOLID.

11.45 h COMUNICACIONES LIBRES

EXPERIENCIA EN EL TRATAMIENTO CON ÁCIDO OBETICÓLICO PARA COLANGITIS BILIAR PRIMARIA EN NUESTRA COMUNIDAD: PRIMEROS DATOS.
BEGOÑA ALVAREZ CUENLLAS
SERVICIO DE APARATO DIGESTIVO DEL COMPLEJO ASISTENCIAL UNIVERSITARIO DE LEÓN

PELFIL DEL PACIENTE Y RESPUESTA A LOS AAD DEL VHC ANTES Y DESPUÉS DE SU APROBACIÓN GENERALIZADA EN NUESTRO MEDIO.
CARLOS OLIVA GARRIDO
COMPLEJO HOSPITALARIO UNIVERSITARIO DE ALBACETE

12.05 h ENFERMEDAD HEPÁTICA METABÓLICA GRASA. CONCEPTOS ACTUALES SOBRE UNA CONDICIÓN EMERGENTE. FACTORES PRONÓSTICOS.
ROCÍO ALLER DE LA FUENTE
HOSPITAL CLÍNICO UNIVERSITARIO DE VALLADOLID

12.25 h PLAN DE ELIMINACIÓN DEL VHC EN CANTABRIA
ANTONIO CUADRADO LAVIN
HOSPITAL UNIVERSITARIO MARQUÉS DE VALDECILLA DE SANTANDER

12.45 h EVOLUCIÓN Y VALORACIÓN NO INVASIVA DE LA HIPERTENSIÓN PORTAL TRAS CURACIÓN DEL VIRUS VHC
ANTONIO OLVEIRA MARTÍN
HOSPITAL UNIVERSITARIO LA PAZ DE MADRID

13.30 h MESA DE RESIDENTES 1

Modera: EDEL BERROA DE LA ROSA
HOSPITAL GENERAL DE TALAVERA DE LA REINA. TOLEDO.

CONCHA GARCÍA SÁNCHEZ
HOSPITAL CLÍNICO UNIVERSITARIO DE VALLADOLID.

Pregunta 1 ¿PROPONEMOS LA CIRUGÍA ANTIRREFLUJO A NUESTROS PACIENTES?
AINHOA ABANDO ZURIMENDI | HOSPITAL SAN PEDRO DE LOGROÑO.

Pregunta 2 ¿PROBIÓTICOS EN EL TRATAMIENTO DE LA INFECCIÓN POR HELICOBACTER PYLORI?
JAVIER TEJEDOR TEJADA | HOSPITAL UNIVERSITARIO RÍO HORTEGA DE VALLADOLID.

Pregunta 3 ¿CÓMO TRATAMOS LA INFECCIÓN POR C. DIFFICILE?
ROCÍO BONOSO CRIADO | COMPLEJO ASISTENCIAL UNIVERSITARIO DE PALENCIA.

Pregunta 4 ¿ES ÚTIL LA CALPROTECTINA FECAL EN LA COLITIS MICROSCÓPICA?
CARMEN VILLAR LUCAS | COMPLEJO ASISTENCIAL UNIVERSITARIO DE LEÓN.

Pregunta 5 ¿QUÉ PREVISIONES EN INCIDENCIA TENEMOS DE LA HEPATOPATÍA ALCOHOLICA?
MARTA MUÑIZ MUÑOZ | HOSPITAL VIRGEN DE LA LUZ DE CUENCA

14.00 h COMIDA DE TRABAJO

15.30 h MESA DE RESIDENTES 2

Modera: CARLA TAFUR SÁNCHEZ
HOSPITAL DE MEDINA DEL CAMPO.

MARCOS JIMÉNEZ PALACIOS
COMPLEJO ASISTENCIAL UNIVERSITARIO DE LEÓN.

Pregunta 6 ¿TIENE ALGUNA UTILIDAD LA BIOPSIA HEPÁTICA HOY DÍA?
CRISTINA FREIJOSO FERNÁNDEZ | HOSPITAL UNIVERSITARIO DE GUADALAJARA

Pregunta 7 ¿CÓMO TRATAMOS LA CBP SI NO HAY RESPUESTA AL AUDC?
PABLO MUÑOZ GÓMEZ | HOSPITAL VIRGEN DE LA SALUD DE TOLEDO

Pregunta 8 SCREENING DEL HEPATOCARCINOMA, ¿A QUIÉN, CUÁNDO Y HASTA CUÁNDO?
ÓSCAR MORALEJO LOZANO | HOSPITAL CLÍNICO SAN CARLOS DE MADRID

Pregunta 9 ¿QUIÉNES SON LOS PACIENTES CANDIDATOS AL TIPS?
SARA MONSALVE ALONSO | HOSPITAL UNIVERSITARIO DE LA PRINCESA DE MADRID

Pregunta 10 ¿QUÉ DECIR A UN NO CELIACO QUE NOS PLANTEA COMER SIN GLUTEN?
LIDIA CUEVAS DEL CAMPO | HOSPITAL UNIVERSITARIO 12 DE OCTUBRE DE MADRID

Pregunta 11 ¿VEDOLIZUMAB Y USTEKINUMAB BIOLÓGICOS DE PRIMERA LÍNEA?
LUIS LUCENDO JIMÉNEZ | HOSPITAL GREGORIO MARAÑÓN DE MADRID.

Pregunta 12 FENÓMENOS DE HIPERSENSIBILIDAD AGUDA CON ANTITNF. ¿CÓMO MANEJARLOS?
CARMEN DEL POZO CALZADA | HOSPITAL UNIVERSITARIO MARQUES DE VALDECILLA DE SANTANDER

Pregunta 13 ECOGRAFÍA VERSUS ENTERO RM EN EL DIAGNÓSTICO Y SEGUMIENTO DE LA EII
PELAYO RODRÍGUEZ LÓPEZ | COMPLEJO ASISTENCIAL UNIVERSITARIO DE SALAMANCA

17.00 h CAFÉ DE PAUSA | VISITA A LOS PÓSTERS

17.30 h CONFERENCIA

Modera: BEATRIZ ANTOLÍN MELERO
HOSPITAL CLÍNICO UNIVERSITARIO DE VALLADOLID

DIFICULTADES EN EL DIAGNÓSTICO DE LA ENFERMEDAD CELIACA.
SANTIAGO VIVAS ALEGRE
COMPLEJO ASISTENCIAL UNIVERSITARIO DE LEÓN

18.00 h **MESA DE ENFERMEDAD INFLAMATORIA INTESTINAL**

Modera: BEATRIZ SICILIA ALADREN.
COMPLEJO ASISTENCIAL UNIVERSITARIO DE BURGOS.

LAURA ARIAS RODRÍGUEZ.
COMPLEJO ASISTENCIAL DE SEGOVIA.

18.00 h COMUNICACIONES LIBRES

EFECTOS DEL TRATAMIENTO ANTI-TNF-ALFA SOBRE LOS NIVELES DE HEMOGLOBINA Y LA ANEMIA EN PACIENTES CON ENFERMEDAD INFLAMATORIA INTESTINAL.
ALFREDO JOSÉ LUCENDO VILLARIN.
HOSPITAL GENERAL DE TOMELLOSO.

EFICACIA DE USTEKINUMAB EN EL TRATAMIENTO DE LA ENFERMEDAD DE CROHN EN NUESTRO MEDIO.
RITA GONZALEZ NÚÑEZ.
COMPLEJO ASISTENCIAL UNIVERSITARIO DE LEÓN.

18.20 h INVESTIGACIÓN BÁSICA CON APLICACIÓN CLÍNICA EN EII.
DAVID BERNARDO ORDIZ.
DEPARTAMENTO DE INMUNOLOGÍA | UNIVERSIDAD DE VALLADOLID

18.40 h FUTURO A CORTO PLAZO DEL TRATAMIENTO DE LA EII.
FERNANDO MUÑOZ NÚÑEZ.
COMPLEJO ASISTENCIAL UNIVERSITARIO DE SALAMANCA

19.00 h MANEJO DE LAS INFECCIONES EN PACIENTES CON EII.
LUIS MENCHÉN VISO.
HOSPITAL UNIVERSITARIO GREGORIO MARAÑÓN DE MADRID

20.00 h **ASAMBLEA GENERAL DE SOCIOS**

SÁBADO, 9 DE NOVIEMBRE

9.00 h **MESA DE RESIDENTES 3**

Modera: ANA MACHO CONESA
HOSPITAL CLÍNICO UNIVERSITARIO DE VALLADOLID

MICHEL COLMENARES BULGHERONI.
HOSPITAL CLÍNICO SAN CARLOS DE MADRID.

Pregunta 14 PREVENCIÓN Y TRATAMIENTO DE LA HEMORRAGIA POR VARICES GÁSTRICAS.
JAIME SANZ SÁNCHEZ. | COMPLEJO ASISTENCIAL UNIVERSITARIO DE BURGOS

Pregunta 15 ¿CÓMO PODEMOS TRATAR EL CARCINOIDE GÁSTRICO?.
MIGUEL DURÀ GIL. | HOSPITAL CLÍNICO UNIVERSITARIO DE VALLADOLID

Pregunta 16 ¿ESTAMOS DE ACUERDO CON LAS NUEVAS GUÍAS DE DIAGNÓSTICO PRECOZ DEL CÁNCER DE COLON?.
ZAIDA MALIK JAVED. | HOSPITAL GENERAL LA MANCHA CENTRO

Pregunta 17 ¿CONOCEMOS, DIAGNOSTICAMOS Y TRATAMOS LA DISFUNCIÓN DEL ESFÍNTER DE ODDI?.
MAITE SERRANO DUEÑAS. | HOSPITAL GENERAL UNIVERSITARIO DE CIUDAD REAL

Pregunta 18 PANCREATITIS AGUDA IDIOPÁTICA. DIAGNÓSTICO Y TRATAMIENTO.
NOEMI PEDRERO LEPAENTIER. | HOSPITAL GENERAL UNIVERSITARIO DE ALBACETE

9.50 h **MESA DE ENDOSCOPIA DIGESTIVA**

Modera: GUILLERMO GONZÁLEZ REDONDO.
HOSPITAL INFANTA SOFIA. SAN SEBASTIÁN DE LOS REYES. MADRID.

NOELIA ALCAIDE SUÁREZ.
HOSPITAL CLÍNICO UNIVERSITARIO DE VALLADOLID.

9.50 h COMUNICACIONES LIBRES

EVOLUCIÓN DE LOS ADENOCARCINOMAS DE COLON PT1 CON CRITERIOS DE BUEN PRONÓSTICO TRAS RESECABILIDAD ENDOSCÓPICA.
ALBERTO ALVAREZ DELGADO.
COMPLEJO ASISTENCIAL UNIVERSITARIO DE SALAMANCA.

LESIONES COLÓNICAS RESECADAS MEDIANTE FTRD EN EL HOSPITAL UNIVERSITARIO DE BURGOS.
ROSA MARÍA SAIZ CHUMILLAS.
HOSPITAL UNIVERSITARIO DE BURGOS.

10.10 h COMPLEMENTARIEDAD: CÁPSULA Y ENTEROSCOPIA.
ANTONIO VELASCO GUARDADO.
COMPLEJO ASISTENCIAL UNIVERSITARIO DE SALAMANCA.

10.30 h CARACTERIZACIÓN Y APROXIMACIÓN TERAPÉUTICA AL PÓLIPO DE COLON MALIGNO.
JOSÉ DÍAZ TASENDE.
HOSPITAL UNIVERSITARIO 12 DE OCTUBRE DE MADRID.

11.00 h CAFÉ DE PAUSA | VISITA A LOS PÓSTERS

abbvie DEMOSTRACIÓN ECOGRAFÍA ABDOMINAL EN EII.
FERNANDO MUÑOZ. COMPLEJO ASISTENCIAL UNIVERSITARIO DE SALAMANCA.

11.30 h CONFERENCIA

Modera: JOAQUÍN RODRÍGUEZ SÁNCHEZ-MIGALLÓN.
HOSPITAL GENERAL UNIVERSITARIO DE CIUDAD REAL.

NECESIDAD Y ORGANIZACIÓN DE LA CONSULTA DE ALTO RIESGO DE CÁNCER DIGESTIVO.
MAITE HERRÁIZ BAYOD.
CLÍNICA DE LA UNIVERSIDAD DE NAVARRA.

12.00 h MESA DE PATOLOGÍA BILIOPANCREÁTICA

Modera: BENITO VELAYOS JIMÉNEZ
HOSPITAL CLÍNICO UNIVERSITARIO DE VALLADOLID.

PÉREZ-MIRANDA CASTILLO.
HOSPITAL UNIVERSITARIO RÍO HORTEGA DE VALLADOLID.

12.00 h COMUNICACIONES LIBRES

¿SON LAS PRÓTESIS METÁLICAS AUTOEXPANDIBLES UN TRATAMIENTO SEGURO Y EFICAZ DE LOS PROBLEMAS BILIARES POSTRASPLANTE HEPÁTICO?.
RODRIGO NÁJERA MUÑOZ.
HOSPITAL UNIVERSITARIO RÍO HORTEGA DE VALLADOLID

IMPORTANCIA DE LA ECOENDOSCOPIA EN EL MANEJO DE TUMORES PANCREATICOS PEQUEÑOS.
CARLOS VICENTE HERNÁNDEZ.
COMPLEJO HOSPITALARIO DE TOLEDO.

12.20 h VARIABILIDAD EN EL PROCEDIMIENTO TÉCNICO DE LA CPRE.
JESÚS GARCÍA CANO LIZCANO.
HOSPITAL VIRGEN DE LA LUZ DE CUENCA

12.40 h PROCEDIMIENTOS PARA EL DRENAJE BILIAR COMPLEJO.
CARLOS DE LA SERNA HIGUERA.
HOSPITAL UNIVERSITARIO RÍO HORTEGA DE VALLADOLID.

13.00 h SOPORTE NUTRICIONAL EN EL PACIENTE CON PANCREATITIS AGUDA.
FEDERICO BOLADO CONCEJO.
COMPLEJO HOSPITALARIO DE NAVARRA.

13.20 h ACTUALIZACIÓN EN EL DRENAJE DE LAS COLECCIONES PERIPANCREÁTICAS.
EVA DE LA SANTA BELDA.
HOSPITAL GENERAL UNIVERSITARIO DE CIUDAD REAL.

14.00 h ENTREGA DE LA BECA 2019 Y LECTURA DE LA BECA 2018

Modera: CONCEPCIÓN MUÑOZ ROSAS
HOSPITAL VIRGEN DE LA SALUD DE TOLEDO.

UTILIDAD DE LA DETECCIÓN DE PÉPTIDOS INMUNOGÉNICOS DE GLUTEN EN LA MONITORIZACIÓN DE PACIENTES CELIACOS ADULTOS EN DIETA SIN GLUTEN.
ALFREDO LUCENDO VILLARÍN | HOSPITAL GENERAL UNIVERSITARIO DE CIUDAD REAL

14.20 h PREMIOS A LAS MEJORES COMUNICACIONES Y CLAUSURA

Modera: LUIS FERNÁNDEZ SALAZAR.
HOSPITAL CLÍNICO UNIVERSITARIO DE VALLADOLID.