REVISIÓN

Rev ACAD 2021; 36 (4): 259-264

¿CÓMO DIAGNOSTICAMOS LA ENCEFALOPATÍA HEPÁTICA MÍNIMA?

HOW TO DIAGNOSE MINIMAL HEPATIC ENCEPHALOPATHY?

M. Reyes Busta Nistal

Servicio de Aparato Digestivo
Hospital Clínico Universitario de Valladolid

RESUMEN

La encefalopatía hepática mínima hace referencia a las alteraciones cognitivas en pacientes con enfermedad hepática crónica que sólo se manifiestan mediante test neuropsicológicos y neurofisiológicos. Se han descrito test ampliamente validados para su diagnóstico, no existiendo una única prueba "gold standard". Es la forma más infradiagnosticada de encefalopatía, afectando aproximadamente al 50% de los cirróticos. La importancia de su diagnóstico precoz radica en su impacto en la calidad de vida de los pacientes y en su relación con la progresión de la cirrosis y disminución de la supervivencia. Se exponen a continuación los métodos diagnósticos más comunes disponibles en la actualidad.

PALABRAS CLAVE: cirrosis hepática, encefalopatía hepática, diagnóstico.

TRABAJO ENVIADO: 21/05/2021

ACEPTADO PARA SU PUBLICACIÓN: 6/12/2021

CORRESPONDENCIA:

María Reyes Busta Nistal
Dirección Responsable de la correspondencia:
Hospital Clínico Universitario
Av. Ramón y Cajal, 3, 47003 Valladolid
reyesbn@gmail.com

ABSTRACT

Signs of brain dysfunction detected only by neurosychometric and neurophysiological tests in patients with cirrhosis are commonly known as minimal hepatic encephalopathy. While plenty of tests have been widely used and validated through different studies, there is actually not a unique "gold standard" method for its diagnose. It is the most infradiagnosticated type of encephalopathy, the occurrence seems to be as high as 50% of cirrhotic patients. Despite its subtle nature, minimal hepatic encephalopathy can have a significant effect on a patient's daily living and it is also related to cirrhosis progression and decreased survival. We expose below some of the most common diagnostic strategies.

KEYWORDS: liver cirrhosis, hepatic encephalopathy, diagnosis

MANUSCRITO

La encefalopatía hepática mínima (EHM), según la clasificación de West Haven, hace referencia a las alteraciones cognitivas en pacientes con hepatopatía crónica que sólo se manifiestan mediante test neuropsicológicos y neurofisiológicos. Se encuentra dentro de la encefalopatía hepática encubierta de la clasificación de la ISHEN (International Society for Hepatic Encephalopathy and Nitrogen Metabolism) [1,2].

Para su diagnóstico, debido a que la enfermedad altera un amplio espectro de funciones cognitivas, es necesario el empleo de al menos dos herramientas diferentes, siendo una de ellas preferiblemente una de las pruebas ampliamente validadas. Para ello se recomienda el test de lápiz y papel PHES (Psychometric Hepatic Encephalopathy Score o Prueba de Puntuación Psicométrica de Encefalopatía Hepática) y bien una prueba computerizada: CRT (test de tiempo de reacción continuo), ICT (Inhibitory Control Test o test de control de inhibición), SCAN test o Stroop test; o bien una prueba neurofisiológica: CFF (test Critical Flicker Frequency o test de frecuencia crítica del parpadeo) o el electroencefalograma (EEG) [1,2].

La prevalencia de la EHM entre la población cirrótica alcanza el 50%, siendo la forma de encefalopatía más infradiagnosticada. Dado que no existe una clara estrategia de screening, se recomienda el despistaje de la enfermedad entre aquellos pacientes que más se beneficien: mala calidad de vida, quejas repetidas por parte del paciente o familiares, problemas laborales o que presenten un riesgo para la seguridad pública. Antes de realizar las pruebas sería recomendable tener en cuenta determinados factores de confusión tales como: trastornos neuropsiquiátricos, consumo de psicofármacos y consumo activo de alcohol que pudiesen afectar al resultado. Si los resultados de estos test fuesen normales, se recomienda su repetición en el plazo aproximado de 6 meses [1,2].

A continuación, se describen algunos de las pruebas más empleadas para su diagnóstico:

PHES: consiste en un conjunto de cinco pruebas o subtest que evalúan la velocidad de procesamiento cognitivo y psicomotor así como la coordinación motora y visual. El diagnóstico de encefalopatía se realiza con una puntuación menor de -4. Entre sus ventajas encontramos que es un test sencillo, con buena validez externa y alta sensibilidad y especificidad. En cuando a los puntos negativos destacan el tiempo empleado en realizarlo (10-20 minutos) y la influencia de la edad o nivel educativo del paciente, por lo cual se han propuesto puntos de corte ajustados en función de estas variantes, siendo sin embargo necesario validar estos resultados con futuros estudios. Se ha descrito su utilidad como factor predictor de encefalopatía hepática manifiesta sintomática (EHMS) [1,3].

ICT: es un test computerizado que evalúa la capacidad de atención, inhibición de la respuesta y memoria de trabajo. La prueba consiste en la aparición de una serie continua de letras a intervalos de 500 milisegundos, en donde el paciente ha de identificar parejas de objetivos o “targets” X seguida de Y o viceversa, y abstenerse de reaccionar ante los señuelos o “lures” parejas de XX o YY [3,4]. En el estudio realizado por Bajaj et al [5], presentaba una sensibilidad y especificidad del 90% para el diagnóstico de EHM, con un área bajo la curva de 0.92 tomando como referencia el test PHES. Presenta buena validez externa, pero se puede ver influenciado por la edad y el nivel educativo del paciente [3,4]. Además, se ha visto que existen dudas acerca del número de respuestas no inhibidas necesarias para el diagnóstico, pues parece que el número de “lures” depende de la precisión de aciertos de “targets”, por ello podría ser necesario un ajuste según la tasa de estos últimos [6]. Por otro lado, el test ICT se ha comprobado que es útil para predecir el desarrollo de encefalopatía manifiesta y en la monitorización de la respuesta al tratamiento [3,4]. Además, se relaciona con un mayor riesgo de accidentes de tráfico [5].

CFF: es un test neurofisiológico que evalúa la habilidad de la corteza cerebral para identificar luces parpadeantes. Se emiten pulsos de luz a una frecuencia de 60 hercios (Hz) simulando una luz continua y se procede a disminuir la frecuencia de manera progresiva. El paciente ha de reaccionar en el punto en que comience a percibir la luz como parpadeante. El punto de corte para el diagnóstico de encefalopatía mínima se ha establecido por debajo de 39Hz. Resulta una prueba sencilla y fácil de comprender. No requiere personal especializado y el resultado es independiente del lenguaje o nivel educativo del paciente, sin embargo, son imprescindibles una respuesta binocular intacta, la ausencia de ceguera rojo-verde, así como disposición de material especializado. Existen diferencias de sensibilidad y especificidad entre los diferentes estudios, que pueden ser fruto de variaciones por edad (cada década disminuye 0.6-0.7 Hz) y consumo activo de alcohol (empeora los resultados) [1,3,4,7]. Se ha empleado como método para monitorizar la respuesta al tratamiento y en el estudio de *Romero Gómez et al* [8] se observó que aquellos pacientes diagnosticados de EHM mediante el CFF (<38Hz) presentaban un riesgo elevado de encefalopatía manifiesta durante el primer año de seguimiento. En otro estudio se calculó su valor pre colocación de TIPS, objetivándose que puntuaciones bajas predecían mal pronóstico en estos pacientes [9].

Stroop Test (Encephalapp): Esta prueba evalúa la velocidad psicomotora, el control inhibitorio, la coordinación visual-motora y el tiempo de reacción. Consta

Rev ACAD 2021; 36 (4): 259-264

de dos fases OFFTIME: signos y ONTIME: palabras de colores, de los cuales el paciente ha de identificar el color en el que aparecen escritos. Se ha desarrollado una aplicación para dispositivos electrónicos (encephalapp) que fomenta su empleo en el screening de esta enfermedad dado su fácil uso e interpretación. Presenta buena validación externa y elevadas sensibilidad y especificidad, por lo que constituye una buena herramienta en el diagnóstico inicial de la EHM. Quedarían excluidos de utilizarla aquellos pacientes con ceguera rojo-verde y los consumidores de alcohol que no se encuentren en abstinencia. Se ha visto que se relaciona con mayor riesgo de sufrir accidentes de tráfico y predice progresión hacia encefalopatía manifiesta [1,3,4,10,11].

CRT: mide la capacidad y el tiempo de respuesta a estímulos auditivos. A destacar el índice de CRT que mide la estabilidad de los tiempos de reacción [1].

SCAN test: es una prueba computerizada que evalúa la velocidad para realizar una tarea de memoria de reconocimiento de dígitos de complejidad creciente [1].

Otros test, el cuestionario SIP (Sickeness impact profile) y el Animal Testing, no se encuentran recogidos en la guía de la Asociación Europea para el Estudio del Hígado (EASL) [1], pero son fáciles de utilizar por su simplicidad y fácil interpretación, por lo que podrían ser de utilidad para fomentar el screening en aquellos pacientes de riesgo, necesitando posteriormente la confirmación con otros de los test ampliamente validados descritos anteriormente. El SIP consiste en un cuestionario de 136 preguntas clasificadas en 12 categorías, donde se ha estudiado que la combinación en un algoritmo de 4 de ellas resulta de utilidad para realizar el diagnóstico de EHM [12,13]. Por su lado el animal testing, consiste en nombrar en el número máximo de animales que sea capaz el paciente en un minuto de tiempo. Evalúa la capacidad de memoria y atención. Se ha visto que se relaciona con mayor riesgo de desarrollar encefalopatía manifiesta y con la probabilidad de supervivencia al año [14,15].

En cuanto a los test neurofisiológicos disponemos del EEG, los potenciales evocados y la onda P300. El electroencefalograma clásicamente utilizado en el diagnóstico de la EH al detectar cambios mínimos en la actividad cortical, presenta la ventaja de que no precisa colaboración por parte del paciente, sin embargo, es operador dependiente y no es específico, pudiéndose ver influido por trastornos metabólicos y fármacos.

WHC incluyendo EHM	ISHEN	Descripción	Criterios operativos sugeridos	Comentarios
No afectado		Sin encefalopatía en absoluto, ni antecedentes de EH	Resultados diagnósticos normales	
Mínimo	**Encubierta**	Alteraciones psicométricas o neuropsicológicos de pruebas que exploran las funciones psicomotoras de velocidad/ejecutivas o alteraciones neurofisiológicas y sin evidencia clínica de cambio mental.	Resultados anormales de las pruebas psicométricas o neuropsicológicas establecidas sin manifestaciones clínicas	No hay criterios universales para el diagnóstico. Se necesitan estándares locales y especialización
Grado I		• Falta de conciencia trivial. • Euforia o ansiedad. • Capacidad de atención disminuida. • Deterioro de la capacidad de sumar o restar • Ritmo de sueño alterado	A pesar de estar orientado en tiempo y espacio (ver más abajo), el paciente parece tener algún deterioro conductual/cognitivo con respecto a su estándar en el examen clínico, o para los cuidadores	Hallazgos clínicos por lo general no reproducibles
Grado II	**Manifiesta**	• Letargo o apatía. • Desorientación en el tiempo. • Cambio de personalidad obvio. • Comportamiento inadecuado . • Dispraxia • Asterixis	Desorientado por el tiempo (por lo menos tres de los siguientes están equivocados: día del mes, día de la semana, mes, temporada o año) ± los otros síntomas mencionados	Hallazgos clínicos variables pero reproducibles hasta cierto punto
Grado III		• Somnolencia o semi-estupor. • Respuesta a los estímulos • Confusión • Gran desorientación • Comportamiento extraño	Desorientado también para el espacio (por lo menos tres de los siguientes erróneamente reportado: país, estado [o región], ciudad o lugar) ± los otros síntomas mencionados	Hallazgos clínicos reproducibles hasta cierto punto
Grado IV		Coma	No responde ni a los estímulos de dolor	Estado comatoso generalmente reproducible

Figura 1.
Clasificación de la encefalopatía hepática,
escala West Haven (WH) e ISHEN y descripción clínica

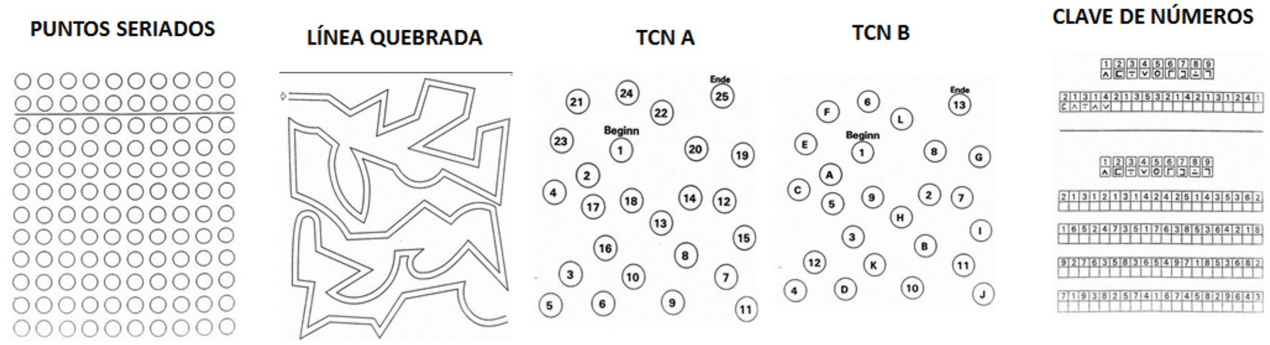

Figura 2.
Representación de las cinco pruebas que componen el test PHES

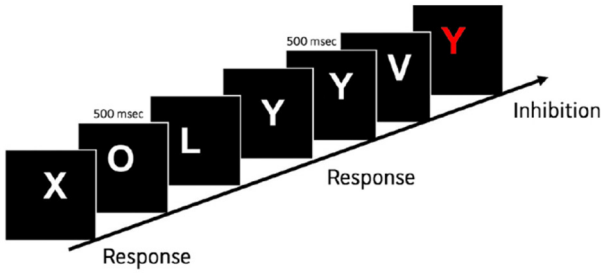

Figura 3.
Inhibitory control test. Sucesión de letras a intervalos de 500 milisegundos, donde el paciente ha de identificar objetivos o "targets" y abstenerse de reaccionar ante los "lures" o señuelos

Estos test neurofisiológicos presentan menor sensibilidad que los psicométricos y requieren de personal y material especializado [1,4].

En cuanto a las pruebas de imagen, en la Resonancia Magnética Nuclear (RMN) podemos observar alteraciones en la sustancia blanca, como edema de bajo grado y destacar que la hiperintensidad del globo pálido, parece ocurrir como consecuencia de la acumulación de manganeso en los ganglios de la base secundario a la existencia de shunts portosistémicos, sin relacionarse directamente con la encefalopatía.

Mediante espectrocopia en casos concretos se puede observar un aumento de los niveles de glutamina/glutamato y un descenso de mioinositol y colina que nos orientan al diagnóstico de encefalopatía hepática [16]

Otra de las pruebas disponibles es el test de sobrecarga oral de glutamina, que consiste en el aumento de los niveles de amonio en sangre a la hora tras la administración de glutamina. Su elevación es factor pronóstico para el desarrollo de encefalopatía hepática manifiesta en aquellos pacientes con EHM [17].

Desde el punto de vista genético, se ha identificado un microsatélite en la región promotor del gen de la glutaminasa, cuya mayor longitud se correlaciona con una mayor actividad de este enzima. Esta mutación produce mayor hiperamonemia en sangre y aumenta en consecuencia el riesgo de encefalopatía hepática manifiesta de un 20% al 40% [6,18].

Finalmente, respecto al amonio, los niveles en sangre no parecen correlacionarse de manera consistente con la EHM [19].

Una vez habiendo descrito los diferentes métodos diagnósticos disponibles actualmente, cabe destacar la importancia del diagnóstico de la EHM, puesto que afecta de manera importante a la calidad de vida de los pacientes. Es conocida la alteración del sueño (insomnio o excesiva somnolencia diurna), así como un mayor riesgo de infracciones y accidentes de tráfico en estos pacientes. Además, presentan mayor riesgo de caídas con mayor probabilidad de asistencia sanitaria y fracturas, con las consiguientes complicaciones y mortalidad que éstas suponen en caso de precisar asistencia quirúrgica [1]. En el estudio de Soriano et al se confirma la probabilidad aumentada de presentar caídas a lo largo de un año de seguimiento en pacientes con EHM, diagnosticada mediante el test PHES [20].

Por otro lado es importante tener presente la asociación entre EHM y progresión hacia manifiesta, puesto que un primer episodio de encefalopatía se asocia con una disminución de la supervivencia del 23% a los 3 años [21]. En el estudio de Ampuero et al [22] se observó

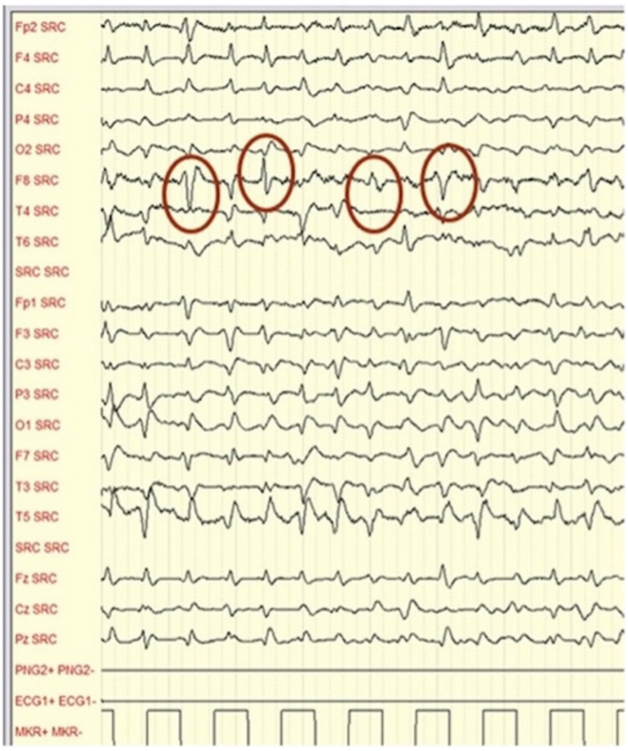

Figura 4.
Electroencefalograma de paciente con cirrosis y encefalopatía grado 3. Se detecta la aparición de ondas trifásicas típicas (señaladas en círculo)

que la probabilidad de progresión de la cirrosis a los 5 años de seguimiento fue marcadamente diferente dependiendo de la presencia o no de EHM al diagnóstico tanto en el grupo de cirróticos compensados como no compensados. La incidencia anual de progresión fue de 3 veces mayor en el grupo de EHM.

Como conclusión, no existe un único test que sea "gold standard" para el diagnóstico de esta enfermedad. Sin embargo, hay una gran variedad de test psicométricos y neurofisiológicos ampliamente validados que se deben emplear en el diagnóstico, corroborando siempre el resultado utilizando el test PHES como prueba de referencia. El diagnóstico precoz de esta enfermedad es importante puesto que afecta a la calidad de vida del paciente, se relaciona con progresión hacia encefalopatía hepática manifiesta y disminuye la supervivencia. La precisión diagnóstica de los test, se puede ver influenciada por diversas variables como edad o nivel educativo, por lo que son necesarios más estudios para ajustar los valores empleados como referencia en función de dichas variables. Finalmente, la EHM es la forma de encefalopatía más infradiagnosticada, por su papel tanto en la calidad de vida del paciente como predictor de progresión de la cirrosis, es necesario fomentar su diagnóstico en la práctica clínica habitual.

BIBLIOGRAFÍA

1. Hepatic Encephalopathy in Chronic Liver Disease: 2014 Practice Guideline by the European Association for the Study of the Liver and the American Association for the Study of Liver Diseases. J Hepatol (2014), http://dx.doi.org/10.1016/j.jhep.2014.05.042.
2. Vilstrup H, Amodio P, Bajaj J, Cordoba J, Ferenci P, Mullen KD, et al. Hepatic encephalopathy in chronic liver disease: 2014 Practice Guideline by the American Association for the Study of Liver Diseases and the European Association for the Study of the Liver. Hepatology. 2014 Aug;60(2):715-35. doi: 10.1002/hep.27210. Epub 2014 Jul 8. PMID: 25042402.
3. Luo M, Mu R, Liu JF, Bai FH. Novel computerized psychometric tests as primary screening tools for the diagnosis of minimal hepatic encephalopathy. World J Clin Cases. 2020 Aug 26;8(16):3377-3389. doi: 10.12998/wjcc.v8.i16.3377. PMID: 32913845; PMCID: PMC7457114.
4. Karanfilian BV, Park T, Senatore F, Rustgi VK. Minimal Hepatic Encephalopathy. Clin Liver Dis. 2020 May;24(2):209-218. doi: 10.1016/j.cld.2020.01.012. Epub 2020 Mar 2. PMID: 32245528.
5. Bajaj JS, Hafeezullah M, Franco J, Varma RR, Hoffmann RG, Knox JF, et al. Inhibitory control test for the diagnosis of minimal hepatic encephalopathy. Gastroenterology. 2008 Nov;135(5):1591-1600.e1. doi: 10.1053/j.gastro.2008.07.021. Epub 2008 Jul 22. PMID: 18723018.
6. Romero-Gómez M, Ampuero J. Deciphering the spectrum of low-grade hepatic encephalopathy in clinical practice. Gastroenterology. 2014 Apr;146(4):887-90. doi: 10.1053/j.gastro.2014.02.019. Epub 2014 Feb 22. PMID: 24566102.
7. Ampuero J, Simón M, Montoliú C, Jover R, Serra MÁ, Córdoba J, Romero-Gómez M. Minimal hepatic encephalopathy and critical flicker frequency are associated with survival of patients with cirrhosis. Gastroenterology. 2015 Nov;149(6):1483-9. doi: 10.1053/j.gastro.2015.07.067. Epub 2015 Aug 21. PMID: 26299413.
8. Romero-Gómez M, Córdoba J, Jover R, del Olmo JA, Ramírez M, Rey R, et al Value of the critical flicker frequency in patients with minimal hepatic encephalopathy. Hepatology. 2007 Apr;45(4):879-85. doi: 10.1002/hep.21586. PMID: 17393525.
9. Kircheis G, Hilger N, Häussinger D. Value of critical flicker frequency and psychometric hepatic encephalopathy score in diagnosis of low-grade hepatic encephalopathy. Gastroenterology. 2014 Apr;146(4):961-9. doi: 10.1053/j.gastro.2013.12.026. Epub 2013 Dec 21. PMID: 24365582.
10. Allampati S, Duarte-Rojo A, Thacker LR, Patidar KR, White MB, Klair JS, et al. Diagnosis of Minimal Hepatic Encephalopathy Using Stroop EncephalApp: A Multicenter US-Based, Norm-Based Study. Am J Gastroenterol. 2016 Jan;111(1):78-86. doi: 10.1038/ajg.2015.377. Epub 2015 Dec 8. PMID: 26644276.
11. Bajaj JS, Thacker LR, Heuman DM, Fuchs M, Sterling RK, Sanyal AJ, et al. The Stroop smartphone application is a short and valid method to screen for minimal hepatic encephalopathy. Hepatology. 2013 Sep;58(3):1122-32. doi: 10.1002/hep.26309. Epub 2013 May 23. PMID: 23389962; PMCID: PMC3657327.
12. Nabi E, Thacker LR, Wade JB, Sterling RK, Stravitz RT, Fuchs M, et al. Diagnosis of covert hepatic encephalopathy without specialized tests. Clin Gastroenterol Hepatol. 2014 Aug;12(8):1384-1389.e2. doi: 10.1016/j.cgh.2013.12.020. Epub 2013 Dec 19. PMID:

24362049; PMCID: PMC4063880.

13. Groeneweg M, Moerland W, Quero JC, Hop WC, Krabbe PF, Schalm SW. Screening of subclinical hepatic encephalopathy. J Hepatol. 2000 May;32(5):748-53. doi: 10.1016/s0168-8278(00)80243-3. PMID: 10845661.

14. Campagna F, Montagnese S, Ridola L, Senzolo M, Schiff S, De Rui M, et al. The animal naming test: An easy tool for the assessment of hepatic encephalopathy. Hepatology. 2017 Jul;66(1):198-208. doi: 10.1002/hep.29146.

15. Soriano G, Bajaj JS. Grading the range of hepatic encephalopathy from overt to covert: Animals to the rescue! Hepatology. 2017 Jul;66(1):10-12. doi: 10.1002/hep.29186. Epub 2017 Jun 12. PMID: 28370089.

16. Córdoba J, Sanpedro F, Alonso J, Rovira A. 1H magnetic resonance in the study of hepatic encephalopathy in humans. Metab Brain Dis. 2002 Dec;17(4):415-29. doi: 10.1023/a:1021926405944. PMID: 12602517.

17. Ampuero J, Gil A, Viloria MDM, Rico MC, Millán R, Camacho I, et al. Oral glutamine challenge is a marker of altered ammonia metabolism and predicts the risk of hepatic encephalopathy. Liver Int. 2020 Apr;40(4):921-930. doi: 10.1111/liv.14297. Epub 2019 Dec 1. PMID: 31729816.

18. Romero-Gómez M, Jover M, Del Campo JA, Royo JL, Hoyas E, Galán JJ, et al. Variations in the promoter region of the glutaminase gene and the development of hepatic encephalopathy in patients with cirrhosis: a cohort study. Ann Intern Med. 2010 Sep 7;153(5):281-8. doi: 10.7326/0003-4819-153-5-201009070-00002. PMID: 20820037.

19. Moratalla A, Ampuero J, Bellot P, Gallego-Durán R, Zapater P, Roger M, et al. Lactulose reduces bacterial DNA translocation, which worsens neurocognitive shape in cirrhotic patients with minimal hepatic encephalopathy. Liver Int. 2017 Feb;37(2):212-223. doi: 10.1111/liv.13200. Epub 2016 Jul 29. PMID: 27388776.

20. Soriano G, Román E, Córdoba J, Torrens M, Poca M, Torras X, et al. Cognitive dysfunction in cirrhosis is associated with falls: a prospective study. Hepatology. 2012 Jun;55(6):1922-30. doi: 10.1002/hep.25554. Epub 2012 Apr 4. PMID: 22213000.

21. Romero-Gómez M, Boza F, García-Valdecasas MS, García E, Aguilar-Reina J. Subclinical hepatic encephalopathy predicts the development of overt hepatic encephalopathy. Am J Gastroenterol. 2001 Sep;96(9):2718-23. doi: 10.1111/j.1572-0241.2001.04130.x. PMID: 11569701.

22. Ampuero J, Montoliú C, Simón-Talero M, Aguilera V, Millán R, Márquez C, et al. Minimal hepatic encephalopathy identifies patients at risk of faster cirrhosis progression. J Gastroenterol Hepatol. 2018 Mar;33(3):718-725. doi: 10.1111/jgh.13917. PMID: 28768371.