CASO
CLÍNICO

Rev ACAD 2021; 36 (4): 284-287

RESOLUCIÓN ENDOSCÓPICA DE PERFORACIÓN RECTAL IATROGÉNICA

ENDOSCOPIC RESOLUTION OF IATROGENIC RECTAL PERFORATION

MI. Ramón Ruiz, J. Sola Sánchez, T. Rodríguez López-Salazar, MC. Rodríguez Grau, A. Sánchez Gómez, B. López Viedma

Servicio de Aparato Digestivo
Hospital del Henares

RESUMEN

Introducción: la perforación iatrogénica del tracto gastrointestinal relacionada con la endoscopia diagnóstica o terapéutica es un evento adverso raro pero grave, que asocia una morbimortalidad significativa. El reconocimiento de los factores de riesgo asociados, el diagnóstico precoz de la perforación y su tratamiento adecuado pueden contribuir a la disminución de la morbimortalidad en estos pacientes.

Caso clínico: mujer de 73 años, sin antecedentes personales relevantes salvo hipertensión arterial e insuficiencia renal leve. Se realiza una colonoscopia diagnóstica por anemia y sangre oculta en heces (SOH) positiva. La colonoscopia mostró como único hallazgo una angiodisplasia milimétrica en ciego con leve sangrado que se trató exitosamente con aplicación de argón plasma (APC). Se intentó sin éxito la retroflexión rectal una sola vez, tras la que se objetivó una perforación de 18 mm a 5 cm del margen anal. Se procedió al cierre inmediato del defecto con 6 clips endoscópicos. Ingresó para vigilancia y tratamiento antibiótico intravenoso y fue dada de alta a las 48 horas sin incidencias.

Conclusión: el cierre endoscópico de una perforación iatrogénica es posible y eficaz. Determinados factores como el tipo y tamaño de la perforación, grado de limpieza colónica, el uso de dióxido de carbono para la insuflación, así como la experiencia del endoscopista y un diagnóstico precoz, pueden contribuir al éxito del tratamiento endoscópico. La cirugía quedaría relegada a casos de fallo endoscópico o deterioro clínico del paciente.

PALABRAS CLAVE: colonoscopia, perforación, clips.

TRABAJO ENVIADO: 20/09/2021

ACEPTADO PARA SU PUBLICACIÓN: 07/12/2021

CORRESPONDENCIA:

María Isabel Ramón Ruiz
Dirección Responsable de la correspondencia:
Hospital del Henares. Av. de Marie Curie, 0
28822 Coslada, Madrid
isabelramonruiz@hotmail.com

ABSTRACT

Introduction: Iatrogenic perforation of the gastrointestinal tract during diagnostic or therapeutic

endoscopies is a rare but serious adverse event that associated with significant morbidity and mortality. Recognition of associated risk factors, early diagnosis of perforation, and proper treatment can contribute to a reduction in morbidity and mortality in these patients.

Clinical case: 73-year-old woman, with no relevant personal history except hypertension and mild kidney failure. A diagnostic colonoscopy is performed for anemia and positive fecal occult blood test. Colonoscopy showed as the only find a millimeter angiodysplasia in the cecum with slight bleeding that was successfully treated with the application of argon plasma coagulation (APC). Rectal retroflexion was attempted without success, after which a perforation of 18 mm was observed 5 cm from the anal margin. The defect was immediately closed with 6 endoscopic clips. She was admitted for surveillance and intravenous antibiotic treatment and was discharged 48 hours later without incident.

Conclusion: endoscopic closure of an iatrogenic perforation is possible and effective. Certain factors such as the type of perforation, its size, degree of colonic cleaning, the use of carbon dioxide for insufflation, as well as the experience of the endoscopist and an early diagnosis, can contribute to the success of endoscopic treatment. Surgery would be relegated to cases of endoscopic failure or clinical deterioration of the patient.

KEYWORDS: colonoscopy, perforation, clips.

INTRODUCCIÓN

La perforación iatrogénica del tracto gastrointestinal relacionada con la endoscopia diagnóstica o terapéutica es un evento adverso raro pero grave, que asocia una morbimortalidad significativa. La tasa de perforación como complicación de la endoscopia digestiva baja se ha calculado entre el 0.03%-0.8%. Este porcentaje puede alcanzar el 5 % cuando se realizan endoscopias con fines terapéuticos [1].

Determinados factores como sexo femenino, edad avanzada, comorbilidad, antecedentes de cirugía, la presencia de divertículos o la inexperiencia del endoscopista, pueden aumentar el riesgo de perforación [2,3].

Las localizaciones más comunes de perforación en una colonoscopia diagnóstica son el colon sigmoide y la unión rectosigmoidea debido a lesión mecánica directa durante la inserción del endoscopio [4]. Los desgarros mucosos también pueden ocurrir, aunque son menos frecuentes, en el ciego debido a un barotrauma y en recto durante la retroflexión [5,6].

El reconocimiento de los factores de riesgo asociados, el diagnóstico precoz de la perforación y su tratamiento adecuado pueden contribuir a la disminución de la morbimortalidad en estos pacientes [7].

CASO CLÍNICO

Presentamos el caso de una mujer de 73 años, sin alergias medicamentosas conocidas, con antecedentes de hipertensión arterial en tratamiento con enalapril 10mg cada 12 horas e insuficiencia renal crónica leve

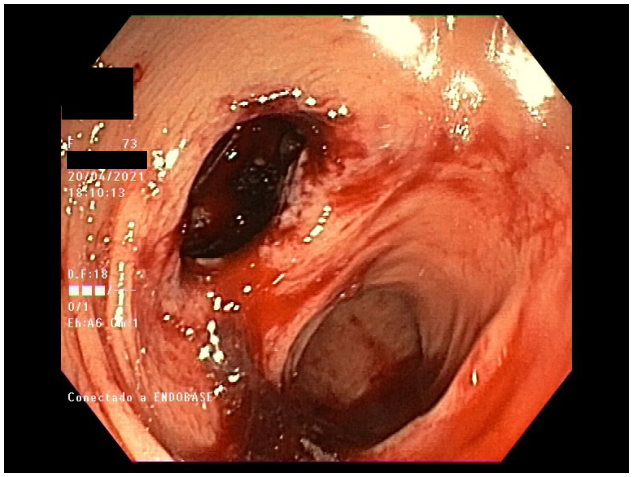

Figura 1.
Perforación rectal tras retroflexión

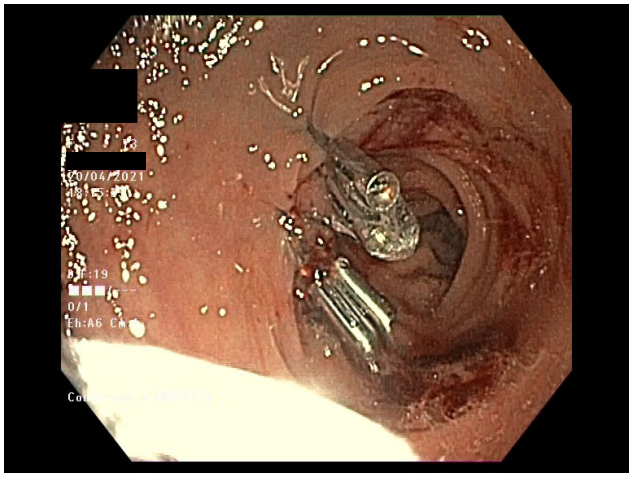

Figura 2.
Sellado endoluminal con clips

Rev ACAD 2021; 36 (4): 284-287

de etiología no filiada. Sin antecedentes de cirugías abdominales. Nunca se había realizado estudios endoscópicos, ni refería antecedentes familiares de interés.

Es derivada a consultas de Digestivo por anemia ferropénica y SOH positiva, por lo que se solicitó una colonoscopia diagnóstica.

Se realizó colonoscopia bajo sedación con propofol, a cargo de endoscopista, progresando sin dificultad por un colon con adecuada preparación colónica (Boston 3+3+3) hasta alcanzar los últimos centímetros del íleon terminal. Como único hallazgo patológico se identificó en el fondo de ciego una angiodisplasia de 3-4 mm con sangrado babeante, que cedió tras coagulación con argón plasma. Se intentó la retroflexión rectal sin éxito una sola vez y al volver a visión directa se detectó sangre fresca y una perforación de 18 mm de diámetro a 5 cm del margen anal (**figura 1**).

Tras detectar la perforación rectal, valorar el estado clínico de la paciente, sin signos de inestabilidad hemodinámica, y la excelente preparación colónica se procedió al cierre inmediato del defecto utilizando un total de 6 clips logrando un adecuado sellado endoluminal (**figura 2**).

La paciente ingresó en el hospital para vigilancia estrecha con dieta absoluta y cobertura antibiótica de amplio espectro intravenosa. Dada la ausencia de clínica no se realización estudios radiográficos. En la analítica de control no se objetivó anemización ni elevación de reactantes de fase aguda.

La paciente permaneció asintomática y hemodinámicamente estable, por lo que se reanudó dieta oral a las 24 horas y fue dada de alta tras 48 horas de ingreso sin incidencias.

DISCUSIÓN

Las perforaciones causadas por colonoscopia son complicaciones poco frecuentes, aunque graves. Los mecanismos básicos descritos por los que se producen las perforaciones son por lesión mecánica directa sobre la pared colónica con la punta del endoscopio; barotrauma por la excesiva insuflación y procedimientos terapéuticos como polipectomia o coagulación con argón plasma. La retroflexión rectal es considerada un parte esencial de la colonoscopia por su capacidad de detectar lesiones que no se verían en visión directa. Asocia una baja tasa de perforación, incluso en manos de endoscopistas experimentados. Determinadas circunstancias como antecedente de radioterapia, enfermedad inflamatoria intestinal o reservorio ileoanal, podrían aumentar el riesgo de perforación, por lo que esta maniobra estaría relativamente contraindicada en dichas situaciones [6,8].

El tratamiento de las perforaciones iatrogénicas del colon es controvertido y no hay evidencia científica de la mejor opción terapéutica debido a la escasez de estudios de alta calidad [1,7,9].

La Sociedad Europea de Endoscopia Gastrointestinal (ESGE) recomienda que se considere el cierre endoscópico según el tipo de perforación, su tamaño, experiencia del endoscopista y de los accesorios disponibles en ese momento. La tasa de éxito técnico y clínico utilizando clips u over the scope clip (OTSC) es del 93%-89%, respectivamente, y son más efectivos cuando el cierre de la perforación se realiza de forma inmediata. Se ha descrito que el cierre con clips es más efectivo para el cierre de perforaciones menores de 10 mm. [1,10].

Después del cierre de una perforación iatrogénica mediante un método endoscópico, la ESGE recomienda que el tratamiento adicional se base en el estado clínico del paciente. Se recomienda ingreso hospitalario, reposo intestinal, antibióticos intravenosos de amplio espectro y seguimiento clínico multidisciplinario (endoscopistas, cirujanos y médicos de cuidados intensivos) estrecho con especial atención a los signos de sepsis y peritonitis que podrían conducir a un manejo quirúrgico urgente [1].

En nuestro caso, la causa del traumatismo rectal no fue del todo evidente. La paciente no presentaba factores que aumentaran el riesgo de perforación ni se describió un procedimiento técnicamente complejo, salvo por cierta resistencia en la maniobra de retroflexión, lo que en base a otros autores, [6] ésta podría ser un indicador de perforación.

Con este caso queremos resaltar la importancia de detectar la perforación de forma precoz durante el procedimiento y el cierre endoscópico inmediato, que de acuerdo con la literatura, [1,10,11] minimizaría el riesgo de contaminación fecal y la necesidad de cirugía.

Se optó por utilizar clips hemostáticos, pese al tamaño de la perforación (18 mm), en lugar de OSTC, por ser el método con el que el endoscopista tenía más experiencia. Creemos importante que ante una complicación como perforación o sangrado, el endoscopista utilice la técnica o método endoscópico con el que tenga mayor experiencia y/o seguridad con su uso.

La adecuada preparación del colon y el uso de dió-

xido de carbono para la insuflación fue decisiva para intentar el tratamiento endoscópico y lograr un buen resultado sin necesidad de cirugía.

En el caso de perforación iatrogénica casi siempre se requiere hospitalización. Sin embargo, en pacientes seleccionados con perforación iatrogénica tratados endoscópicamente que permanecen asintomáticos podría ser dados de alta manteniendo un seguimiento estrecho [1]. En nuestro caso, se decidió vigilancia estrecha hospitalaria, antibioterapia y dieta absoluta aunque en base al éxito del cierre endoscópico y el estado clínico de la paciente, el alta podría haber sido valorada.

Tras lo expuesto, y de acuerdo con otros autores [6,10], queremos señalar que la resolución endoscópica de una perforación rectal iatrogénica es posible y eficaz. El cierre con clips u OTSC debería intentarse después una perforación iatrogénica tras valorar determinados factores que podrían contribuir al éxito clínico y técnico, como el tipo y tamaño de la perforación y grado de limpieza colónica. Se recomienda vigilancia estrecha posterior y plantear un tratamiento quirúrgico en el caso de fallo endoscópico o deterioro clínico del paciente.

BIBLIOGRAFÍA

1. GA, Dumonceau JM, Barthet M, Meisner S, Repici A, Saunders BP, et al. Diagnosis and management of iatrogenic endoscopic perforations: European Society of Gastrointestinal Endoscopy (ESGE) Position Statement. Endoscopy. 2014; 46:693-711.
2. Korman LY, Overholt BF, Box T et al. Perforation during colonoscopy in endoscopic ambulatory surgical centers. Gastrointest Endosc 2003;58: 554–557.
3. Anderson ML, Pasha TM, Leighton JA. Endoscopic perforation of the colon: lessons from a 10-year study. AmJ Gastroenterol 2000; 95: 3418–3422.
4. Luning TH, Keemers-Gels ME, Barendregt WB et al. Colonoscopic perforations: a review of 30,366 patients. Surg Endosc 2007; 21: 994–997
5. Loffeld RJ, Engel A, Dekkers PE. Incidence and causes of colonoscopic perforations: a single-center case series. Endoscopy 2011; 43: 240–242.
6. Quallick MR, Brown WR. (2009). Rectal perforation during colonoscopic retroflexion, a large, prospective experience in an academic center. Gastrointest Endosc, 69, 960–3.
7. Alonso S, Dorcaratto D, Pera M et al. Incidencia de la perforación iatrogénica por colonoscopia y resultados del tratamiento en un hospital univertitario. Cir Esp 2010;88 (1): 41-45.
8. Varadarajulu S, Ramsey WH. Utility of retroflexión in lower gastrointestinal endoscopy. J Clin Gatroenterol 2001; 32:235-237.
9. Avgerinos DV, Llaguna Oh, Lo AY, Leitman IM. Evolving management of colonoscopic perforations. J Gastrointest Surg. 2008:1783-9
10. Taku K, Sano Y, Fu KI, Saito Y. Iatrogenic perforation at therapeutic colonoscopy: should the endoscopist attempt closure using endoclips or transfer immediately to surgery? Endos-copy. 2006;38(4):428
11. Sileri P; Del Vecchio Blanco G, Benavoli D, et al. Iatrogenic rectal perforation during operative colonoscopy: closure with endoluminal clips. Journal of the Society of Lapraoendoscopic Surgeons. 2009;13:69-72