ISSN: 0213-1463 | Rev ACAD 2021; 36 (2): 50-163

Hepatología

¿QUÉ CONSECUENCIAS HA TENIDO EL COVID EN LA ECOGRAFÍA DE CRIBADO DE HEPATOCARCINOMA?

Irene Latras Cortés, Sandra Diez Ruiz, Laura Alcoba Vega, Víctor Blázquez Ávila, Isabel González Puente, Rita González Núñez, Victoria Isabel Cano López, Rubén Pérez Fernández, Raisa Quiñones Castro, Rubén Díez Rodríguez, Begoña Álvarez Cuenllas, Laura Rodríguez Martín, Francisco Jorquera Plaza

Complejo Asistencial Universitario de León

Introducción y objetivos: La situación epidemiológica causada por el coronavirus ha obligado a la demora en las citaciones del sistema sanitario, lo que ha afectado a los pacientes con cirrosis hepática que requieren un cribado semestral de hepatocarcinoma (HCC) mediante ecografía abdominal. El objetivo del estudio fue cuantificar el retraso de las ecografías de cribado, analizar sus consecuencias y comparar los hallazgos según el Servicio (Aparato Digestivo o Radiología) que realizó la exploración.

Métodos: Se llevó a cabo un estudio retrospectivo que incluyó a los pacientes cirróticos que tenían cita de ecografía de cribado de HCC durante el primer estado de alarma (del 15 de marzo al 21 de junio de 2020). Con el fin de colaborar y no sobrecargar a Radiología, el Servicio de A. Digestivo asumió parte de las ecografías solicitadas desde consulta.

Resultados: Fueron incluidos 98 pacientes, en su mayoría varones (67.3%) y con una edad media de 65,96 años. La etiología más frecuente de la cirrosis fue: alcohol (30.6%), VHC (29.6%) y hepatitis autoinmune (10.2%), con diferencias según el sexo (p=0,002) (**Figura 1**).

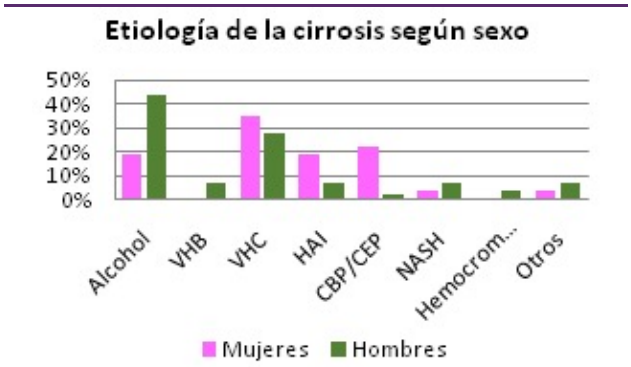

El Servicio de A. Digestivo realizó 75 ecografías y Radiología 23, sin diferencias en los hallazgos obtenidos. La media de demora fue de 1,86 meses, con diferencias según el Servicio (4,24 meses en Radiología frente a 1,13 en Digestivo, p=0,000). Diez de los pacientes atendidos en Digestivo recibieron además una reprogramación de la ecografía con Radiología, pero con una demora de 6,52 meses, lo que hubiera supuesto un intervalo de más de 12 meses entre ecografías. Como hallazgos ecográficos se vieron: nuevos datos de hipertensión portal (14.4%), lesiones ocupantes de espacio de nueva aparición (5.2%) y trombosis portal (1%), descartándose HCC y trombosis en resonancias magnéticas posteriores.

Los pacientes más afectados fueron los que tenían cita en marzo y abril (2,88 y 2,81 meses de media retraso respectivamente). En estos meses la reprogramación fue superior (56.5% y 40.7%) que en mayo y junio (18.2% y 14.3%), momento en el que la situación hospitalaria comenzó a normalizarse. En marzo y abril ambos servicios compartieron la citación de ecografía de forma similar (Digestivo hizo el 58.3% de las ecografías en marzo y el 59.3% en abril), adquiriendo Digestivo mayor autonomía en mayo (93.9%) y junio (100%).

Conclusiones:

- La pandemia por coronavirus ha retrasado el cribado semestral de HCC en los cirróticos.
- La incorporación de la ecografía abdominal en la cartera del Servicio de A. Digestivo ha permitido disminuir la demora (y posiblemente los hallazgos ecográficos patológicos), así como facilitar el seguimiento de los pacientes cirróticos.

ISSN: 0213-1463 | Rev ACAD 2021; 36 (2): 50-163

EVOLUCION DEL PERFIL LIPÍDICO EN PACIENTES CON INFECCIÓN VHC QUE ALCANZARON RESPUESTA VIRAL SOSTENIDA CON ANTIVIRALES DE ACCIÓN DIRECTA

A Martinez Herreros, A García Rodríguez, V. Escrich Iturbe, B Lapeña Muñoz

Hospital San Pedro, Logroño, La Rioja

Introducción: Se ha demostrado que una curación virológica da como resultado un incremento en los niveles de colesterol sérico total y unido a LDL, lo que puede agravar las lesiones ateroscleróticas tempranas y aumentar el riesgo cardiovascular. En este trabajo mostramos la experiencia de nuestro Hospital en la evolución del perfil lipídico en este grupo de pacientes.

Metodos: Inclusión: pacientes con infección VHC tratados con los nuevos AAD que alcanzaron RVS, entre abril-2015 y diciembre-2016. Exclusion: lista de espera de trasplante hepático, carcinoma hepatocelular (CHC) o colangiocarcinoma, < 18 años, otra etiología de enfermedad hepatica incluidas coinfecciones.

Las variables se recogieron antes y 24 meses después del tratamiento. Incluyeron: edad, género, genotipo, grado de fibrosis. Las variables continuas se expresaron como mediana (RIQ) y los datos categóricos como frecuencia. La prueba de rangos de Wilcoxon se utilizó para comparar mediciones antes y después del tratamiento

Resultados: El tamaño de la muestra de 497 pacientes. Sus características basales se muestran en la **Tabla 1**. La mediana de los niveles de colesterol total en po-

Tabla 1. Características de los pacientes

Número de pacientes		497	
Edad	Años	56 (49-66)	
Género	Masculino, n (%)	304 (61,2)	
Genotipo	n (%)		
	1a	135 (27,2)	
	1b	240 (48,3)	
	2	14 (2,8)	
	3	65 (13.1)	
	4	42 (8.5)	
	Desconocido	1 (0.2)	
Fibrosis	n (%)		
	F0-1	56 (11,3)	
	F2	208 (42.1)	
	F3	102 (20.6)	
	F4	128 (25.9)	
Colesterol total mg/dL	Basal	167,00	p<0,001
	24 meses	180,50	

Figura 1. Niveles de colesterol total en función del grado de fibrosis basal

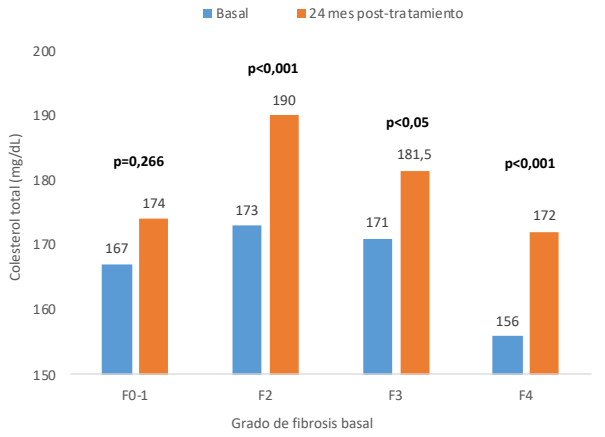

Figura 2. Niveles de colesterol total en función del genotipo

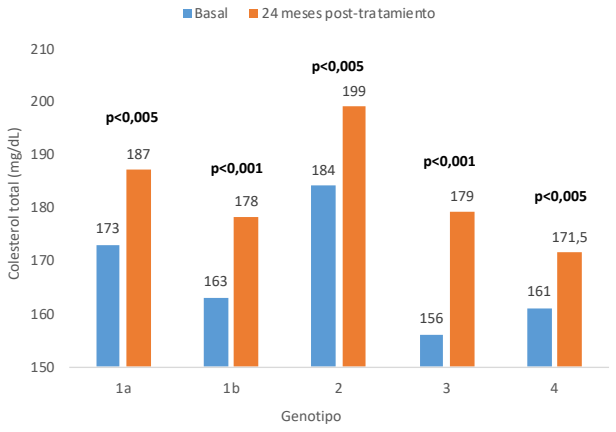

ISSN: 0213-1463 | Rev ACAD 2021; 36 (2): 50-163

blación general aumentó de 167 md/dL (RIQ 147-189) a 180,50 mg/dL (RIQ 156,75-203) a los 24 meses tras el tratamiento antiviral (p<0,05). Entre los pacientes diagnosticados previamente de trastorno del metabolismo lipídico (n=20), se detectó un aumento progresivo y no significativo de la mediana de colesterol total, 161 mg/dL basal frente a 185,5 mg/dL a los 24 meses post-tratamiento (p=0,480)

Los incrementos de colesterol total fueron significativos en F2, 3 y 4 (**Figura 1**) y en todos los genotipos (**Figura 2**).

Conclusión: En una población estándar de pacientes riojanos con infección VHC, mayoritariamente con fibrosis avanzada, la eliminación de la infección viral con AAD se acompaña de un incremento de los valores de colesterol total, tanto en todos los pacientes como en aquellos diagnosticados previamente de dislipemia. Este incremento es independiente del genotipo y del grado de fibrosis basal, siento el más pronunciado en pacientes con genotipo 3.

ISSN: 0213-1463 | Rev ACAD 2021; 36 (2): 50-163

COMPLICACIÓN INFRECUENTE DE LA PARACENTESIS

Olcina Domínguez P, Suarez Matías M, Gil Rojas S, López Moreno B, Valiente González L , del Moral Martínez M, Martínez Pérez T, Martínez Fernández R, Viñuelas Chicano M, Gómez Ruiz CJ, Pérez García JI, García Vigara MG, Morillas Ariño MJ, García-Cano Lizcano J

Hospital Virgen de la Luz

Introducción: La paracentesis es una técnica muy segura. Una de las posibles complicaciones es la perforación de un asa intestinal, siendo esta muy infrecuente.

Caso clínico: Hombre de 72 años, diagnosticado de cirrosis etílica con ascitis refractaria, que acude de manera periódica al servicio de urgencias de nuestro hospital para la realización de paracentesis evacuadoras.

En esta ocasión el paciente acude a urgencias refiriendo dolor abdominal generalizado y de intensidad elevada que se inicia hace 3 días, cuando se realizó la última paracentesis evacuadora en la que se extrajeron únicamente 1,5 litros de aspecto amarillento. El dolor empezó en la zona de la punción y de manera progresiva se generalizó al resto del abdomen y aumentó en intensidad. A la exploración destaca un abdomen distendido intensamente doloroso a la palpación superficial, y analíticamente elevación importante de reactantes de fase aguda y acidosis metabólica a expensas de lactato.

Figura 1.

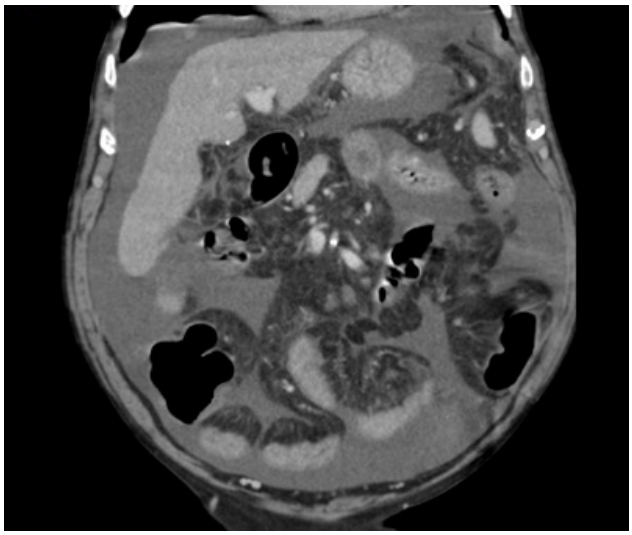

Durante su estancia en urgencias el paciente presenta hipotensión con necesidad de drogas vasoactivas con las que se logra la estabilidad hemodinámica y se realiza TAC abdominopélvico sin hallazgos significativos.

Ante la discordancia clínico-radiológica y el elevado riesgo quirúrgico del paciente decidimos de manera conjunta con cirugía analizar las características del líquido ascítico, y tras la realización de paracentesis ecoguiada el líquido serohemático presentaba PBE pero cumpliendo criterios de Runyon, con proteínas de 3,3 g/dl y LDH 487 U/L, aumentando la sospecha diagnostica de peritonitis bacteriana secundaria. Durante la laparotomía exploradora se visualiza un asa de yeyuno con áreas de fibrina y un pequeño orificio en su superficie en probable relación con la punción realizada unos días antes. Se realizó la resección y anastomosis de la zona afecta de yeyuno y en el líquido ascítico se aisló E. Coli que fue tratada con Piperacilica-Tazobactam con éxito.

Discusión: La tasa de complicaciones de la paracentesis es muy baja, concretamente del 1%, pero debemos ser conscientes de su existencia. La mayoría de las mismas suelen ser menores y fácilmente tratables como hipotensión o dolor abdominal tras la punción, incluso en el caso de punción accidental de un asa intestinal es raro que se acabe produciendo una peritonitis secundaria. Por ello presentamos este caso, en la que la punción accidental de yeyuno provocó una peritonitis y consecuente shock séptico abdominal al paciente.

Figura 2.

LÍQUIDO ASCÍTICO

Leucocitos	8200	/mm3
	Líquido con coágulo, el recuento puede estar infravalorado. Se recuerda que los líquidos biológicos se deben enviar en un tubo con Heparina sódica (tapón verde)	
Hematíes	80000	/mm3
Mononucleares	10	%
Polinucleares	90	%
Glucosa	72	mg/dL
Proteínas	3.3	g/dL
Albumina	1.7	g/dL
LDH	487	U/L
Amilasa	144	U/L

ISSN: 0213-1463 | Rev ACAD 2021; 36 (2): 50-163

MANIFESTACIONES EXTRAHEPÁTICAS Y CAUSAS DE MORTALIDAD EN PACIENTES CON INFECCIÓN VHC QUE ALCANZARON RESPUESTA VIRAL SOSTENIDA CON ANTIVIRALES DE ACCIÓN DIRECTA

A Martínez Herreros, A García Rodríguez, V Escrich Iturbe, B Lapeña Muñoz

Hospital San Pedro de Logroño, La Rioja

Introducción: Aunque el hígado es el principal órgano de replicación del virus de la hepatitis C, existen otros reservorios extrahepáticos que son los responsables de las manifestaciones extrahepáticas de la infección. Trastornos hematológicos, cardiovasculares o autoinmunes son algunas de las más conocidas. En este trabajo mostramos la incidencia de manifestaciones extrahepáticas en una cohorte de pacientes que alcanzaron respuesta viral sostenida (RVS) con antivirales de acción directa (AAD), así como las principales causas de mortalidad

Métodos:

Inclusión: pacientes con infección VHC tratados con AAD que alcanzaron RVS, entre abril-2015 y diciembre-2016. Exclusion: lista de espera de trasplante hepático, carcinoma hepatocelular (CHC) o colangiocarcinoma, otra etiología de enfermedad hepatica añadida. El tamaño muestral fue de 497 pacientes.

Las variables se recogieron hasta 24 meses después del tratamiento. Incluyeron: edad, género, genotipo, grado de fibrosis, infecciones, eventos cardíacos, neurológicos, hematológicos, endocrinológicos y causas de muerte. Las variables continuas se expresaron como mediana (RIQ) y los datos categóricos como frecuencia.

Resultados: Se evaluaron los eventos clínicos que acontecieron en el periodo de estudio. (**Tabla 1**) y se estudiaron por separado para evaluar la etiología y frecuencia de los mismos (**Tabla 2**).

En cuanto a la mortalidad, hubo 14 fallecimientos (2,8%). La distribución por sexos fue equitativa, la mediana de edad fue de 67.07 años, el tiempo medio desde la exposición a los AAD hasta el éxitus fue de 15,07 meses y 71,4% eran F3-4 al inicio del tratamiento. Las causas de mortalidad se recogen en la Figura 1. Todos los pacientes que fallecieron por causas hepáticas (descompensaciones y CHC) eran F4 al inicio del tratamiento. Ocho pacientes fallecieron por causas no hepáticas.

Conclusion: La evolución de las manifestaciones extrahepáticas depende en gran medida de la evolución de la infección. Infecciones, eventos digestivos y cardiológicos fueron los más frecuentes. A pesar de alcanzar la RVS, en esta población, la esperanza de vida parece más reducida que en la población general y la principal causa de muerte son procesos extrahepáticos, entre los que destacan los eventos cardiovasculares y el cáncer.

Tabla 1. Descripción de los eventos clínicos

Eventos clínicos	Número de casos	Frecuencia	Tiempo medio aparición (meses)
Infecciones	12	2,6%	7,25
Cardíacos	10	2%	11,80
Neurológicos	2	0,4%	12,08
Hematológicos	4	0,8%	9,54
Endocrinológicos	4	0,8%	12,92
Digestivos	9	1,8%	10,62

Tabla 2. Descripción de los eventos clínicos

Eventos clínicos	Etiología	Número de pacientes (n)
Infecciones	Respiratorias	6
	Urológicas	6
	Cutáneas	1
	Óseo-articulares	1
Cardíacos	ICC	4
	Cardiopatía isquémica	2
	Patología valvular	2
	Otras	1
Neurológicos	Vascular	2
Hematológicos	Neoplasias	2
	Fenómenos trombóticos	2
Endocrinológicos	Glucosa	3
	Tiroides (autoinmune)	1
Digestivos	HDA	4
	HDB	2
	Biliar	2
	Vascular	1

ISSN: 0213-1463 | Rev ACAD 2021; 36 (2): 50-163

VIRUS DE LA HEPATITIS E, ¿ES TAN INFRECUENTE CÓMO PARECE?

Gil Rojas S, Suárez Matías M, Olcina Domínguez P, López Moreno MB, Valiente González L, del Moral Martínez M, Martínez Pérez T, Martínez Fernández R, Viñuelas Chicano M, Gómez Ruíz CJ, Morillas Ariño J, Pérez García JI, García-Cano Lizcano J

Servicio de Aparato Digestivo del Hospital Virgen de la Luz, Cuenca

Introducción: La infección por el virus de la hepatitis E, aunque supone una causa frecuente de hepatitis a nivel mundial, es poco común en países desarrollados, siendo autolimitada en la mayoría de los casos. Se debe prestar especial atención, cuando afecta a embarazadas e inmunodeprimidos, en los que se han descrito casos de hepatitis fulminante y desarrollo de infección crónica.

Caso clínico: Mujer de 69 años, con antecedentes de adenocarcinoma gástrico resecado mediante gastrectomía subtotal con reconstrucción en Y de Roux y tratamiento adyuvante con QT y RT, que había consultado anteriormente por descompensación hidrópica con derrame pleural tipo trasudado y ascitis, descartándose carcinomatosis peritoneal en PET-TAC.

Acude a Urgencias por presentar anorexia, astenia y escasa reacción a estímulos. A la exploración se evidencia hipoventilación en base derecha, sin compromiso respiratorio, en relación a derrame pleural con respuesta satisfactoria a albúmina y furosemida. Durante su ingreso persiste alteración del nivel de consciencia, con aparición de ictericia y vómitos. Analíticamente destaca Hb 11'6 g/dl, plaquetas 85.000, albúmina 2'6 g/dl, bilirrubina total de 3'85 mg/dl a expensas de la fracción directa, GOT 142, GPT 48 y Gamma GT 91.

Figura 1. Ecografía abdominal: hígado discretamente heterogéneo, de contorno irregular, compatible con hepatopatía crónica. Pequeña cantidad de líquido ascítico perihepático

Figura 2. Gastroscopia: en fundus mucosa compatible con gastropatía por hipertensión portal. No varices esofágicas ni fúndicas

ISSN: 0213-1463 | Rev ACAD 2021; 36 (2): 50-163

Dado la alteración de enzimas hepáticas, se realiza ecografía abdominal (**Figura 1**) visualizándose hallazgos compatibles con hepatopatía crónica, además del derrame pleural derecho y pequeña cantidad de líquido ascítico perihepático. Se solicita gastroscopia (**Figura 2**), observándose gastropatía por hipertensión portal, sin apreciarse varices. En analítica con estudio de función hepática, se detecta IgM anti-VHE en suero, solicitándose PCR de RNA del VHE que resulta positivo. Ante el diagnostico de hepatitis aguda por VHE sobre hepatopatía crónica de etiología desconocida diagnosticada durante el actual ingreso, se pauta tratamiento con Ribavirina durante 12 semanas, suspendiéndose a la semana 10 por anemia, con RNA del VHE negativo a las 4 y 12 semanas, y buena respuesta clínica y analítica.

Discusión: El número de pacientes diagnosticados de infección por el VHE está en aumento, debido a que cada vez son más las personas trasplantadas o que reciben tratamiento inmunosupresor. Suelen ser pacientes de edad avanzada, sin conductas de riesgo para los virus de hepatitis B y C. En un alto porcentaje, no se logra identificar transmisión zoonótica por medio del consumo de carne de cerdo cruda. Por ello, resulta fundamental su sospecha en el contexto clínico adecuado.

ISSN: 0213-1463 | Rev ACAD 2021; 36 (2): 50-163

HEPATITIS AUTOINMUNE: ESTUDIO EPIDEMIOLÓGICO Y FACTORES QUE INFLUYEN SOBRE EL TRATAMIENTO

S. Diez Ruiz, I. Latras Cortés, L. Alcoba Vega, R. González Núñez, I. González Puente, V. Blázquez Ávila, R. Pérez Fernández, V. Cano López, LM. Vaquero Ayala, MC. Álvarez Cañas, L. Rodríguez Martin, MB. Álvarez Cuenllas, P. Linares Torres, R. Quiñones Castro, F. Jorquera Plaza.

Complejo Asistencial Universitario de León

Introducción y objetivos: La hepatitis autoinmune (HAI) es una enfermedad crónica inflamatoria hepática de etiología autoinmune. Es una enfermedad infrecuente. Los datos epidemiológicos de esta patología son muy limitados. El objetivo de este estudio fue el análisis de las características basales de los pacientes con HAI en nuestro centro, el tipo de tratamiento que recibieron, su respuesta y factores predictores de respuesta

Material y métodos: Realizamos un estudio retrospectivo de los pacientes diagnosticados de HAI en seguimiento entre 2010 y 2021.

Resultados: Se incluyeron un total de 48 pacientes, con una edad media de 51,5+14,4 años, el 35,4% varones. La comorbilidad más frecuente fue la dislipemia (41,7%). El 33,3% de los pacientes presentaba otra enfermedad autoinmune, principalmente endocrinológicas (18,3%).

Al diagnóstico, se realizó una biopsia hepática al 95,8% de la muestra, siendo compatible con HAI en un 67,5% de las ocasiones. El 30,4% presentaba fibrosis basal. La mayoría de los pacientes fueron diagnosticados de HAI tipo 1 (77,1%), existiendo 3 pacientes HAI tipo 2 (6,3%) y 8 con serología negativa (16,7%). Seis de los pacientes presentaban un síndrome overlap (12,5%).

Tabla 1. Fracaso y reacciones adversas al tratamiento

Tratamiento	N tratada	Fracaso	Efecto adverso
Azatioprina	46 (95,8%)	7 (37%)	12 (63%)
6-Mercaptopurina	8 (16,6%)	2 (4,1%)	1 (2,08%)
Micofenolato mofetilo	4 (8,3%)	1 (2,08%)	2 (4,1%)
Tacrólimus	2 (4,1%)	0	0
Ciclosporina	3 (6,25%)	2 (4,1%)	1 (2,08%)

En la ecografía inicial, realizada en 91,7% de los pacientes, se observaron signos de hepatopatía crónica en el 12,5% de los casos. En un 20,9% de los pacientes se realizó gastroscopia basal, con datos de hipertensión portal en un 6,3%. Se diagnosticó de esteatosis, mediante prueba de imagen o CAP a un 15,2% de la muestra.

El tratamiento de inducción más frecuentemente instaurado fue la terapia combinada con azatioprina y corticoides (52,1%), y como terapia de mantenimiento se empleó principalmente azatioprina en monoterapia (58,3%). Un 33,3% de los pacientes presentó algún brote de la enfermedad que requirió la reintroducción de corticoides. Los datos de fracaso de tratamiento o aparición de efectos adversos se presentan en la tabla 1.

Se observó una relación estadísticamente significativa entre la recaída y la presencia de fibrosis en la biopsia (35,7% vs 9,4; p=0,04) y la presencia de signos de HTP en la gastroscopia inicial (100% vs 0%; p=0,001). También se observó que estos pacientes presentaba unos niveles de FIB 4 y APRI en el seguimiento mayores (p=0,00). No se observó relación estadísticamente significativa con la presencia de esteatosis (p=0,287).

Conclusiones: La HAI es más frecuente en mujeres, con una media de edad de 51 años. Su diagnóstico se apoya en la biopsia hepática, parámetros clínicos y analíticos.

El fracaso del tratamiento parece estar relacionado con la presencia de fibrosis basal e hipertensión portal. En este estudio no se demuestra su relación con la esteatosis.

ISSN: 0213-1463 | Rev ACAD 2021; 36 (2): 50-163

HEPATITIS ISQUÉMICA POST-TIPS EN PACIENTE CON SÍNDROME HEPATORRENAL

Irene Chivato Martin-Falquina, Rosa Maria Saiz Chumillas, Lorena Alba Hernandez, Laura Andrés Pascual y Judith Gómez Camarero

Hospital Universitario de Burgos

Introducción y objetivos: La derivación portosistémica intrahepática transyugular (TIPS) ha visto ampliadas sus indicaciones, pudiendo utilizarse en el manejo de diversas manifestaciones de la hipertensión portal como el síndrome hepatorrenal. Entre sus complicaciones más graves destaca la hepatitis isquémica.

Caso clínico: Mujer de 70 años, trasplantada en 2011 por cirrosis por virus C, con recidiva postrasplante, tratada, que ingresa por descompensación ascítica, peritonitis bacteriana espontánea y síndrome hepatorrenal tipo 1. Recibe tratamiento con terlipresina y albúmina sin mejoría de la función renal, con anuria y edema agudo de pulmón, que precisa hemodiálisis. Se decide colocación de TIPS, tras confirmar adecuado flujo portal y permeabilidad de la arteria hepática. Evolución desfavorable, con aumento de transaminasas, coagulopatía, e hiperbilirrubinemia (**Tabla 1**). Se realiza TC urgente, observando área isquémica en lóbulo hepático derecho, estando el TIPS permeable (Figura 1). Por la mala situación se desestima tratamiento quirúrgico, y, a pesar de antibioterapia de amplio espectro y vasopresores, la paciente fallece a los pocos días.

Tabla 1.

Laboratorio/ Día	Ingreso	PreTIPS	PostTIPS	PostTIPS día +6
Hemoglobina (g/dL)	10,6	9,2	9,5	10
Leucocitos (10^ 9/L)	2500	3600	3300	35000
Plaquetas(10^ 9/L)	103000	58000	91000	75000
T.Protrombina (%)	62	59	49	28
GOT (UI/l)	17	18	2811	539
GPT (UI/l)	12	12	1144	385
Bilirrubina total (mg/dL)	1,3	2,7	2,4	6,9
Creatinina (mg/dL)	3,32	1,85	2,04	4,3
LDH (U/L)	123	149	1826	523

Discusión: En condiciones normales, el parénquima hepático recibe el 30% del flujo de la arteria hepática y el 70% de la vena porta. Entre los cambios hemodinámicos relacionados con el TIPS, se incluye la disminución de la perfusión portal, que puede conllevar una desviación total del flujo. Cuando esto sucede, el aporte de oxígeno al parénquima depende completamente de la arteria hepática. Se describen varias causas de hepatitis isquémica post TIPS: el daño arterial directo durante el procedimiento, la disminución del flujo por hipotensión y shock, y la trombosis de la arteria secundaria a coagulación intravascular diseminada.

La valoración preTIPS debe incluir estudio de la función hepática y pruebas de imagen que aseguren un flujo vascular adecuado. Nuestra paciente presentaba un Child B8, MELD 24. En el Doppler preTIPS la vena porta presentaba un flujo ligeramente disminuido; la arteria hepática valores en el límite alto de la normalidad (velocidad máxima: 26,1 cm/seg; índice de resistencia: 0,80). Sin embargo, el TC que objetivó la hepatitis isquémica describía en el segmento proximal de la arteria hepática un engrosamiento parietal con afilamiento de su luz, en relación con la sutura del trasplante. Esto podría explicar el desarrollo de isquemia hepática, al no ser suficiente el flujo al parénquima por la anastomosis arterial.

Existe escasa bibliografía sobre el manejo de esta complicación, siendo la oclusión urgente del TIPS, o el trasplante hepático urgente, las medidas recomendadas.

ISSN: 0213-1463 | Rev ACAD 2021; 36 (2): 50-163

Bibliografía:

1. Masia R, Misdraji J. Embryology, Anatomy, Histology, and Developmental Anomalies of the Liver. Sleisenger and Fordtran's Gastrointestinal and Liver Disease. 11. 2021. 71, 1129-1134.Ferral H. Derivaci n portosist mica intrahep tica transyugular (TIPS). Intervencionismo. 2007; 7.3-4: 110-123.

2- Suhocki PV, Lungren MP, Kapoor B, Kim CY. Transjugular intrahepatic portosystemic shunt complications: prevention and management. Semin Intervent Radiol. 2015 Jun;32(2):123-32.

3- Ferral H. Derivaci n portosist mica intrahep tica transyugular (TIPS). Intervencionismo. 2007; 7.3-4: 110-123.

4- L pez-M ndez E, Zamora-Vald s D, D az-Zamudio M, Fern ndez-D az OF, Avila L. Liver failure after an uncovered TIPS procedure associated with hepatic infarction. World J Hepatol. 2010 Apr 27;2(4):167-70.

ISSN: 0213-1463 | Rev ACAD 2021; 36 (2): 50-163

FALLO HEPÁTICO AGUDO INDUCIDO POR IBRUTINIB

Escrich Iturbe V, Martínez Herreros A, Lapeña Muñoz B, García Rodríguez A, Alonso Bilbao N, Cordova Cazarez C, Fernandez Rosaenz H

Servicio de Aparato Digestivo, Hospital San Pedro. Logroño

Introducción: Ibrutinib es un inhibidor oral de las Bruton Tyrosin Kinasa (BTK) cuya prescripción está incrementándose en los últimos años en el tratamiento de la leucemia linfática crónica, la macroglobulinemia de Waldestrom y el linfoma del manto.

Habitualmente, ibrutinib es un fármaco bien tolerado. Sus efectos adversos más frecuentes son diarrea, astenia, náuseas, hipertensión arterial y artralgias. De acuerdo con bibliografía reciente hemos observado un número creciente de casos relacionados con la hepatotoxicidad, desencadenando excepcionalmente un fallo hepático inducido por el fármaco[1-2].

Caso Clínico: Hombre de 44 años sin otros antecedentes de interés, es diagnosticado de leucemia linfática crónica e inicia tratamiento con Ibrutinib 140 mg/24h.

Figura 1. Representación gráfica lineal de la evolución analítica a lo largo de los días ingreso

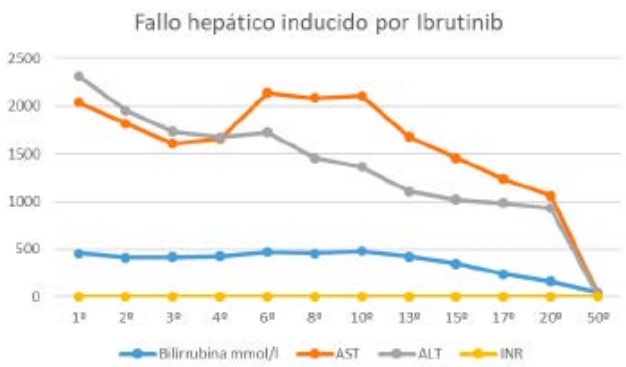

Acude a urgencias a los dos meses del inicio del fármaco por astenia, prurito e ictericia. No toma de otros medicamentos. No viajes ni consumo de alcohol.

Al ingreso: AST: 2039; ALT: 2317, Bilirrubina: 26.7 mg/dl; INR: 1.44. Retiramos ibrutinib, se procede a monitorización de función hepática y se descartan otras causas de hepatitis.

Ante el empeoramiento analítico al décimo día de ingreso, se decide realización de biopsia hepática percutánea. Los hallazgos histológicos indican hepatitis portal y lobulillar con componente colestásico compatible con origen toxico-medicamentoso. Además, se observa una infiltración hepática por un linfoma de células B de bajo grado, que tras realización de estudio inmunofenotípico, se concluye que corresponde con una carga hepática linfoide normal en la leucemia linfoide crónica sin implicar infiltración hepática.

A partir del décimo día de la discontinuación de ibrutinib se produce un descenso lento de las transaminasas y la bilirrubina, para disminuir de forma brusca a partir del decimotercer día, observándose a los cincuenta días del ingreso la resolución analítica y clínica.

Discusión: Durante los últimos años se han descrito aislados casos de hepatotoxicidad asociados a inhibidores de las BTK. La fisiopatología del desarrollo de hepatotoxicidad es desconocida, describiéndose la hipertransaminasemia como principal efecto secundario hepático, siendo excepcional la evolución a fallo hepático[1-2]. La hepatotoxicidad se presenta entre las dos primeras semanas y los nueve primeros meses del inicio del tratamiento.

ISSN: 0213-1463 | Rev ACAD 2021; 36 (2): 50-163

Se recomienda biopsia hepática en caso de no mejoría de las pruebas de función hepática a pesar de discontinuación del fármaco y negatividad de las serologías (descartar especialmente reactivación del virus de hepatitis B[3]).

Una vez pasado el décimo día, se ha observado una clara mejoría de la función hepática con descenso brusco de bilirrubina y transaminasas.

Bibliografía:

1. Kahn A, Horsley-Silva JL, Lam-Himlin DM, Reeder CB, Douglas DD, Carey EJ. Ibrutinib-induced acute liver failure. Leuk Lymphoma. 2018 Feb;59(2):512-514. doi: 10.1080/10428194.2017.1346251. Epub 2017 Jul 11. PMID: 28693376.
2. Kleijwegt FS, Roda AA, Rolvink J, Kater AP, Kersten MJ, Vos JMI. Rare but Serious: Ibrutinib Induced Liver Failure. Hemasphere. 2019 Oct 22;3(6):e307. doi: 10.1097/HS9.0000000000000307. PMID: 31976481; PMCID: PMC6924548.
3. Malek AE, Nieto Y, Szvalb AD, Siddiqui S, Shafi MA, Hwang JP, Raad II, Torres HA. Hepatitis B Virus-associated Liver Failure in a Patient With B-cell Non-Hodgkin Lymphoma After Anti-cancer Therapy Including Ibrutinib. Clin Lymphoma Myeloma Leuk. 2020 Mar;20(3):e124-e127. doi: 10.1016/j.clml.2019.12.006. Epub 2019 Dec 24. PMID: 31932250.

ISSN: 0213-1463 | Rev ACAD 2021; 36 (2): 50-163

APLICACIÓN DE UN SISTEMA DE "ALERTA MICROBIOLOGÍA" EN EL DIAGNÓSTICO PRECOZ DE HEPATITIS C EN UN HOSPITAL DE TERCER NIVEL

Laura Alcoba Vega[1], Rita González Núñez[1], Sandra Diez Ruiz[1], Irene Latras Cortés[1], Isabel González Puente[1], Víctor Blázquez Ávila[1], Rubén Pérez Fernández[1], Victoria Cano López[1], Elva Valdés Vázquez[2], Esperanza Gutiérrez Gutiérrez[3], Pedro Linares Torres[1], Laura Rodríguez Martín[1], Begoña Álvarez Cuenllas[1], Raisa Quiñones Castro[1], Francisco Jorquera Plaza[1]

[1]Servicio de Aparato Digestivo. [2]Servicio de Microbiología. [3]Servicio de Farmacia. Complejo Asistencial Universitario de León

Introducción y objetivos: La infección crónica por el Virus de la Hepatitis C (VHC) se diagnostica habitualmente en Atención Primaria, derivando a los pacientes a una consulta de Digestivo general y posteriormente a la consulta de Hepatología para, finalmente, acceder al tratamiento en la Farmacia Hospitalaria. Estos múltiples pasos hasta la consulta especializada suponen a menudo un retraso en el diagnóstico y tratamiento de la Hepatitis C, haciendo difícil que algunos colectivos puedan acceder al tratamiento.

El objetivo de este estudio es mostrar la utilidad de la activación de un sistema de "Alerta Microbiología" que facilite el acceso a médicos y pacientes a la consulta de Hepatología con la aplicación del diagnóstico en un solo paso.

Métodos: se recogen de forma prospectiva todos aquellos pacientes con una serología positiva para VHC y con antígeno (Ag) del core/RNA VHC positivo. El Servicio de Microbiología emite una alerta a la Secretaría de Digestivo con el listado de pacientes con RNA VHC/Ag positivo. El médico especialista se pone en contacto con el Servicio peticionario y le pone a disposición la primera cita disponible para el paciente en una agenda específica de hígado que no tiene demoras. Se excluyen todos aquellos pacientes con serología previa positiva o derivados a nuestra consulta sin aviso de Microbiología.

Se realiza un estudio descriptivo de estos pacientes recogiendo variables analíticas, el tratamiento empleado y el tiempo medio de espera desde la serología hasta el inicio del tratamiento.

Resultados: desde noviembre de 2019 hasta diciembre de 2020 se ha recogido un total de 28 pacientes. La edad media de los mismos es de 58 años, siendo varones el 82%. El grado medio de fibrosis basal fue F2. El tratamiento empleado fue con pauta de 8 semanas en 26 pacientes (93%) y terapia de 12 semanas en 2 pacientes (7%). La tasa de respuesta viral sostenida a la semana 12 fue del 100%. El porcentaje de pacientes que perdieron seguimiento fue del 21% (6 pacientes), la mayoría por traslado a otra ciudad. Todos los pacientes acudieron a la primera cita en ayunas, en la misma cita se realizó Fibroscan. El tiempo medio desde la serología positiva hasta el acceso a la consulta de especializada fue de 14 días. En la misma fecha de la consulta todos ellos fueron citados con Farmacia para la obtención del tratamiento, comenzándolo al día siguiente.

Conclusiones: la aplicación de un sistema de "Alerta Microbiología" y el trabajo multidisciplinar con Farmacia nos ha permitido facilitar el acceso al tratamiento de la Hepatitis C con un ahorro temporal importante.

ISSN: 0213-1463 | Rev ACAD 2021; 36 (2): 50-163

IMPACTO DE LA "PRIMERA OLA" DE LA COVID-19 EN EL MANEJO DE LOS PACIENTES CON CARCINOMA HEPATOCELULAR (CHC) EN NUESTRO CENTRO

Laura Alcoba Vega, Rita González Núñez, Irene Latras Cortés, Sandra Diez Ruiz, Víctor Blázquez Ávila, Isabel González Puente, Victoria Cano López, Rubén Pérez Fernández, Raisa Quiñones Castro, Begoña Álvarez Cuenllas, Laura Rodríguez Martín, Francisco Jorquera Plaza

Servicio de Aparato Digestivo. Complejo Asistencial Universitario de León

Introducción y objetivos: La pandemia por la COVID-19 obligó a posponer o modificar gran parte de la actividad habitual en los centros sanitarios. Los pacientes cirróticos y en particular aquellos con CHC, precisan un seguimiento estrecho que puede haberse visto afectado por la situación de pandemia.

El objetivo fue analizar cómo afectó la situación generada por la COVID-19 durante el estado de alarma decretado entre el 14 de marzo al 21 de junio de 2020 al manejo de pacientes con CHC.

Métodos: Se recogieron de forma retrospectiva los pacientes con CHC, conocido o de reciente diagnóstico, citados en consulta durante el periodo señalado. Se realizó un análisis descriptivo de variables epidemiológicas, la situación de la hepatopatía y el impacto de la pandemia en el manejo de los tumores.

Figura 1. Porcentaje de pruebas no realizadas según el mes de la pandemia

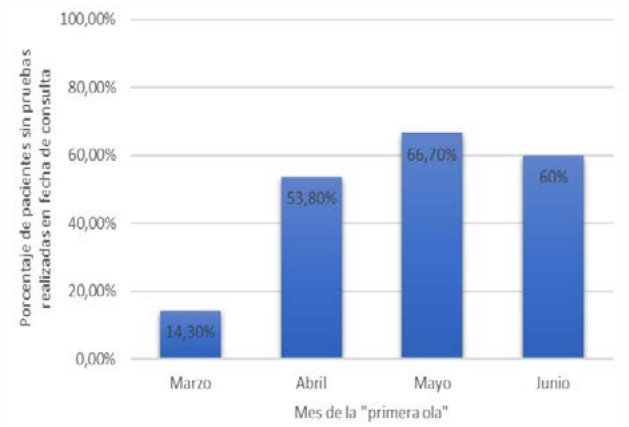

Resultados: Se recogieron 31 pacientes, con una media de edad de 72,25 años, 81% varones. La etiología más frecuente de la cirrosis hepática fue el alcohol (45,1%) seguido del VHC (12,9%). El tiempo medio de seguimiento desde el diagnóstico del CHC hasta el periodo analizado fue de 14,39 meses. La consulta previa había tenido lugar 4,96 meses antes, con una puntuación MELD similar en ambas consultas.

Cuatro pacientes fueron diagnosticados durante el estado de alarma si bien la espera hasta recibir tratamiento fue similar a los diagnosticados previamente (3,98 frente a 3,28 meses, p=0,728).

Las consultas fueron telefónicas en el 84% de los casos. El 48,4% de los pacientes no tenía las pruebas

Figura 2. Demora en la realización de pruebas de imagen en función del mes de citación

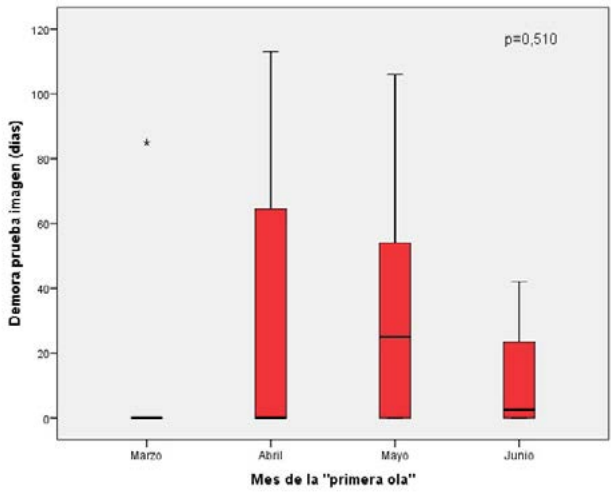

ISSN: 0213-1463 | Rev ACAD 2021; 36 (2): 50-163

efectuadas en la fecha de la consulta siendo los de marzo los menos afectados (**figura 1**). La demora media de la realización de las exploraciones fue de 26 días en su realización, siendo los pacientes más afectados los citados durante los meses de abril y mayo (**figura 2**).

Desde el inicio del estado de alarma hasta el fin del año 2020, 2 pacientes sufrieron descompensaciones, 7 precisaron ingreso (5 por causa hepática) y 7 fallecieron (4 por causa hepática).

Conclusión: La primera ola de la pandemia por COVID-19 cambió el manejo de los pacientes con CHC instaurándose la consulta telefónica como la habitual. Supuso un retraso en la realización de pruebas diagnósticas, sobre todo para los pacientes afectados en los meses de abril y mayo. Sería necesario ampliar la N del estudio para determinar mejor el impacto de estos aspectos en la morbimortalidad de los pacientes.

ISSN: 0213-1463 | Rev ACAD 2021; 36 (2): 50-163

TUMORES EXTRAHEPÁTICOS DE NOVO EN PACIENTES CON INFECCIÓN VHC TRATADOS CON ANTIVIRALES DE ACCIÓN DIRECTA

A Martínez Herreros[1], A García Rodríguez[1], B Sangro[2], V Escrich Iturbe[1], B Lapeña Muñoz[1]

[1]Hospital San Pedro de Logroño, La Rioja
[2]Clínica Universitaria de Navarra

Introducción: Aunque el carcinoma hepatocelular es el cáncer más comúnmente asociado con el VHC, otros tumores malignos son más frecuentes en pacientes con hepatopatía crónica VHC en comparación con la población general. Algunos de ellos son el cáncer de próstata, carcinoma de células escamosas asociado o no al liquen plano, tumores de tracto digestivo o el cáncer papilar de tiroides.

En este trabajo mostramos la experiencia de nuestro Hospital sobre la aparición de tumores extrahepáticos de novo en una cohorte de pacientes que alcanzaron respuesta viral sostenida (RVS) con antivirales de acción directa (AAD)

Metodos: Inclusión: pacientes con infección VHC tratados con AAD que alcanzaron RVS entre abril-2015 y diciembre-2016. Exclusion: lista de espera de trasplante hepático, carcinoma hepatocelular (CHC), < 18 años, otras causas de hepatopatía.

Variables cualitativas (chi cuadrado): sexo, estadíos Child-Pugh y ALBI, consumo de alcohol y tabaco, diabetes mellitus (DM), hipertensión (HTA), dislipemia (DLP), genotipo y grado de fibrosis leve (F0-2) o grave (F3-4). Como variables cuantitativas (t de Student): edad y número de plaquetas, albumina, bilirrubina total e INR pretratamiento

Resultados: Se evaluaron 497 pacientes con un seguimiento medio de 30 meses. Del global, 193 fueron mujeres (38,8%) y 304 (61,2%) hombres. La edad media fue de 56 años

16 pacientes (3,21%) desarrollaron algún tumor extrahepático en el tiempo de seguimiento. La frecuencia de los mismos queda recogida en la Figura 1. No hubo diferencias en cuanto al sexo, la media de edad fue de 67,06 años y el tiempo de aparición fue de 19,7 meses.

Aportamos el análisis descriptivo de nuestra serie.

Variables cualitativas

		No T. extrahepático	T. extrahepático	Valor de p
Sexo	M/F	296 / 185	8 / 8	0,352
HTA	SI/NO	121 / 360	6 / 10	0,265
DM	SI/NO	54 / 426	5 / 11	0,015
DLP	SI/NO	20 / 460	0 / 16	0,405
IMC	Normal/sobrepeso/obesidad	260 / 155 / 63	7 / 7 / 2	0,903
Alcohol	SI/NO/EX	56 / 350 / 75	0 / 13 / 3	0,348
Tabaco	SI/NO/EX	143 / 276 / 62	3 / 11 / 2	0,611
Fibrosis	Leve/Grave	266 / 215	1 / 15	0,000
Tratamiento previo	SI/NO	196 / 285	6 / 10	0,795

	No T. extrahepático	T. extrahepático	Valor de p
Genotipo 1a	131	4	0,634
Genotipo 1b	230	10	
Genotipo 1b	13	1	
Genotipo 3	64	1	
Genotipo 4	42	0	

	No T. extrahepático	T. extrahepático	Valor de p
Child Pugh A/B/C	457 / 15 / 0	15 / 0 / 0	0,483
ALBI 1/2/3	424 / 52 / 5	12 / 4 / 0	0,198

ISSN: 0213-1463 | Rev ACAD 2021; 36 (2): 50-163

Variables cuantitativas

	No T. extrahepático	T. extrahepático	Valor de p
Edad	57,44 (Dt 12,01)	67,06 (Dt 11,16)	0,002
Plaquetas	186.465 (Dt 69410)	144.187 (Dt 67365)	0,017
Albúmina	4,274 (Dt 0,40)	4,013 (Dt 0,33)	0,011
Bilirrubina	0,68 (Dt 0,44)	0,7 (Dt 0,344)	0,914
INR	1,07 (Dt 0,31)	1,16 (Dt 0,22)	0,288

Conclusiones: En una población estándar de pacientes riojanos con infección por virus de la hepatitis C, mayoritariamente en situación de fibrosis avanzada, la eliminación de la infección viral con AAD no parece asociarse a un riesgo elevado de desarrollo de tumores extrahepáticos. En nuestro trabajo observamos que el tumor no hepático más frecuente fue el CCR, dato acorde con la literatura debido a su relativamente alta prevalencia.

Los factores que se asociaron de forma significativa con el desarrollo de tumores extrahepáticos de novo fueron: la edad, la presencia de grados de fibrosis avanzada, la ausencia de DM y niveles más bajos de plaquetas y albúmina.

Figura 1. Frecuencias relativas de tumores extrahepáticos

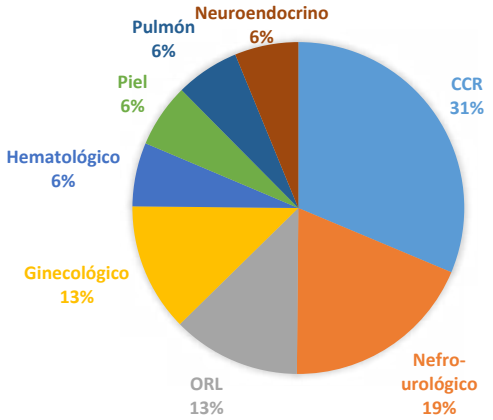

ISSN: 0213-1463 | Rev ACAD 2021; 36 (2): 50-163

HEMANGIOMA HEPÁTICO GIGANTE, UN HEMANGIOMA INFRECUENTE

Berta Lapeña Muñoz, Víctor Escrich Iturbe, Ángela Martínez Herreros,
Alba García Rodríguez, Nerea Alonso Bilbao,
Carlos Córdova Cazarez, Alba Cortés González

Hospital San Pedro, Logroño

Introducción: El hemangioma cavernoso es el tumor primario hepático más frecuente y la lesión benigna más común. Su prevalencia es del 20%, mayor en el sexo femenino (6:1).

El hemangioma cavernoso gigante es aquel mayor de 5 cm, puede llegar a más de 20 cm. Es infrecuente y la etiología es incierta, pudiendo influir hormonas femeninas en el crecimiento y pueden asociarse a múltiples enfermedades (E. Klippel-Trenaunay-Weber, E. Osler-Rendu-Weber y E. Von Hippel-Lindau). Su comportamiento típico con CIV es realce nodular periférico centrípeto, salvo en lesiones de gran tamaño que no se completa el relleno de la lesión por una cicatriz fibrosa central.

Los de gran tamaño pueden ocasionar molestias en hipocondrio derecho, dolor o sensación de ocupación, o síntomas secundarios al efecto masa sobre estructuras adyacentes (dilatación de vía biliar o compresión de vena cava inferior). En ausencia de complicaciones la analítica y examen físico son normales. No tiene riesgo de degeneración maligna pero los hemangiomas gigantes tienen un aumento del riesgo de complicaciones (20%) como infarto, trombosis, sangrado intralesional, calcificación, esclerosis y hemorragia intraperitoneal.

Caso clinico: Varón de 51 años con Lupus eritematoso sistémico (LES) en tratamiento con hidroxicloroquina, con dolor en hipocondrio derecho no irradiado que aumenta con la respiración, de 5 meses de evolución que cede con ibuprofeno y paracetamol, sin otros síntomas ni signos de actividad del LES. En analítica destaca GGT 81 mg/dl, FA 157 mg/d, el resto de perfil hepático y analítica son normales. En ecografía (A) y RM abdominal, se observa hepatomegalia con lesión de 21x17x12 cm en LHD, de señal alta y heterogénea en T2, con varios focos quísticos y múltiples tabiques finos. La captación de CIV es progresiva, grumosa y centrípeta, compatible con hemangioma gigante, que desplaza estructuras anatómicas adyacentes y eleva hemidiafragma derecho.

Figura 1. Fase arterial

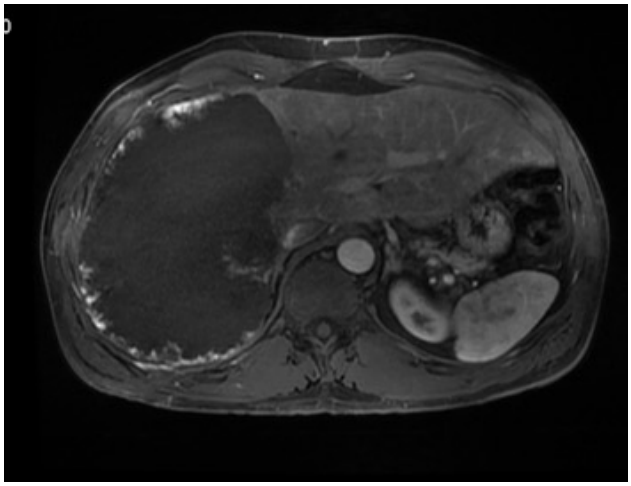

ISSN: 0213-1463 | Rev ACAD 2021; 36 (2): 50-163

Se decide intervención quirúrgica con resección de la lesión no anatómica, preservando vena suprahepática media, con adherencias en hemidiafragma derecho, sin complicaciones postoperatorias y con cese del dolor abdominal, manteniendo colestasis disociada analítica en posible relación con LES de base.

Discusión: A pesar de ser benignos y generalmente indolentes, la ecografía periódica de seguimiento en hemangiomas gigantes está indicada por el riesgo de complicaciones.

El tratamiento suele ser conservador, salvo en hemangiomas gigantes con síntomas o complicaciones (embolización, radiofrecuencia). El tratamiento quirúrgico consiste en resección como en nuestro caso, enucleación, ligadura de la arteria hepática o trasplante hepático.

Figura 2. Fase portal

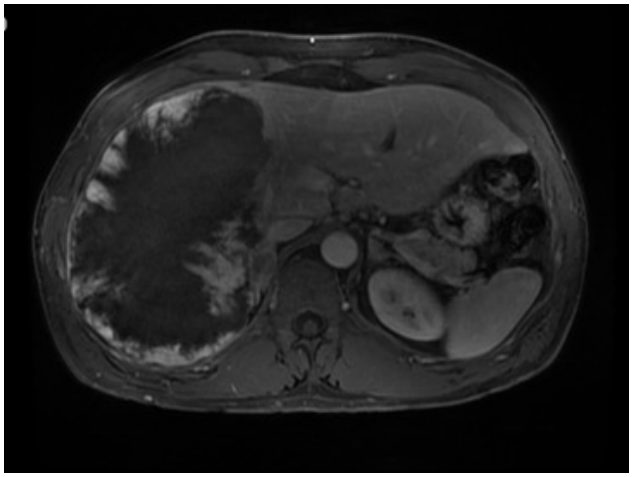

Figura 3. Fase tardía

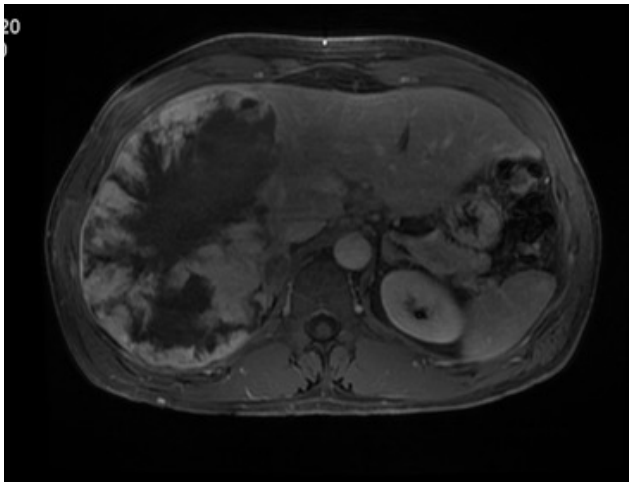

ISSN: 0213-1463 | Rev ACAD 2021; 36 (2): 50-163

ALBI COMO INDICADOR DE LA RESERVA FUNCIONAL HEPÁTICA: UN ANÁLISIS EN PACIENTES CON VHC CON RESPUESTA VIRAL SOSTENIDA DESPUÉS DE LA TERAPIA ANTIVIRAL DE ACCIÓN DIRECTA

A Martínez Herreros[1], A García Rodríguez[1], B Sangro[2], V Escrich Iturbe[1], B Lapeña Muñoz[1], N Alonso Bilbao[1]

[1]*Hospital San Pedro de Logroño, La Rioja*
[2]*Clínica Universitaria de Navarra*

Introducción: Hay pocos datos sobre la capacidad pronóstica de ALBI en pacientes con afecciones hepáticas no malignas. Para evaluar si ALBI podría determinar cambios más sutiles en la función hepática se analizaron los cambios en ALBI en pacientes con infección crónica VHC que lograron RVS después del tratamiento con AAD.

Material y metodos: Inclusión: pacientes con infección VHC tratados con AAD que alcanzaron RVS entre abril-2015 y diciembre-2016. Exclusión: lista de espera de trasplante hepático, carcinoma hepatocelular (CHC), < 18 años, otras causas de hepatopatía.

Las variables se recogieron antes y 24 meses después del tratamiento. Incluyeron: edad, género, nacionalidad, serología, genotipo, tratamiento antiviral previo, grado de fibrosis, transaminasas, bilirrubina total, albúmina, INR y plaquetas. Las variables continuas se expresaron como mediana (RIQ) y los datos categóricos como frecuencia. La prueba de rangos de Wilcoxon se utilizó para comparar mediciones antes y después del tratamiento

Resultados: El tamaño final de la muestra de 497 pacientes. Sus características basales se muestran en la **Tabla 1**.

Se observó una mejora de ALBI a lo largo del tiempo (**Figura 1**) que ya era significativa a los 12 meses y se mantuvo así hasta 24 meses. La mejora fundamental se produjo entre los pacientes que comenzaron con un ALBI peor (**Figura 2**).

Los valores de ALBI basales fueron significativamente mayores en pacientes con fibrosis grave (**Figura 3**) evidenciando una disminución significativa en ALBI a los 24 meses respecto al basal en ambos grupos.

Tabla 1. Características de los pacientes

Número de pacientes		497
Edad	Años, mediana (RIQ)	56 (49-66)
Género	Masculino, n (%)	304 (61,2)
Nacionalidad	Española, n (%)	463 (93,2)
Tratamiento previo	Si, n (%)	295 (59,4%)
Genotipo	n (%)	
	1a	135 (27,2)
	1b	240 (48,3)
	2	14 (2,8)
	3	65 (13.1)
	4	42 (8.5)
	Desconocido	1 (0.2)
Fibrosis	n (%)	
	F0-1	56 (11,3)
	F2	208 (42.1)
	F3	102 (20.6)
	F4	128 (25.9)
CTP	Mediana (RIQ)	5.0 (5.0-5.0)
MELD score	Mediana (RIQ)	7.0 (7.0–8.0),
ALBI	Mediana (RIQ)	−3.02 (−3.21 to −2.78)

ISSN: 0213-1463 | Rev ACAD 2021; 36 (2): 50-163

Conclusiones: La RVS se acompaña de una mejora progresiva en ALBI, tanto en pacientes con fibrosis grave como en aquellos con peor función hepatica inicial.

ALBI es una puntación simple, objetiva y accesible que se puede utilizar en la práctica clínica para estimar la función hepática en pacientes con enfermedad hepática crónica VHC que están libres de CHC

Figura 1. Cambios en la puntuación ALBI a lo largo tiempo después de la terapia AAD con RVS

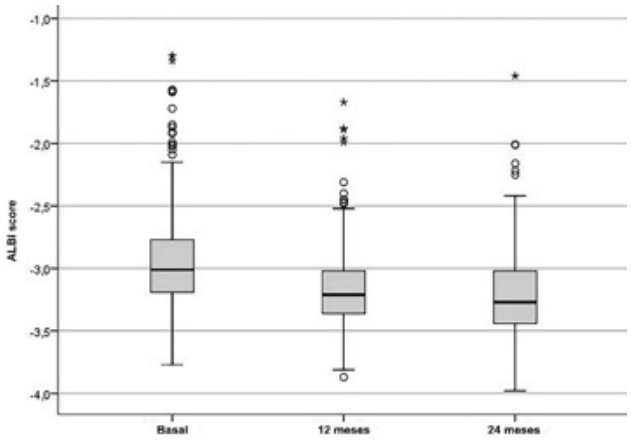

Figura 2. Distribución de valores ALBI en la población a lo largo del tiempo



Figura 3. Cambios en la puntuación ALBI 24 meses tras el tratamiento antiviral con AAD con RVS según el grado de fibrosis.

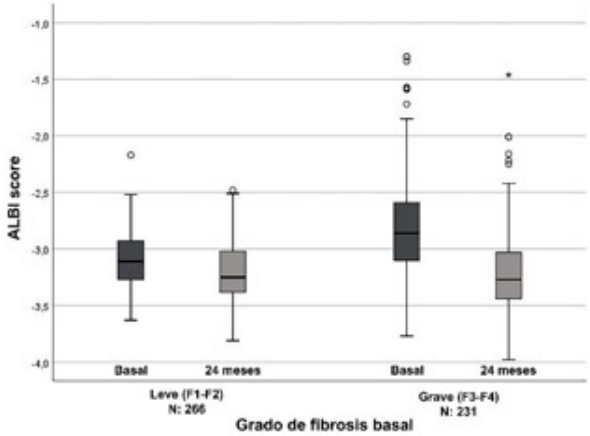

ISSN: 0213-1463 | Rev ACAD 2021; 36 (2): 50-163

UNA HEPATITIS AUTOINMUNE ENMASCARADA POR UNA LOE PANCREÁTICA

Sandra Izquierdo Santervás, Concepción García Sánchez, Miguel Durá Gil, María Reyes Busta Nistal, Antonella Rizzo Rodríguez, Luis Fernández Salazar

Servicio de Aparato Digestivo, Hospital Clínico Universitario Valladolid

Introducción: La hepatitis autoinmune es una hepatitis crónica, que afecta fundamentalmente a mujeres y que suele ir asociada a otras enfermedades autoinmunes, en especial aquellas que afectan al tiroides.

Caso clínico: Mujer de 68 años, con hipertensión arterial como único antecedente de interés, no fumadora ni bebedora. Ingresa en nuestro servicio por cuadro constitucional de 1 mes de evolución, asociando coluria e ictericia en los últimos 15 días. A la exploración física únicamente destacaba una ligera ictericia conjuntival. A su ingreso presentaba una bilirrubina total de 4.40 mg/dl a expensas de directa, con GOT de 821 U/l, GPT 993 U/l, GGT 263 U/l y FA 112 U/l. En Urgencias se realizó ecografía abdominal que mostraba una LOE pancreática sugestiva de adenoma microquístico (**Figura 1**), que posteriormente no se visualizó en el TC ni en la ecoendoscopia. Habiéndose descartado la primera sospecha diagnóstica, se inició estudio de hepatopatía con un antiLC-1 positivo débil y resto del estudio negativo. Ante sospecha de hepatitis autoinmune se solicitó biopsia hepática que confirmó el diagnóstico. Presentaba además un perfil tiroideo alterado con TSH 0,01 µlU/ml, T4L 4,69 ng/dl, T3L 6,65 pg/ml y Acs antiR-TSH de 6,98 UI/l. Se realizó ecografía y gammagrafía tiroideas, sin hallazgos patológicos, diagnosticándose finalmente de Enfermedad de Graves.

Se inició tratamiento con pauta descendente de corticoides y azatioprina, con descenso progresivo de las transaminasas hasta valores normales, negativización de antiLC-1 y sin datos de fibrosis.

Discusión: Se trata de un caso típico de esta enfermedad, cuyo diagnóstico inicial fue dificultado por una pseudoLOE pancreática visualizada en la ecografía abdominal al ingreso, que posteriormente no se confirmó en el resto de pruebas de imagen. Cuando se llega al diagnóstico, es importante el despistaje de otras enfermedades autoinmunes que pueden ir asociadas, como en el caso de nuestra paciente, que fue diagnosticada a su vez de una Enfermedad de Graves. La historia natural de la HAI conduce a la cirrosis e insuficiencia hepática, por lo que el diagnóstico y tratamiento de esta entidad, es esencial para evitar este desenlace. En nuestro caso, la paciente respondió muy favorablemente al tratamiento inmunosupresor.

Figura 1. PseudoLOE pancreática

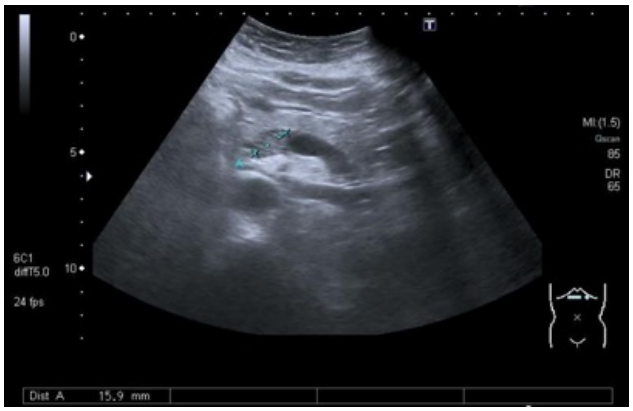

ISSN: 0213-1463 | Rev ACAD 2021; 36 (2): 50-163

HAMARTOMATOSIS BILIAR MÚLTIPLE: UNA CAUSA INFRECUENTE DE COLESTASIS

Alonso Bilbao N, Garcia Rodríguez A, Cordova Cazarez C, Cortés González A, Lapeña Muñoz B, Escrich Iturbe V

Servicio de Aparato Digestivo. Hospital San Pedro. Logroño

Introducción: La hamartomatosis biliar múltiple (HBM) o enfermedad de los complejos de Von Meyenburg se caracteriza por malformaciones quísticas de los pequeños conductos biliares durante el desarrollo embrionario.

La prevalencia es baja estimándose en menos del 1%. Se trata de una enfermedad de curso benigno y buen pronóstico, siendo generalmente un hallazgo casual y presentándose de manera excepcional en pacientes sintomáticos o que presentan alteraciones de los parámetros de función hepática.

El diagnóstico se basa fundamentalmente en pruebas de imagen, quedando la biopsia hepática en segundo plano.

Caso clínico: Presentamos el caso de una mujer de 46 años que derivan desde Atención Primaria por colestasis disociada. Es fumadora, no tiene otros factores de riesgo cardiovascular ni otros antecedentes medico-quirúrgicos salvo un episodio de diverticulitis aguda no complicada cinco años antes.

La paciente está asintomática, la exploración física es normal y en la analítica general destacan GGT 160 y FA 157 con AST, ALT y bilirrubina normales.

Se completa estudio analítico de hepatopatía con autoinmunidad, serologías víricas, perfil tiroideo y de hierro que resulta negativo o normal. Así mismo se realiza ecografía abdominal en la que se describen múltiples lesiones quísticas en ambos lóbulos hepáticos con parénquima heterogéneo sin otros datos ecográficos de hepatopatía crónica, vesícula biliar alitiásica y via biliar extrahepática sin alteraciones.

Se solicita RM de abdomen en la que se identifican múltiples lesiones quísticas bilobares de 15 mm de diámetro máximo, hipointensas en T1 e hiperintensas en T2, compatibles con HBM.

Se instaura tratamiento con AUDC con mejoría analítica en el seguimiento ambulatorio posterior.

Discusión: La HBM es una enfermedad poco frecuente y de curso benigno. Sin embargo, es necesario realizar un amplio diagnóstico diferencial con quistes múltiples, enfermedad de Caroli, metástasis, abscesos hepáticos y esteatosis multinodular, entre otros.

Es fundamental realizar un adecuado diagnóstico por imagen con una buena caracterización de las lesiones, pudiendo así evitar pruebas diagnósticas invasivas como la biopsia hepática.

Se trata de una enfermedad de buen pronóstico, siendo necesario seguimiento de la evolución a largo plazo para evitar complicaciones poco frecuentes como el colangiocarcinoma y valorar la necesidad de tratamiento.

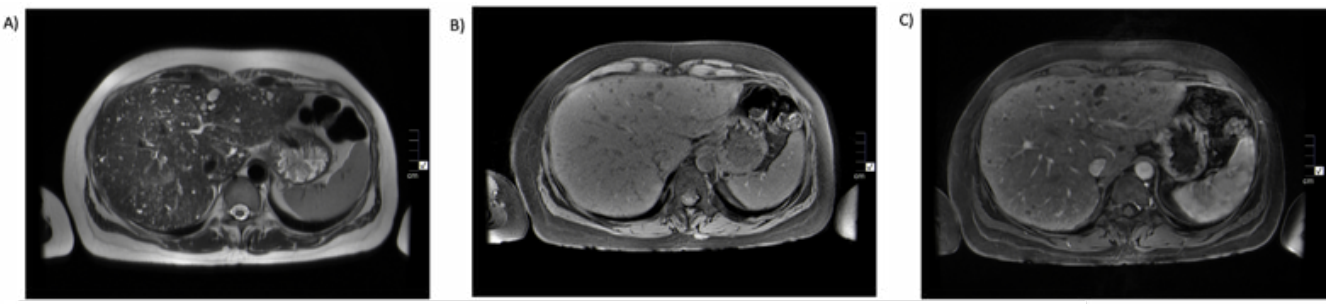

RM hepática: A) T2. B) T1. C) T1 con contraste.

ISSN: 0213-1463 | Rev ACAD 2021; 36 (2): 50-163

RELACIÓN ENTRE LA HIDRADENITIS SUPURATIVA Y LA ESTEATOSIS HEPÁTICA METABÓLICA

Busta Nistal MR[1], Durà Gil M[1], Izquierdo Santervás S[1], Rodriguez Rizzo A[1], Antolín Melero B[1], Mora Cuadrado N[1], Manchado López P[2], Valtueña Santamaría J[2], Aller de la Fuente R[1]

[1]Servicio Aparato Digestivo. [2]Servicio Dermatología.
Hospital Clinico Universitario de Valladolid, Valladolid

Introducción y objetivos: La hidradenitis supurativa (HS) es una enfermedad inflamatoria crónica de la piel, asociada a factores de riesgo metabólico. La esteatosis hepática metabólica (EHmet) está estrechamente asociada a la obesidad y la resistencia a la insulina, con un espectro amplio que va desde esteatosis simple hasta fibrosis, cirrosis e incluso hepatocarcinoma. A pesar de las comorbilidades que presentan en común, varios estudios demuestran que la HS es un factor de riesgo independiente para el desarrollo de EHmet. El objetivo de este trabajo es estudiar la presencia de EHmet en pacientes con HS, conocer los factores de riesgo asociados y el grado de afectación de la enfermedad.

Material y métodos: Estudio transversal de una cohorte de 13 pacientes, diagnosticados en nuestro centro de HS. Se recogieron datos analíticos y clínicos, factores de riesgo cardiovascular incluyendo el síndrome metabólico (SMet) (perímetro abdominal >89cm en mujeres y >102cm en hombres, tensión arterial ≥130/85mmHg, glucemia en ayunas ≥100mg/dl, niveles de triglicéridos (TG) ≥150mg/dl y de colesterol de lipoproteínas de alta densidad (HDL) <40mg/dl en hombres y <50mg/dl en mujeres) y el índice de resistencia a la insulina (HOMA-IR).

La gravedad de la HS se determinó mediante la escala de Hurley. La presencia de esteatosis se determinó mediante ecografía o el índice Hepatic Steatosis Index (HSI) > 30. Para determinar el grado de fibrosis se utilizó el índice no invasivo fibrosis-4 (FIB-4) y se realizó fibroscan® a todos los pacientes.

Resultados: Edad media 40 años (22 a 60 años), (61,5% mujeres). Gravedad de la HS: Leve (2; 15,4%), Moderado (1; 7,7%), Grave (10; 76,9%). La mediana del índice de masa corporal fue de 32 (obesidad grado I) y del perímetro abdominal de 100cm (obesidad central). El 84,6% de los pacientes cumplían criterios de SMet. El 61,5% presentaron resistencia a la insulina (definida como HOMA-IR >2.5). La alanina aminotransferasa (ALT) y aspartato aminotransferasa (AST) fueron normales en todos los pacientes. Todos los pacientes tuvieron un HSI> 30 (esteatosis). La media del valor del índice FIB-4 fue de 0.39 y en todos <1.3 (no fibrosis). El fibroscan mostró valores entre F0-F1 en todos los pacientes excepto en dos de ellos (F2), a uno de los cuales se realizó biopsia que confirmó EHmet con estadio 2 de fibrosis.

Conclusiones: Todos los pacientes de nuestro estudio con HS presentan EHmet (esteatosis y factores de riesgo asociados como obesidad central, SMet o resistencia a la insulina), siendo la fibrosis muy infrecuente. Es necesario el seguimiento de estos pacientes con objeto de detectar precozmente formas avanzadas de la enfermedad.

Figura 1 y 2. Distribución de la muestra en función de los valores del índice FIB-4 (izquierda) y resultado del Fibroscan (derecha)

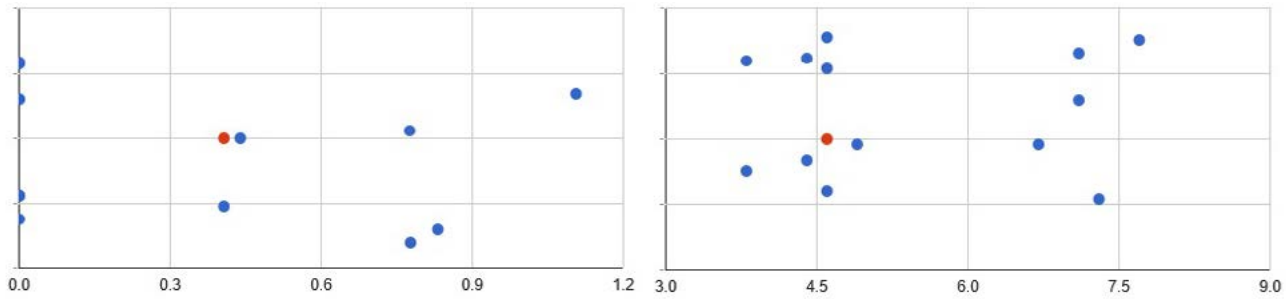

ISSN: 0213-1463 | Rev ACAD 2021; 36 (2): 50-163

PRESENTACIÓN TOMOGRÁFICA POCO HABITUAL DE UN HEPATOCARCINOMA FIBROLAMELAR: "ANTE LA DUDA, BIOPSIA"

Guiomar Moral Villarejo, Olga Neva López García, Michel Colmenares Bulgheroni, Laura García Pravia, Alejandro Ventero Borges, Gabriela Saldaña Pazmiño, Gonzalo López Roldán, Juan Casado Hernández, Enrique Rey Díaz-Rubio

Hospital Clínico San Carlos de Madrid

Introducción: El hepatocarcinoma fibrolamelar, previamente conocido como "hepatoma esosinofílico con fibrosis lamelar", se considera una variante del carcinoma hepatocelular (CHC) primario y es un tumor raro con variaciones geográficas de incidencia. Característicamente, y a diferencia de lo que ocurre en el CHC primario, afecta a población joven (edad media 39 años), no existe predominio de género en la mayoría de las series y la cirrosis y las hepatitis crónicas virales no constituyen factores de riesgo.

Caso clínico: Varón de 27 años que presenta dolor abdominal de 48 horas y síndrome constitucional de meses de evolución. Se palpa hepatomegalia de unos 4 cm, confirmada con radiografía (**Figura 1**) y ecografía abdominal, a expensas del LHI. Se realiza TC abdominal que detecta los hallazgos descritos en las **figuras 2 y 3,** así como nódulos pulmonares bilaterales metastásicos (**Figura 4**), sugerente de tumor neuroendocrino pancreático (TNEP) metastásico. Se realiza una gammagrafía y SPECT-TC con análogos de somatostatina con captación patológica en el hígado de manera generalizada sin otros depósitos patológicos. Ante la disparidad entre los resultados de TC y los del SPECT-TC, se realiza BAG de una LOE hepática con inmuno-histoquímica positiva para CK7 y negativa para cromogranina y sinaptofisina (**Figura 5**), con diagnóstico final de carcinoma hepatocelular fibrolamelar (FL-CHC).

Discusión: El FL-CHC es un tumor poco frecuente y muy agresivo (hasta el 50% se diagnostican en estadios metastásicos). Su presentación más frecuente es una gran masa hepática, heterogénea pero bien definida y con una cicatriz central y/o calcificaciones. Ocasionalmente, puede presentarse como múltiples lesiones quísticas intrahepáticas. La presentación en forma de masa pancreática con lesiones hepáticas múltiples es rara en estos tumores y sin embargo es típica en los TNEP, un tumor con muy diferente manejo y pronóstico. El estudio anatomo-patológico fue necesario para conseguir el diagnóstico definitivo y poder llevar a cabo un tratamiento dirigido.

Figuras.

Fig. 1.. Hepatomegalia de 4 cm, que desplaza el luminograma colónico hacia hipogastrio.

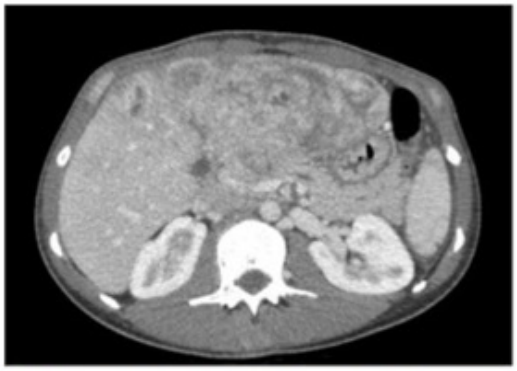

Fig. 2.. Tumoración en cuello de páncreas, dilatación del conducto pancreático principal.

ISSN: 0213-1463 | Rev ACAD 2021; 36 (2): 50-163

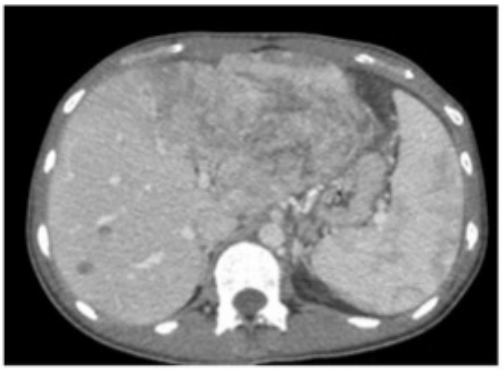

Fig. 3.. Importante afectación metastásica del hígado con múltiples LOES (la mayor de 7 cm) que condiciona estenosis del eje espleno-portal y amputación de la vena hepática izquierda.

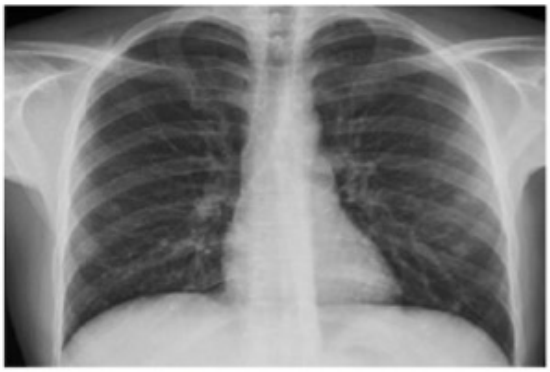

Fig. 4. . Nódulos pulmonares bilaterales sugerentes de metástasis.

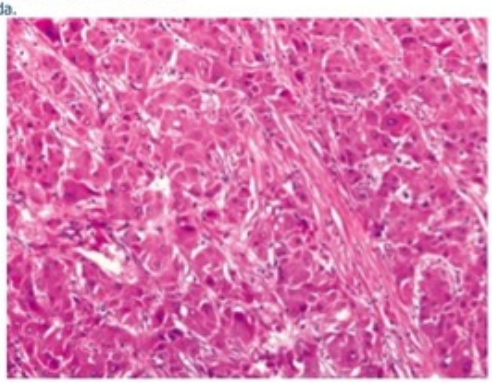

Fig. 5.. Pieza histológica que muestra proliferación neoplásica con morfología de hepatocarcinoma constituida por trabéculas de talla grande con formaciones pseudoglandulares que contienen bilis.