Rev ACAD 2012; 28 (1): 27-29

TUBERCULOSIS INTESTINAL COMO CAUSA DE HEMORRAGIA DIGESTIVA

Phares Orejana L [(a)], López-Martín C [(a)], Pérez-Bedmar Delgado J [(a)], Aramburu González JA [(b)], Núñez Otero J [(a)], Marruffo Ramos R [(a)]

Servicio de Aparato Digestivo [(a)] y Servicio de Anatomía Patológica [(b)]. Hospital Universitario de Getafe. Madrid.

PALABRAS CLAVE

Tuberculosis extrapulmonar, tuberculosis intestinal, Mycobacterium tuberculosis.

Sr. Director:

La tuberculosis (TBC) intestinal es una patología poco prevalente, que actualmente está cobrando importancia por su aumento en nuestro medio. Debido a las graves complicaciones, incluso fatales, que pueden acontecer en su evolución y a la existencia de un tratamiento etiológico eficaz, es importante tener presente esta entidad para su diagnóstico precoz.

Caso clínico

Presentamos aquí el caso de una mujer de 66 años, con antecedentes de fibroadenoma mamario, colecistectomía y herniorrafia inguinal, así como timectomía hace veinte años por Miastenia Gravis, en tratamiento desde entonces con inhibidores de acetilcolinesterasa, azatioprina y corticoides, que ingresa en el servicio de Neumología por un cuadro de insuficiencia e infección respiratorias en el contexto de una crisis miasténica tras la suspensión transitoria de los fármacos inmunomoduladores.

Durante el ingreso, la paciente permaneció de forma prolongada bajo tratamiento inmunosupresor y antibiótico empírico. Como complicación tardía presentó varios episodios de rectorragia con anemización y necesidad repetida de transfusión de hemoderivados, por lo que se realizó un estudio endoscópico digestivo urgente. En la esofagogastroduodenoscopia inicial no se hallaron restos hemáticos ni lesiones sangrantes, aunque se observó en tercio medio esofágico un orificio anfractuoso y profundo, de naturaleza incierta, que sugería como diagnóstico un posible divertículo o fístula (**Figura 1**). A continuación se realizó una colonoscopia en la que se objetivaron abundantes restos hemáticos frescos, sin encontrar lesión causal subyacente. Dado que la situación hemodinámica de la paciente fue empeorando gravemente, se planteó realizar una laparotomía con endoscopia intraoperatoria para explorar el intestino delgado. En esta exploración se objetivaron, en yeyuno proximal, al menos 3 ulceraciones de unos 3-5 mm, escavadas, de bordes edematosos, con fondo fibrinoso; una de ellas con sangrado activo en "jet". Se localizó exteriormente el tramo afecto por las ulceraciones y se realizó una resección con sutura simple, con buenos resultados y sin recidiva del sangrado.

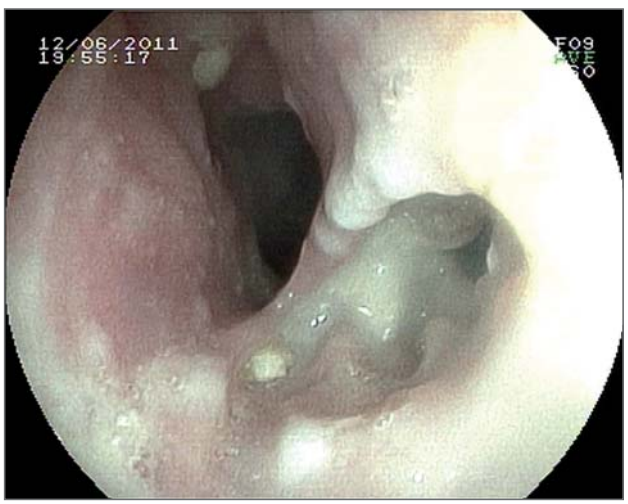

FIGURA 1.- *Candidiasis esofágica y orificio fistuloso en tercio medio esofágico, profundo y anfractuoso.*

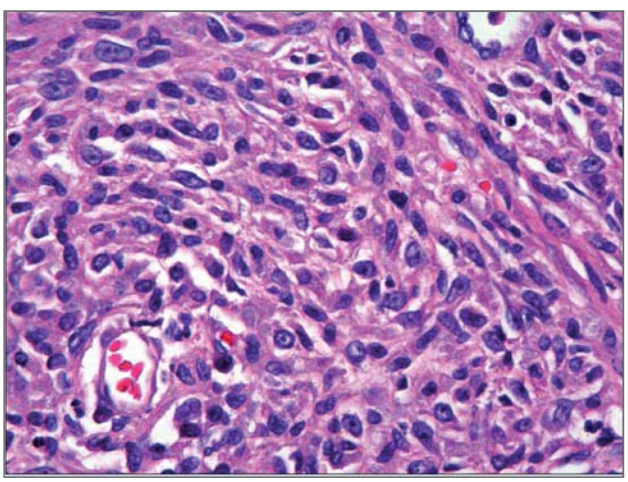

FIGURA 2.- *Proliferación fusocelular de células histiocitarias, sin formación de granulomas dada la inmunosupresión de la paciente (HE x 250).*

CORRESPONDENCIA:
Phares Orejana L
Hospital Universitario de Getafe. Servicio de Medicina Digestiva
Ctra. De Toledo km 12'500 • 28901 Madrid
Tfno: 91 683 93 60 • Email: luciaphares@hotmail.com

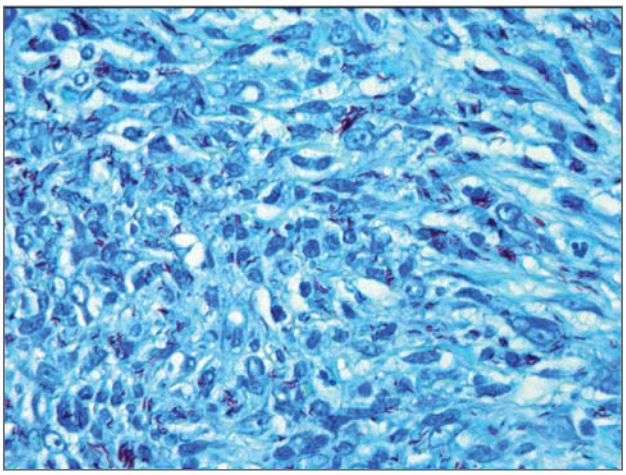

FIGURA 3.- *Histiocitos repletos de bacilos ácido-alcohol resistentes (Kinyoun x 400).*

El estudio anatomopatológico de la pieza quirúrgica evidenció la presencia de *Mycobacterium tuberculosis* (**Figuras 2** y **3**), hallándose el mismo microorganismo en los días posteriores también en un urocultivo, una biopsia de lesión cutánea de codo, aspirado traqueal y hemocultivos. Diagnosticándose así de TBC diseminada, la paciente comenzó tratamiento con tuberculostáticos, respondiendo de forma favorable hasta la fecha.

En endoscopias de control posteriores, el orificio de la pared esofágica presentó mejoría, ya que había comenzado a cerrarse, apoyando la idea de que se tratara de una fístula del mismo origen infeccioso.

Discusión

El *M. tuberculosis* es el microorganismo responsable en la mayoría de los casos de TBC intestinal e infectaba ya en el año 2004 a 1722 millones de personas en todo el mundo [1], existiendo un descenso paulatino desde el año 2006 hasta nuestros días en el número absoluto de infectados, según los datos arrojados en las últimas estadísticas elaboradas por la WHO.

Aunque el número total de infecciones ha disminuido, la reducción de los casos de TBC extrapulmonar ha sido menor y más lenta [2].

La afectación intestinal es poco frecuente, contando con tan sólo un 2% de los casos en un estudio prospectivo realizado en población caucásica entre los años 1991 y 2008, en el que además de dejaba entrever la posible influencia de la edad en el lugar de afectación, encontrándose medias etáreas más avanzadas en la localización gastrointestinal [2].

Los principales mecanismos patogénicos son la vía hematógena desde un foco pulmonar activo, la deglución de esputo infectado de pacientes con TBC pulmonar activa y la ingestión de alimentos contaminados.

Dentro la TBC digestiva, el lugar predilecto por el bacilo es la región ileocecal, ya que es un lugar de estasis relativo con un alto nivel de absorción y abundante tejido linfático [1, 3]. Un lugar muy poco frecuente es el estómago debido a las propiedades bactericidas del ácido gástrico, la escasez de tejido linfático y el rápido vaciamiento de su contenido. A pesar de ello, se han descrito algunos casos de úlceras gástricas que no curan a pesar del tratamiento prolongado con inhibidores de la bomba de protones, llegando al diagnóstico final de tuberculosis mediante estudio histológico y la respuesta favorable al tratamiento tuberculostático [4].

El síntoma más común es el dolor abdominal crónico e inespecífico, encontrándose con frecuencia en la exploración una masa abdominal en fosa ilíaca derecha. El sangrado, en contra de lo sucedido en nuestro caso, suele ser escaso (menos de una veintena de casos reportados de hemorragia masiva hasta 2008), ya que se trata de lesiones generalmente avasculares [3]. Cuando se produce, la hemorragia es más frecuentemente baja, aunque existe algún caso aislado descrito de hemorragia digestiva alta y baja simultáneas [5].

Endoscópicamente podemos encontrar afectación de TBC en forma de lesiones ulceradas generalmente pequeñas y superficiales (60%), lesiones hipertróficas en un 10% (cicatrices, fibrosis y/o masas) o lesiones ulcerohipertróficas (30%). La cápsula endoscópica también ha demostrado utilidad en este sentido [6].

El diagnóstico definitivo pasa por la demostración del bacilo por medios microbiológicos, citológicos e histopatológicos [7, 11], aunque una muestra sin BAAR o granulomas o un cultivo negativo para *M. tuberculosis* no excluye el diagnóstico si la sospecha clínica es alta [8].

Por todo de ello, el diagnóstico de certeza es difícil. Sankappa et al. en su estudio recogieron 100 muestras de resecciones intestinales, 22 de las cuales con sospecha inicial de tuberculosis, en cambio, tan sólo en 6 se obtuvo finalmente este diagnóstico. En los restantes casos se trataba de enteritis isquémica y enteritis crónica inespecífica, obteniendo un caso de neoplasia, otro de enfermedad de Crohn y otro de intususpección [9].

El tratamiento es habitualmente médico con fármacos tuberculostáticos (Isoniazida, Pirazinamida, Rifampicina y Etambutol), reservando la cirugía para los casos de diagnóstico incierto o las complicaciones [1]. Entre éstas se encuentran la obstrucción, perforación y fistulización. La formación pseudoaneurismática es una complicación rara de la tuberculosis intestinal, descrita en localizaciones como aorta, arteria femoral y arterias viscerales tales como celíaca, hepática, gastroduodenal y mesentérica superior, pudiendo permanecer el individuo asintomático aunque en el caso de sangrado, la consecuencia es a menudo fatal [10].

Como conclusión podemos decir que la TBC es una enfermedad que va en aumento en nuestro medio y que por ello debemos sospecharla ante pacientes inmunodeprimidos con episodios de hemorragia digestiva recurrentes, con o sin sintomatología pulmonar asociada, buscando y biopsiando siempre las lesiones encontradas endoscópicamente.

Bibliografía

1. *Farías O, López M, Morales JM, Medina M, Buonocunto G, Ruiz IE et al. Tuberculosis peritoneal e intestinal: una enfermedad ancestral que impone nuevos retos en la era tecnológica. Informe de un caso y revisión de la literatura. Rev Gastroenterol Mex 2005; 70 Núm 2: 170-8.*
2. *García- Rodríguez JF, Álvarez-Díaz H, Lorenzo-García MV, Mariño-Callejo A, Fernández-Rial A, Sesma-Sánchez P. Extrapulmonary tuberculosis: epidemiology and risk factors. Enferm Infecc Microbiol Clin 2011; 29: 502-9.*
3. *Kazuko B, Osada T, Matsumoto K, Shibuya T, Sakamoto N, Kawabe M et al. Gastrointestinal tuberculosis as a cause of massive bleeding. Med Sci Monit 2009; 15 (10): 151-4.*
4. *Ishii N, Furukawa K, Itoh T, Fujita Y. Primary gastric tuberculosis presenting as non-healing ulcer and mimicking Crohn's disease. Intern Med 2011; 50: 439-42.*
5. *Kuganeswaran E, Smith O, Quiason S, Clarkson W, Pandya P, DePond W. Both massive upper and lower gastrointestinal hemorrhage secondary to tuberculosis. AJG 1999; 94: 270-2.*
6. *Uday Ghohal, Chandrasekharan Lakshmi, Sunil kumar, Kshaunish Das, Asha Misra, Praveer Rai et al. Capsule endoscopy for obscure gastrointestinal bleeding in the tropics: report from India. Digestive Endoscopy 2011; 23:17-23.*
7. *S. K. Sharma, A. Mohan. Extrapulmonary tuberculosis. Indian J Med Res 2004; 120: 316-53.*
8. *Marjorie P. Golden, Holenarasipur R Vikram. Extrapulmonary tuberculosis: an overview. AFP 2005; 72 Núm 9: 1761-7.*
9. *Sankappa P. Sinhasan, Rekha B. Puranik, Mohan H. Kulkarni. Andominal Tuberculosis May Masquerade Many Diseases. Saudi J Gastroenterol 2011; 17: 110-3.*
10. *Isil Bavunoglu, Fadil Ayan, Ilhan Karabicak, Yacoub Ledamo, Cem Sayilgan, Furuzan Numan et al. Selective jejunal artery pseudoaneurysm embolization in a patient with massive gastrointestinal bleeding due to intestinal tuberculosis. The Journal of Emergency Medicine 2006; 31: 391-4.*
11. *Benjamin A, Narayan D, Ghoshal U, Phillip M, Ganesh C, Nageshwar D et al. Differentiation of Crohn's disease from intestinal tuberculosis in India in 2010. World J Gastroenterol 2011; 17: 433-43.*