

DISOLUCIÓN DE BEZOAR CON BEBIDA GASEOSA DE COLA.

Velayos J^(*), Velayos B^(**), Fernández L^(**),
González J M^(**)

Atención Primaria Valladolid Oeste^(*).
Servicio de Aparato Digestivo.
Hospital Clínico de Valladolid^(**)

Sr. Director:

Le presentamos el caso clínico de un paciente de 56 años que acudió a urgencias porque desde hacía 2 meses y de forma progresiva presentaba náuseas y vómitos alimentarios ocasionales, epigastralgia sin irradiación tipo plenitud y pérdida de unos 4 kg de peso. A la exploración, el abdomen estaba blando, depresible, con leve molestia en epigastrio, matidez y "bazuqueo" a la percusión y ruidos aumentados difusos, sin que se palparan masas ni megalias. Se le realizó analítica, que no mostró alteraciones de interés. La radiografía simple de abdomen (**Figura 1**) sugirió el diagnóstico de bezoar (con aumento del tamaño gástrico y relleno difuso de todo su contenido, distensión uniforme de las paredes estomacales que motivaban desplazamiento inferior de asas intestinales y signos de estrechamiento pilórico), por lo que se ingresó al paciente para confirmación diagnóstica e inicio del tratamiento. Se instauró sueroterapia y dieta absoluta, salvo ingesta por sonda nasogástrica de bebida gaseosa de cola con fines terapéuticos, que el enfermo toleró correctamente. A las 24 h se solicitó radiografía de control (**Figura 2**), en donde se observó la resolución aparente del bezoar. La gastroscopia posterior informó de un estrechamiento pilórico de origen neoplásico.

Los bezoares⁽¹⁾ son cuerpos extraños en el tracto gastrointestinal cuyo origen está en la ingesta de objetos o comidas que no atraviesan el píloro. Su origen etimológico está en las piedras o material duro que aparecen en los estómagos o intestinos de animales tras su sacrificio; dichas concreciones eran consideradas sagradas en las antiguas culturas al atribuírseles poderes curati-

vos ("beluzaar", del hebreo, que significa antídoto). Se dividen según su origen en fitobezoares (material vegetal), tricobezoares (pelo), lactobezoares, bezoares de levaduras, concreciones de material orgánico, secuelas de cirugía...

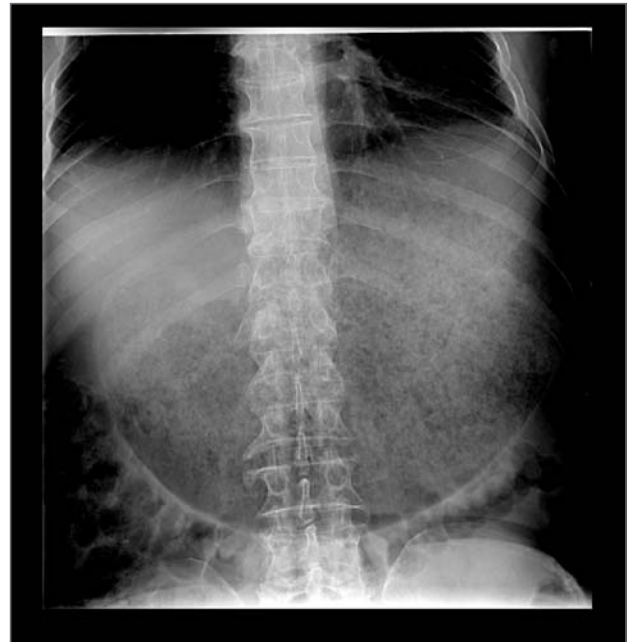

FIGURA 1.-

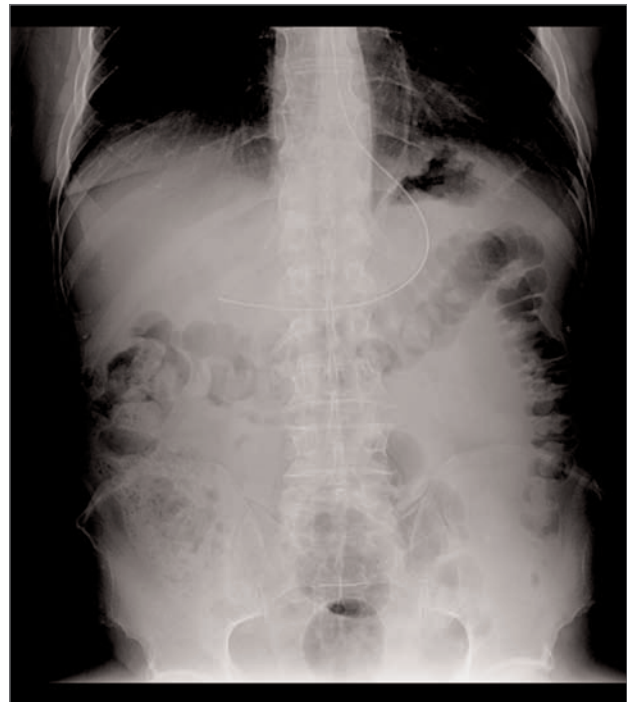


FIGURA 2.-

CORRESPONDENCIA:

Dr. Velayos
E-mail: VELAYO@terra.es

Como causas para su formación intervienen trastornos psiquiátricos, alimentarios, dismotilidad o problemas de vaciamiento gástrico. Su diagnóstico se basa en la anamnesis, la exploración física y pruebas de imagen complementarias, que pueden ser más o menos rentables según el material acumulado. Se realizará endoscopia en todo caso; esta prueba puede ser curativa al ayudar a su disolución o extracción.

Las bebidas de cola ⁽²⁾ a través de sonda nasogástrica pueden formar parte del manejo terapéutico para conseguir su resolución; su buena tolerabilidad y nulos efectos secundarios son sus principales ventajas. Se debe optar por otros abordajes médicos, endoscópicos y/o quirúrgicos de forma progresiva según el caso.

BIBLIOGRAFÍA

1. Williams RS. The fascinating history of bezoars. *Med J Aust* 1986 Dec 1-15; 145 (11-12): 613-614.
2. Meseeguer Ruiz VA, Calvo Herran F. Phytobezoar treatment with Coca-cola. *Med Clin (Barc)* 2008 Oct 11; 131 (12): 479.