ISSN: 0213-1463 | Rev ACAD 2021; 36 (2): 50-163

Endoscopia Digestiva

SÍNDROME DE CORAZÓN ROTO TRAS COLONOSCOPIA

Rosanna Villanueva Hernández, Pedro Daniel Perdiguero Martín, Darío Alejandro Adames Acosta. María Ortiz Cascales

Hospital Nuestra Señora de Sonsoles. Ávila.

Introducción: El síndrome de corazón roto o miocardiopatía de Takotsubo (MT), es una disfunción sistólica transitoria que imita a un síndrome coronario agudo sin alteraciones en la coronariografía. Suele desencadenarse por estrés físico, emocional o ambos. Por otro lado, la colonoscopia es un procedimiento seguro y habitualmente no asocia efectos adversos cardiovasculares, no obstante, constituye una fuente de estrés para el paciente.

Presentamos un caso de esta inusual entidad, tras una colonoscopia.

Caso clínico: Mujer de 80 años con antecedentes de HTA, fibrilación auricular anticoagulada con rivaroxavan. Acude a urgencias por hematoquecia de horas de evolución sin otros síntomas. No repercusión clínica hi hemodinámica. Anemia normocítica leve (hemoglobina de 11.1 g/dl, con una previa de 12,3 g/dl), ingresa en digestivo para completar estudio. Se suspende la anticoagulación y se explican los riesgos/beneficios de dicha actitud. La paciente reacciona con ansiedad y preocupación, requiriendo ansiolíticos. A las 24 horas, estando estable y sin signos de sangrado, se realiza colonoscopia completa, objetivando en sigma lesión tipo Dieulafoy con sangrado discreto persistente, que se controla con clip hemostático sin complicaciones. A las 6 horas, presenta disnea y dolor anginoso asociando cambios electrocardiográficos compatibles con isquemia miocárdica, troponina sérica 2,538.4 pg/ml, hemoglobina estable (11 g/dl) y sin signos de sangrado digestivo. Con sospecha de síndrome coronario agudo, se pauta aspirina, clopidogrel, y heparina. Cardiología realiza monitorización estrecha y ecocardiograma que muestra cambios compatibles con miocardiopatía por estrés (acinesia antero-infero septal apical) y FEVI deprimida. Con sospecha de miocardiopatía Takotsubo, se realiza coronariografía, confirmándose el diagnóstico, ante ausencia de obstrucción coronaria. Mejoría clínica progresiva. A las 48 horas, troponina normal y mejoría en los cambios electrocardiográficos. Al 8º día del ingreso, en ecocardiograma control se objetiva mejoría en los cambios iniciales y normalización de la FEVI. Durante la hospitalización, no nuevos episodios de hemorragia digestiva. A los 3 meses, se realiza ecocardiograma control sin hallazgos relevantes.

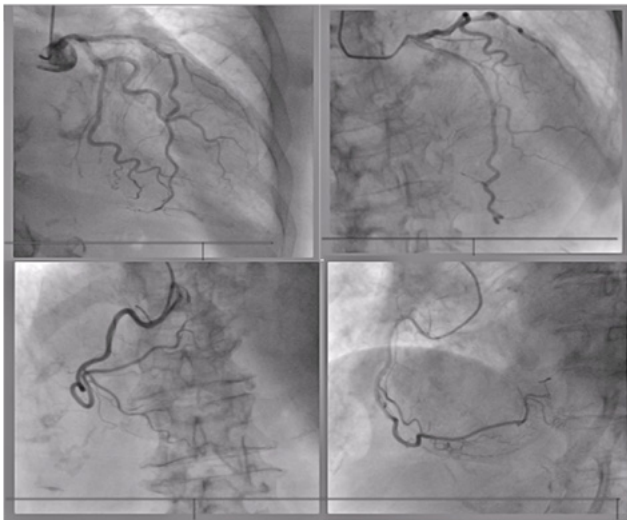

Coronariografía sin signos de obstrucción coronaria

Discusión: Existen pocos casos descritos de MT tras endoscopia. A pesar del contexto de la hemorragia, esta fue leve y sin repercusión significativa, por lo que todo apunta a que el evento fue precipitado por el estrés de la paciente, que también asociaba otros factores precipitantes de MT: riesgo cardiovascular, ansiedad y postmenopausia.

ISSN: 0213-1463 | Rev ACAD 2021; 36 (2): 50-163

TRATAMIENTO ENDOSCÓPICO EN DOS TIEMPOS DE LINFOMA MALT POLIPOIDE CAUSANTE DE OBSTRUCCIÓN AL VACIAMIENTO GÁSTRICO

Elena Resina Sierra[1], Magdalena Adrados de Llano[2], Raquel Muñoz González[1], Alberto Ezquerra Durán[1], Cecilio Santander Vaquero[1], Pablo Miranda García[1]

[1]Servicio de Aparato Digestivo, Hospital Universitario de La Princesa, Instituto de Investigación Sanitaria Princesa (IIS-IP), Universidad Autónoma de Madrid (UAM), Centro de Investigación Biomédica en Red de Enfermedades Hepáticas y Digestivas (CIBEREHD)
[2]Servicio de Anatomía Patológica, Hospital Universitario de La Princesa

Introducción: La obstrucción al vaciamiento gástrico (OVG) puede deberse a trastornos motores u obstrucción mecánica. Actualmente, la causa principal son las neoplasias malignas (50-80%), siendo la más frecuente el adenocarcinoma pancreático. Los síntomas incluyen náuseas, vómitos, dolor, saciedad o distensión abdominal. El tratamiento depende de la etiología.

El linfoma MALT (mucosa-associated lymphoid tissue) representa el 40% de los linfomas gástricos primarios, que son los más frecuentes de los linfomas extranodales. Sin embargo, representan solo un 2-7% de las neoplasias malignas gástricas. El 90% se asocian a infección por H. pylori y su erradicación obtiene altas tasas de remisión. Clínicamente suele ser paucisintomático, aunque puede causar dispepsia o, más infrecuentemente, síndrome constitucional u obstrucción.

Caso clínico: Mujer de 86 años con náuseas y anemia. Se evidenció la presencia de un gran pólipo Paris 0-Ip en antro alto prolapsado a bulbo y ocupando por completo el píloro (**Figuras 1 y 2**). Se realizó un primer tratamiento endoscópico con colocación previa de Polyloop (Olympus, Tokio, Japón) pero la resección con asa resultó imposible, sin conseguir la sección del tallo ni de la cabeza. Se intentó la sección del tallo con instrumentos de disección submucosa endoscópica (DSE) pero no se consiguió un plano de corte seguro. Por último, se intentó una DSE estándar, pero probablemente por la presencia del lazo o la tracción de la muscular propia del pedículo, no se logró y se suspendió la exploración. Se tomaron biopsias que mostraban cambios inespecíficos. Ante la persistencia de síntomas, realizamos una segunda sesión a las 6 semanas. El pólipo seguía prolapsado en bulbo, pero había disminuido de tamaño (**Figura 3**), se realizó polipectomía con asa de diatermia sin dificultad. El estudio histológico demos-

Figura 1. Pedículo de unos 25 mm prolapsando a través del píloro

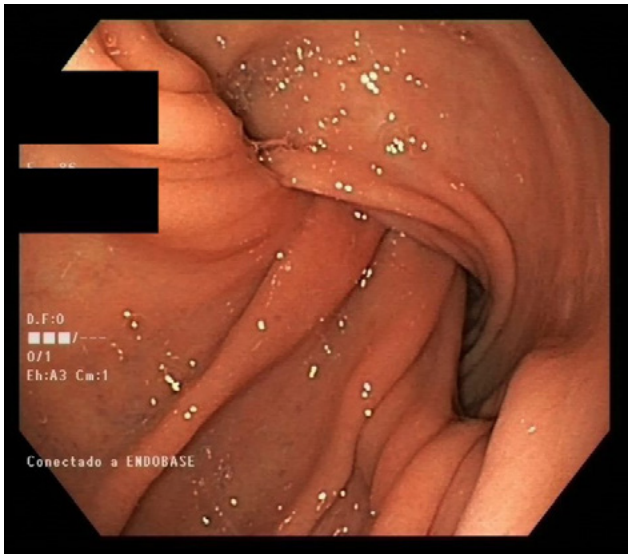

Figura 2. Cabeza de unos 35 mm en retroflexión en bulbo

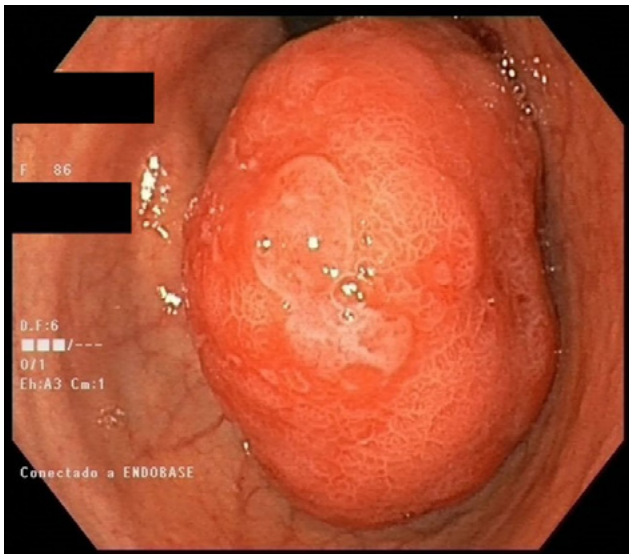

ISSN: 0213-1463 | Rev ACAD 2021; 36 (2): 50-163

Figura 3. . Se aprecia el tallo ulcerado y una marcada disminución del tamaño del pólipo

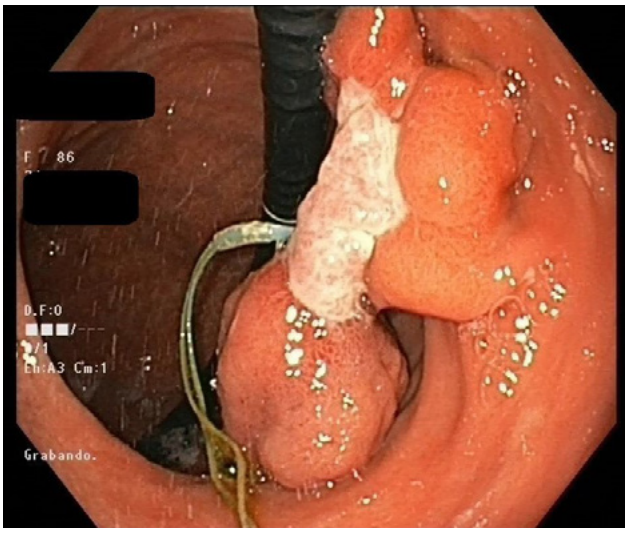

tró infiltración por linfoma MALT de bajo grado (**Figura 4**). Realizamos estudio de extensión con ecoendoscopia y Tomografía axial computarizada clasificándose como Estadio II de la clasificación Ann Arbor. Pautamos tratamiento erradicador de Helicobacter pylori como tratamiento del linfoma MALT.

Discusión: Los pólipos gigantes gástricos son una causa infrecuente de OVG. El linfoma MALT puede presentarse de formas muy diversas en la endoscopia, siendo las lesiones erosivas o ulceradas la más comunes. El estudio histológico es esencial para realizar un diagnóstico y tratamiento adecuados en cada caso. El pronóstico en Linfoma MALT de bajo grado en estadios iniciales es bueno, con tasas de remisión cercanas al 80% y supervivencia a 5 años superiores al 90%.

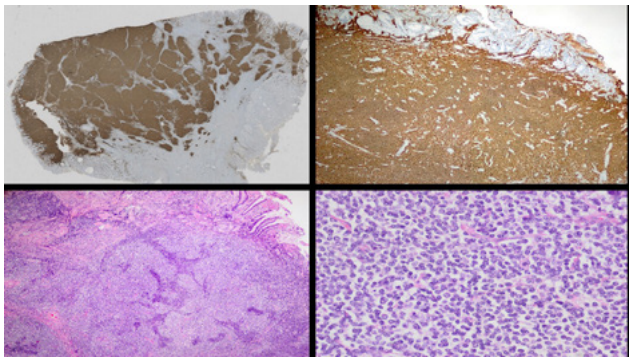

Figura 4. A: inmunohistoquimica CD20+, se puede apreciar el tallo del pólipo libre de infiltración por linfoma. B: Celularidad linfoide CD20+ con mucosa antral normal en la superficie. C: Hematoxilina-eosina con celularidad linfoide bien diferenciada. D: Hematoxilina-eosina a mayor aumento

ISSN: 0213-1463 | Rev ACAD 2021; 36 (2): 50-163

TRATAMIENTO ENDOSCÓPICO EN DOS TIEMPOS COMBINANDO RESECCIÓN MUCOSA ENDOSCÓPICA Y RESECCIÓN TRANSMURAL

Raquel Muñoz González[1], Elena Resina Sierra[1], Alberto Ezquerra Durán[1], Edgar Fernández Velado[1], Celia Gómez Labrador[1], Juan Francisco Prieto Aparicio[1], Francisco Javier Pardilla Moraleda[1], Cecilio Santander[1,2], Pablo Miranda García[1,2]

[1]Servicio de Aparato Digestivo. Hospital Universitario de La Princesa. [2]Facultad de Medicina, Universidad Autónoma de Madrid. [2]Servicio de Aparato Digestivo. Hospital Universitario de La Princesa. Instituto de Investigación Sanitaria Princesa (IIS-IP), Universidad Autónoma de Madrid, Centro de Investigación Biomédica en Red de Enfermedades Hepáticas y Digestivas (CIBEREHD).

Introducción: El tratamiento de lesiones cólicas con signo de non-lifting mediante resección endoscópica transmural (Endoscopic Full-Thickness Resection, EFTR) mediante el dispositivo FTRD (Full-Thickness Resection Device, Ovesco Endoscopy AG, Tübingen, Alemania) está limitado principalmente por el tamaño de las lesiones, que no debe superar los 25-30mm. El enfoque híbrido mediante la combinación de resección mucosa endoscópica (RME) de las zonas que no presentan signo de non-lifting con la resección mediante EFTR de las zonas que no sobreelevan amplía el conjunto de lesiones susceptibles de tratamiento endoscópico.

Caso clínico: Mujer de 65 años sometida a colonoscopia para vigilancia endoscópica de pólipos, con hallazgo en colon transverso de una lesión de crecimiento lateral (Lateral Spreading Tumor, LST) no granular plano elevada NICE 2, sobre escara de RME previa compatible con recurrencia de unos 35 mm con un componente París 0-IIa de unos 20mm y un componente 0-IIb de 15mm (**Figura 1**).

Se realizó una RME estándar en fragmentos de las zonas que sobreelevan de forma adecuada, quedando la zona central Paris 0-IIb de 15mm con signo de non-lifting pendiente de resección (**Figura 2**).

En un segundo tiempo, a las 4 semanas, se realizó EFTR mediante dispositivo FTRD (Ovesco Endoscopy AG, Tübingen, Alemania) (**Figura 3 y 4**), con dificultad para la tracción de la lesión, aunque sin eventos adversos periprocedimiento, con resultado en la anatomía patológica del espécimen resecado mediante EFTR de adenoma tubular con displasia de alto grado.

En el seguimiento endoscópico a los 3 y 12 meses no se objetivaron datos de recurrencia en la zona de resección.

Discusión: La combinación de RME y de resección endoscópica transmural permite un abordaje completo y mínimamente invasivo lesiones cólicas mayores de 25-30 mm no resecables exclusivamente mediante RME convencional o EFTR.

Figura 1. LST no granular plano elevado sobre escara de RME previa compatible con recurrencia, visión con luz blanca

Figura 2. RME de la lesión en fragmentos quedando zona central con signo de non-lifting

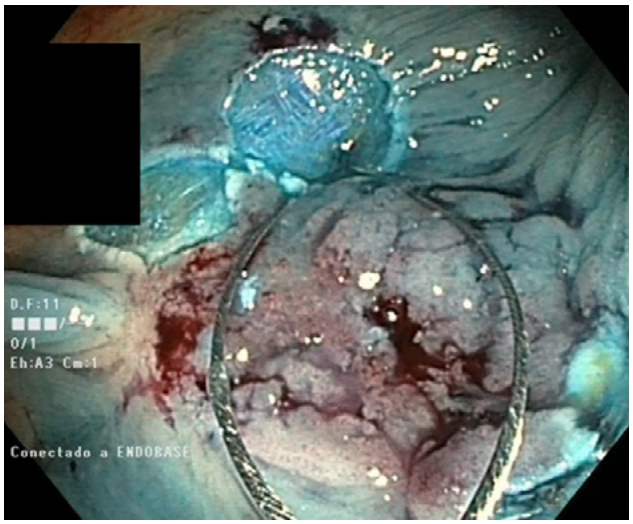

ISSN: 0213-1463 | Rev ACAD 2021; 36 (2): 50-163

Figura 3. EFTR clip normoposicionado. Se aprecia grasa y serosa cólica

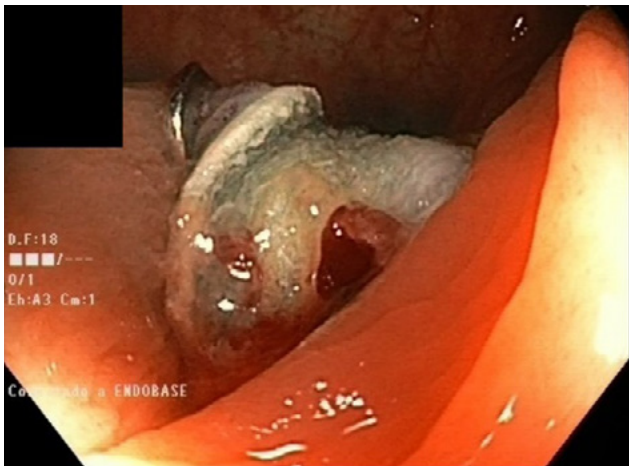

Figura 4. Vertiente parietal del espécimen resecado con grasa pericólica

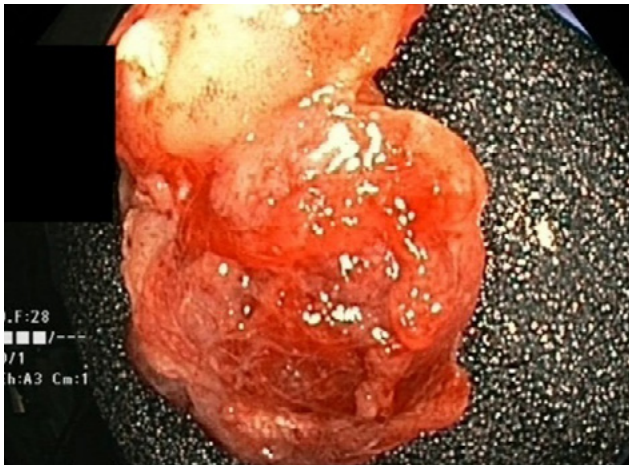

ISSN: 0213-1463 | Rev ACAD 2021; 36 (2): 50-163

CARCINOMA ASOCIADO A DIVERTÍCULO DE ZENKER: UN HALLAZGO INFRECUENTE EN UNA PATOLOGÍA INFRECUENTE

Raquel Muñoz González[1], Elena Resina Sierra[1], Alberto Ezquerra Durán[1], Edgar Fernández Velado[1], Juan Francisco Prieto Aparicio[1], Celia Gómez Labrador[1], María Caldas Álvarez[1,2], Jorge Mendoza Jiménez-Ridruejo[1,2], Cecilio Santander[1,2], Pablo Miranda García[1,2]

[1]Servicio de Aparato Digestivo. Hospital Universitario de La Princesa.
[2]Servicio de Aparato Digestivo. Hospital Universitario de La Princesa. Instituto de Investigación Sanitaria Princesa (IIS-IP), Universidad Autónoma de Madrid, Centro de Investigación Biomédica en Red de Enfermedades Hepáticas y Digestivas (CIBEREHD).

Introducción: El divertículo de Zenker (DZ) es una formación sacular en la pared posterior de la unión faringo-esofágica. Cursa con disfagia orofaríngea y puede asociar neumonías por aspiración, ulceración, sangrado o fístulas. La degeneración maligna es muy infrecuente (0,3-1,5%).

Caso clínico: Mujer de 89 años con hipertensión arterial, con cuadro de meses de evolución de síndrome constitucional, disfagia orofaríngea para sólidos y líquidos y regurgitaciones alimentarias.

Se realizó esofagogastroduodenoscopia con hallazgo de DZ. En el fondo del divertículo se apreció una lesión plana de unos 8 mm con patrón de criptas irregular, indurada y ligeramente sobreelevada, sugestiva de carcinoma precoz (**Figuras 1 y 2**). No se biopsió por riesgo de perforación al encontrarse en el fondo de saco del divertículo.

Se completó el estudio con TC cervico-toraco-abdominal sin alteraciones. El esofagograma con bario confirmó la presencia de un DZ de 33 mm (**Figura 3**).

Se decidió realización de diverticulotomía endoscópica con Stag Beetle junior (Sumius, Tokio, Japón) y diverticuloscopio (Cook Medical, Indiana, EEUU) con doble incisión y miomectomía del tabique entre incisiones con asa de polipectomía estándar de 10mm (SnareMaster, Olympus, Tokio, Japón), colocando tres hemoclips de 11mm (MTW Endoskopie, Wesel, Alemania) en el fondo del tabique (Figura 4), sin complicaciones.

Tras el procedimiento se produjo importante mejoría clínica con remisión de la disfagia.

Discusión: El desarrollo de carcinoma sobre DZ es infrecuente. Los principales factores de riesgo son la edad avanzada, el sexo masculino y los divertículos grandes y de largo tiempo de evolución. La mayoría de

Figura 1. Lesión en fondo de divertículo de Zenker sugestiva de carcinoma precoz, visión con luz blanca

Figura 2. Visión de la lesión con NBI

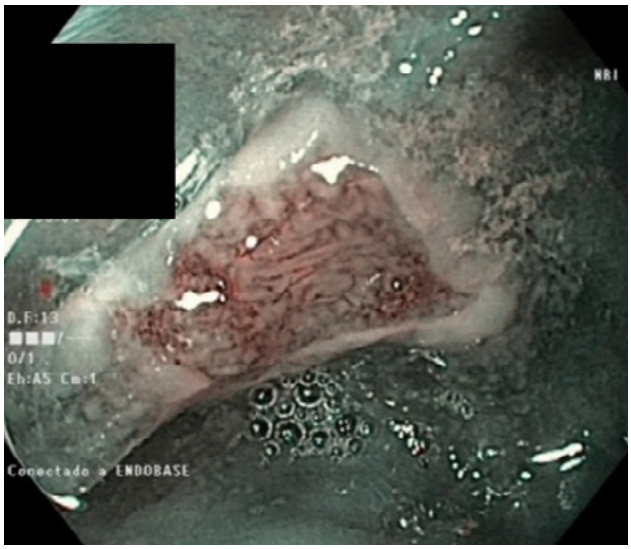

ISSN: 0213-1463 | Rev ACAD 2021; 36 (2): 50-163

Figura 3. Esofagograma con bario que muestra imagen sacular de 33 mm compatible con divertículo de Zenker

los casos reportados provienen de diverticulectomías quirúrgicas en las que se puede realizar un análisis histológico de la pieza quirúrgica. En nuestro caso, el diagnóstico se basa en la imagen endoscópica: lesión sobreelevada, indurada, con patrón de criptas y vascular aberrante, aunque no se pudo confirmar mediante biopsia para evitar el riesgo de perforación dada la localización en el fondo del divertículo.

Figura 4. Resultado final tras realización de diverticulotomía y cierre con hemoclips

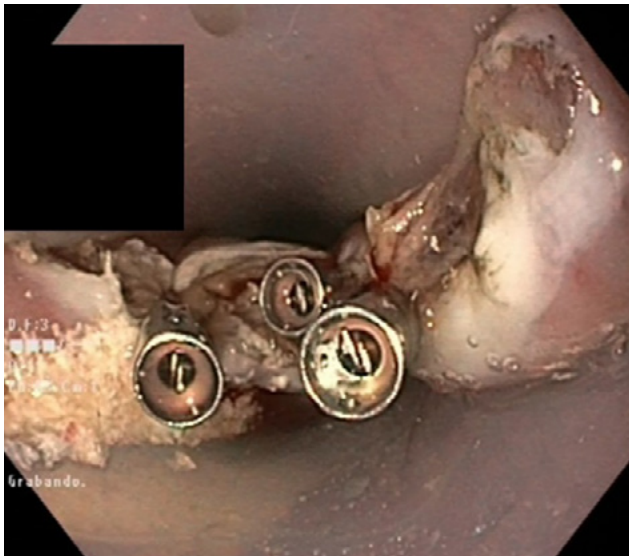

ISSN: 0213-1463 | Rev ACAD 2021; 36 (2): 50-163

ESÓFAGO NEGRO
UN HALLAZGO ENDOSCÓPICO POCO COMÚN

Casado Hernández J, Mateos Sánchez P, Saldaña Pazmiño GM, López Roldán G, García Pravia L, Moral Villarejo G, Ventero Borges A, Vázquez Romero M, Esteban López-Jamar JM, Rey Díaz-Rubio E

Servicio Aparato Digestivo. Hospital Clínico San Carlos, Madrid

Introducción: La necrosis esofágica aguda o "esófago negro" es una entidad infrecuente que suele presentarse en pacientes con comorbilidades en el seno de una enfermedad aguda grave. Se debe a fenómenos isquémicos locales, y suele evolucionar favorablemente con la resolución de la causa subyacente.

Caso clínico: Varón de 87 años hipertenso, con enfermedad renal crónica y antecedente reciente de colecistitis aguda tratada de manera conservadora. Acude a realizarse ecoendoscopia ambulatoria. Endoscópicamente, en el tercio inferior del esófago se observa una mucosa negruzca y friable, que da paso abruptamente a nivel de la línea Z a una mucosa gástrica normal. La ecoendoscopia objetiva colédocolitiasis.

Reinterrogado, refiere dolor abdominal, disfagia y coluria desde hace una semana, así como un vómito en posos de café hace 12 horas. A la exploración se objetiva dolor abdominal epigástrico y en hipocondrio derecho e ictericia mucocutánea. Analíticamente destacan anemia, empeoramiento de la función renal, elevación de urea, parámetros de colestasis y bilirrubina, así como amilasa y lipasa en rango de pancreatitis.

Se instaura tratamiento intravenoso con sueroterapia, analgesia y omeprazol 40 mg/8h, con progresiva mejoría. Se realiza CPRE terapéutica 5 días después, objetivándose mejoría endoscópica de la mucosa esofágica a la visión lateral del duodenoscopio.

Discusión: El esófago negro tiene una incidencia de 0,01-0,02% en exploraciones endoscópicas. Suele presentarse en varones con pico de edad a los 67 años con comorbilidades como diabetes, tumores, alcoholismo, hipertensión o enfermedad coronaria, en el seno de un proceso agudo grave.

Su patogenia es multifactorial, aunque la causa principal son los fenómenos isquémicos locales a nivel de la mucosa del tercio inferior del esófago, debido a su menor vascularización. La forma de presentación clínica más frecuente es la hemorragia digestiva alta.

El diagnóstico se basa en el hallazgo endoscópico de una mucosa parduzca o negra, friable, que se extiende generalmente hasta la unión esofagogástrica, dando paso a una mucosa gástrica normal.

El manejo se basa en medidas de soporte, IBP a altas dosis y tratamiento de la enfermedad de base. Aunque suele indicar un pronóstico infausto, la mayoría de las muertes se relacionan con el proceso subyacente, tendiendo a resolverse espontáneamente una vez resuelta la causa.

Bibliografía:

1. G.E. Gurvits. Black esophagus: acute esophageal necrosis syndrome. World J Gastroenterol 2010. 14; 16(26):3219-3225.
2. G.E. Gurvits, A. Shapsis, N. Lau, et al. Acute esophageal necrosis: a rare syndrome. J Gastroenterol 2007; 42:29-38.
3. L. J. Gómez, J. Barrio, R. Atienza, et al. Esofagitis necrotizante aguda. Una patología poco conocida. Rev Esp Enferm Dig 2008. 100; 11:701-705.
4. L.A. Ángel, J. Cortés, E.A. Forero, et al. Esofagitis necrotizante (esófago negro). Presentación de casos y revisión de la literatura. Rev Colomb Gastroenterol 2018. 33(3):249-267.
5. Augusto F, Fernandes V, Cremers VI, et al.. Acute necrotizing esophagitis: a large retrospective case series. Endoscopy. 2004;36:411-415.

Figura 1. Transición entre la mucosa esofágica del tercio medio, de aspecto normal, y distal, donde comienzan los cambios isquémicos

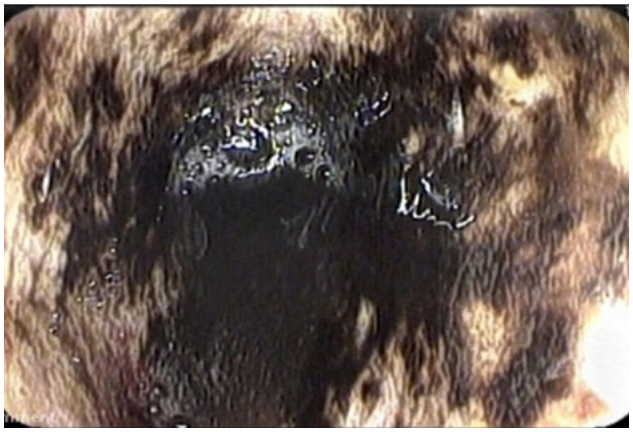

ISSN: 0213-1463 | Rev ACAD 2021; 36 (2): 50-163

Figura 2. Aspecto típico de la mucosa del tercio distal en la necrosis esofágica aguda

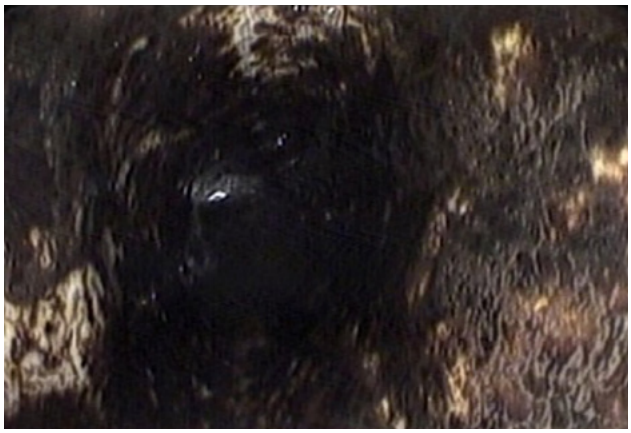

Figura 3. Estómago con mucosa respetada y abundante contenido con restos hemáticos

ISSN: 0213-1463 | Rev ACAD 2021; 36 (2): 50-163

PAPEL DE LA ENDOSCOPIA EN EL MANEJO DE LAS COMPLICACIONES ASOCIADAS A LA CIRUGÍA BARIÁTRICA

Bellart Llavall M, García Durán F, Carneros Martín JA, Gil Santana M, Pizarro Vega N, Ruiz Fuentes P, Bermejo F

Servicio Aparato Digestivo. Hospital Clínico San Carlos, Madrid

Introducción: La endoscopia es de gran importancia en el manejo diagnóstico y. terapéutico de las complicaciones de la cirugía bariátrica.

Objetivo: Revisar las complicaciones post-cirugía bariátrica y evaluar el manejo endoscópico realizado.

Material y métodos: Estudio retrospectivo y transversal donde se analizan las complicaciones de pacientes intervenidos de cirugía bariátrica en el Hospital Universitario de Fuenlabrada desde septiembre de 2006 a diciembre de 2019.

Se han evaluado las complicaciones postquirúrgicas junto el manejo endoscópico realizado así como la necesidad de cirugía.

Resultados: Se incluyeron 512 pacientes intervenidos de cirugía bariátrica (391 (76.5%) by-pass gástrico, 110 (21.5%) gastrectomía tubular, 11(2%) otras), siendo 71.5% mujeres.

Se diagnostico fuga/fístula a 6 pacientes (1%) , 4 (66.6%) precoces (<30 días post-quirúrgico) y 2 (33.3 %) tardías (> 30 días post-quirúrgico), realizando manejo endoscópico en el 50% (1 tratado con prótesis recubierta, 1 tratado con hemoclip y 1 tratado con prótesis recubierta + hemoclip), 1 paciente (16.7%) recibió manejo conservador y los otros 2 (33.3%) tratamiento quirúrgico.

Se diagnostico estenosis a 17 pacientes (3.3%) , 2 (11.6%) precoces y 15 (88.4%) tardías, siendo 14 (82.4%) gastroyeyunales. 15 (88.2%) recibieron tratamiento mediante dilatación endoscópica con una media de 3+/- 2 sesiones, con una tasa de éxito de 80%. 5 (29%) requirieron tratamiento quirúrgico, 3 de ellos (60%) tras fracasar el tratamiento endoscópico y 2 (40%) como primera opción.

Se diagnóstico de volvulación gástrica a 1 paciente, tratándose inicialmente con 2 sesiones de dilatación con balón hidrostático + prótesis metálica parcialmente recubierta que se mantuvo durante un mes.

Conclusiones: La endoscopia tiene un papel importante en el manejo de complicaciones en la cirugía bariátrica. Suele ser la primera opción terapéutica, quedando el tratamiento quirúrgico como opción de rescate tras el fracaso del tratamiento endoscópico. La endoscopia tiene un papel importante en el manejo de complicaciones en la cirugía bariátrica. Suele ser la primera opción terapéutica, quedando el tratamiento quirúrgico como opción de rescate tras el fracaso del tratamiento endoscópico.

ISSN: 0213-1463 | Rev ACAD 2021; 36 (2): 50-163

UNA FORMA ATÍPICA DE ENETEROPATÍA INDUCIDA POR AINES: ENFERMEDAD DIAFRAGMÁTICA INTESTINAL

Berta Lapeña Muñoz, Víctor Escrich Iturbe, Ángela Martínez Herreros, María Fraile González, Alba García Rodríguez, Nerea Alonso Bilbao, Carlos Córdova Cazarez

Hospital San Pedro de Logroño

Introducción: La enteropatía por AINEs es una complicación frecuente que suele presentarse como anemia por sangrado gastrointestinal, seguido de malabsorción, disfunción ileal y la enfermedad diafragmática intestinal (EDI) en algunos casos con obstrucción intestinal como forma más grave de presentación.

La EDI es una entidad rara de difícil diagnóstico clínico, radiológico y patológico, cuya causa es el consumo de AINEs durante períodos largos de tiempo, mínimo 2 meses en casos publicados. Es más frecuente en mujeres y se suele manifestar en la 6ª-7ª década de la vida, de forma inespecífica con dolor abdominal crónico y/o anemia ferropénica. Se caracteriza por estenosis fibrosas intestinales en anillo, por fibrosis segmentaria de la submucosa secundario a lesión ulcerosa mucosa previa con posterior fase de cicatrización.

Se debe retirar el AINE y puede realizarse dilatación de los anillos con balón por enteroscopia, pero al tratarse de estenosis múltiples el tratamiento idóneo es la resección intestinal del tramo afecto.

Caso clínico: Mujer de 83 años con HTA y osteoartritis, en tratamiento crónico con omeprazol e indometacina , ingresada primaria por anemia ferropénica microcítica e hipocrómica grave con hemoglobina de 4.7 mg/dl, Hematocrito 17.4%, VCM 58.8 fL, e insuficiencia renal leve con Cr 1.12 y urea 55. No había presentado exteriorización de sangrado ni signos de inestabilidad hemodinámica. Como único síntoma presenta astenia y palidez mucocutánea.

Se transfunde y se administra hierro iv. con buena recuperación clínico-analítica.

La gastroscopia con biopsias de duodeno resulta normal y la colonoscopia con ileoscopia es normal. Se realiza TC abdominal igualmente sin hallazgos.

Se realiza cápsula endoscópica SB3 (CE), observando en íleon erosión de 4 mm (A) y próximos anillo mucoso incipiente ulcerado con fibrina en superficie (B) y otro anillo fibroso que estenosa la luz intestinal. La CE queda retenida en anillo fibroso de íleon (C,D). En Rx abdominal tras 1 semana y a los 6 meses permanece en intestino delgado, sin síntomas, decidiendo actitud expectante, teniendo en cuenta la contraindicación de RM mientras no se expulse.

Discusión: La EDI es una enfermedad rara inducida por AINEs de difícil diagnóstico por una clínica inespecífica y radiología no concluyente.

En caso de síntomas obstructivos se debe administrar cápsula Patency® previamente como prueba de permeabilidad intestinal para evitar la retención de la CE.

En caso de retención de CE se puede mantener actitud expectante, valorar su extracción por enteroscopia, y si asocia cuadro obstructivo agudo, se debe realizar cirugía con resección del tramo afectado.

ISSN: 0213-1463 | Rev ACAD 2021; 36 (2): 50-163

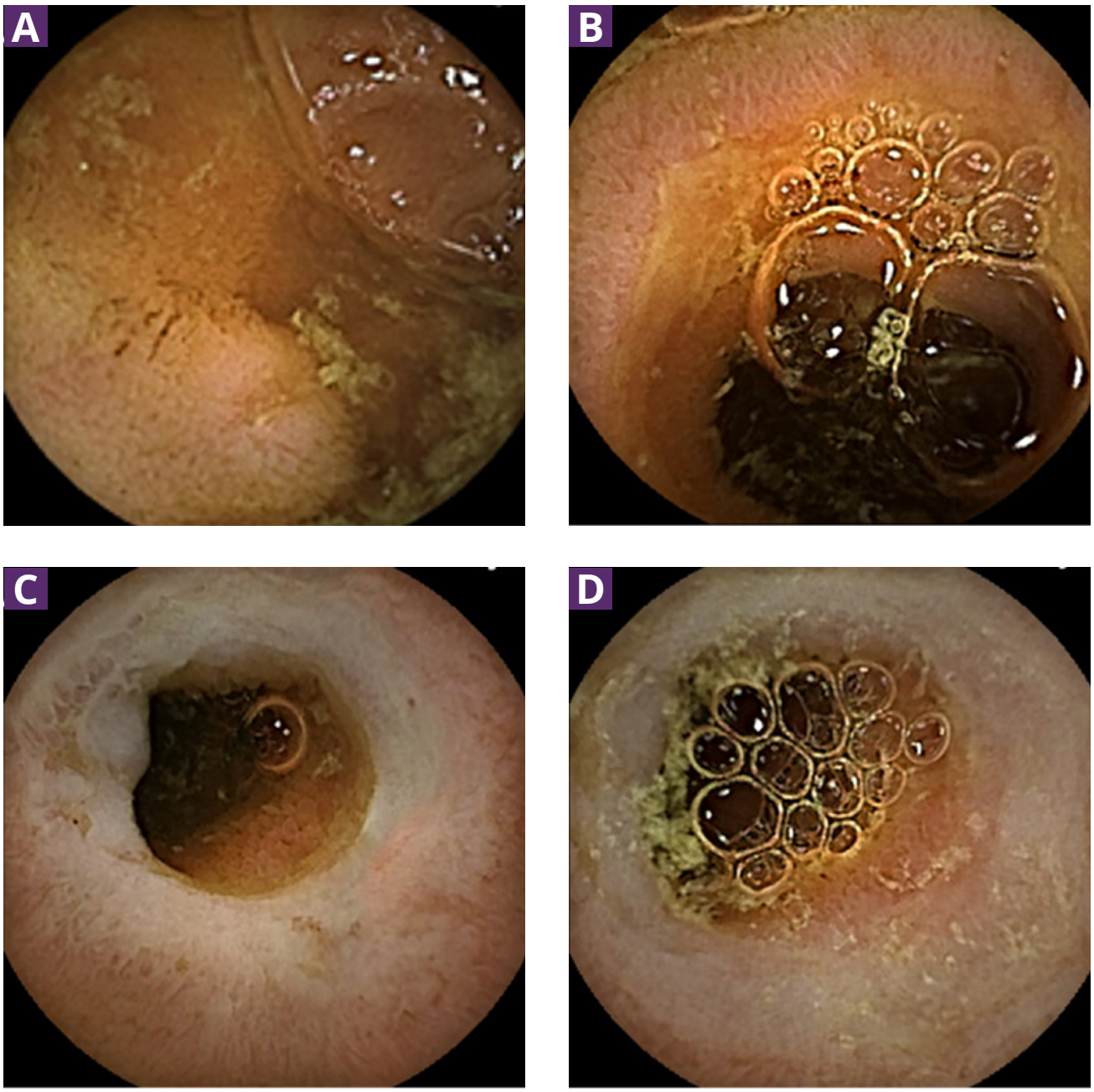

ISSN: 0213-1463 | Rev ACAD 2021; 36 (2): 50-163

DIAGNÓSTICO CASUAL DE UNA APENDICITIS AGUDA DURANTE UNA COLONOSCOPIA

Pizarro Vega NM, Carneros Martín JA, Bellart Llaval M, Gil Santana M, Ruiz Fuentes P, Bermejo San José F

Servicio Aparato Digestivo. Hospital Universitario de Fuenlabrada

Introducción: La apendicitis aguda es una de las causas más frecuentes de abdomen agudo e indicación de cirugía urgente. Entre los síntomas típicos se encuentra el dolor epigástrico que migra a fosa ilíaca derecha (FID), sin embargo, también cuenta con síntomas atípicos como dispepsia o diarrea que pueden dificultar el diagnóstico. Si existen dudas diagnósticas, pueden realizarse pruebas de imagen como una ecografía o TAC abdominal que ayuden al diagnóstico definitivo, no siendo la colonoscopia una de las pruebas complementarias indicadas de entrada ante la sospecha de una apendicitis aguda.

Caso clínico: Varón de 82 años, hipertenso, colecistectomizado en 2013 tras colecistitis aguda. Acude a urgencias por dolor abdominal de 5 días de evolución de predominio en hipocondrio derecho (HCD) con náuseas y fiebre de 38.0ºC. Presenta dolor a la palpación de HCD y FID con peritonismo, en la analítica se objetiva leucocitosis (15.950/microL) y elevación de PCR (38.63 mg/dL). Se realiza TAC abdominal (**Figura 1**) que visualiza absceso adyacente a colon ascendente con trabeculación de la grasa mesentérica sin conseguir identificar el apéndice. Se ingresa con antibioterapia y al cuarto día se realiza colonoscopia que objetiva orificio apendicular con mucosa circundante congestiva, eritematosa y salida de material purulento que sugiere apendicitis aguda (**Figura 2**). Tras el hallazgo dada la buena evolución, se continua con manejo conservador siendo dado de alta al sexto día de ingreso. Un mes después acude a consulta de cirugía general encontrándose asintomático, se solicita TAC abdominal de control y se plantea realizar apendicectomía programada.

Figura 1. Se visualiza colección abigarrada adyacente a ángulo hepático del colon y colon ascendente junto con cambios inflamatorios en grasa mesentérica adyacente

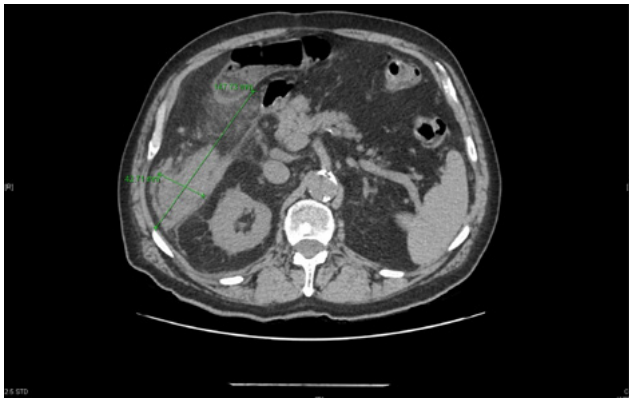

Discusión: El enfoque diagnóstico y terapéutico de una apendicitis aguda puede suponer un reto, especialmente en presentaciones atípicas y cuando las pruebas de imagen no son concluyentes. En la literatura ha sido descrito el diagnóstico por colonoscopia, normalmente de manera incidental, no siendo a día de hoy parte del protocolo diagnóstico de esta entidad ya que se considera que incluso podría complicar el proceso condicionando, por ejemplo, una perforación. Sin embargo, existen incluso casos descritos de tratamiento endoscópico mediante el drenaje del material purulento que permiten retrasar o incluso prescindir del manejo quirúrgico. No obstante, esta decisión queda a criterio del médico endoscopista que diagnostica de forma incidental un cuadro atípico de apendicitis aguda.

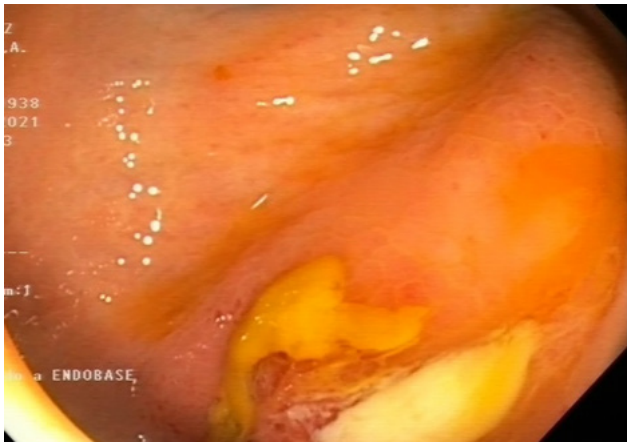

Figura 2. Mucosa congestiva y eritematosa adyacente a orificio apendicular del que emerge material de aspecto purulento

ISSN: 0213-1463 | Rev ACAD 2021; 36 (2): 50-163

FISTULA AORTODUODENAL: CAUSA INFRECUENTE DE HEMORRAGIA DIGESTIVA GRAVE

Elena Resina Sierra[1], Celia Gómez Labrador[1], José Carlos García-Gil García[2], Alberto Ezquerra Durán[1], Raquel Muñoz González, Edgar Fernández Velado[1], Juan Prieto Aparicio J[1], Mirella Jiménez Gómez[1], María Caldas Álvarez[1], Cecilio Santander Vaquero[1,3]

[1]Servicio de Aparato Digestivo. Hospital Universitario de La Princesa
[2]Servicio Radiodiagnóstico. Hospital Universitario de la Princesa
[3]Departamento de Medicina, Universidad Autónoma de Madrid. Instituto de Investigación Sanitaria Princesa (IIS-IP), Centro de Investigación Biomédica en Red de Enfermedades Hepáticas y Digestivas (CIBERehd).

Introducción: La fístula aortoentérica (FAE) es una causa infrecuente de hemorragia digestiva alta, pero de extrema gravedad, asociada a sepsis o shock hemorrágico, si no se diagnostica y trata precozmente. La mayoría de las FAE aparecen en tercera porción duodenal y se clasifican en dos tipos: primaria, debido a la erosión de un aneurisma de aorta hacia el tubo digestivo; o secundaria, asociada a cirugía aórtica con reemplazo protésico.

Aunque inicialmente se puede realizar una endoscopia digestiva alta (EDA) para el diagnóstico, debido a su localización fuera del territorio rutinario de la exploración, puede resultar de mayor utilidad la angiografía computarizada (angio-TAC). El tratamiento es quirúrgico, con diferentes estrategias que se agrupan en reconstrucciones in situ y bypass extraanatómicos con ligadura aórtica.

Caso clínico: Varón de 67 años con antecedentes de bypass aorto-bifemoral, y portador de prótesis desde el año 2000, antiagregado con ácido acetilsalicílico.

Acudió a urgencias por hematemesis y síncope, inestable hemodinámicamente y con dolor torácico. En la analítica destacaba: Hemoglobina de 6,7 gr/dl, y elevación de marcadores de daño miocárdico. Tras maniobras de resucitación hemodinámica se realizó EDA urgente con abundantes restos hemáticos en cámara gástrica que se lavaron sin visualizar origen del sangrado. Se solicitó angio-TAC con hallazgo de FAE (**Figuras 1 y 2**). Se realizó de urgencia la implantación de endoprótesis aorto-iliaca y bypass cruzado femoro-femoral, durante la intervención se efectuó enteroscopia intraoperatoria que confirmó localización de la fístula, viéndose la prótesis embebida dentro de la luz de tercera porción duodenal (**Figura 3**). En un segundo tiempo se realizó explantación parcial de prótesis, cobertura con parche pericárdico, y reconstrucción intestinal.

Tras las intervenciones mencionadas y un ingreso prolongado en la unidad de cuidados intensivos, donde

Figura 1. TC abdomen. A) Corte axial. B) Corte sagital. Se visualizan burbujas de aire en el interior de la pared anterior de la aorta abdominal infrarrenal (flecha roja). Adyacente, en íntimo contacto con la aorta, se localiza la tercera porción del duodeno (flecha amarilla)

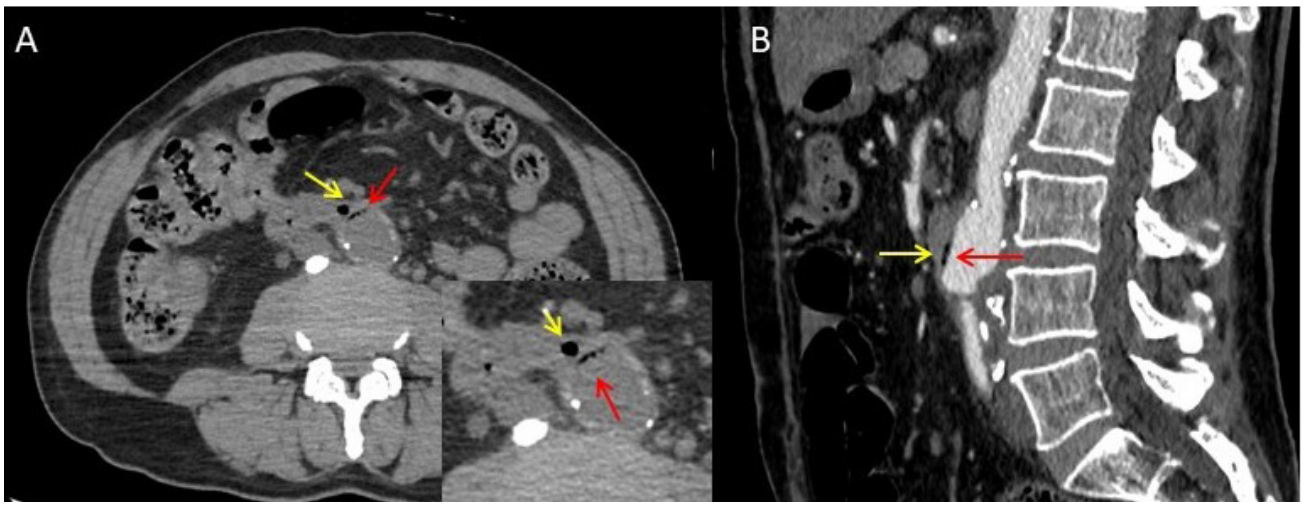

ISSN: 0213-1463 | Rev ACAD 2021; 36 (2): 50-163

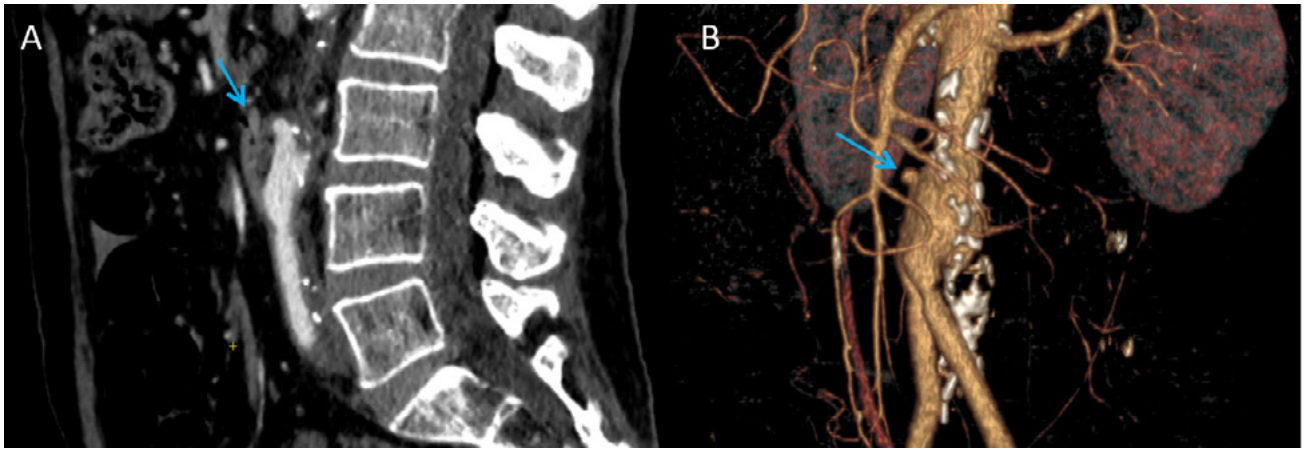

Figura 2. Angio-TC. A) Corte sagital; B) Imagen en 3D, sagital oblicua. Inmediatamente craneal a la fístula aorto-duodenal, se observa una úlcera mural contenida/pseudoaneurisma de 8 mm.

al paciente se le colocó un stent coronario por hallazgo de estenosis significativa de la arteria coronaria derecha, y tratamiento antibiótico prolongado por infección de material protésico, e infección por SARS-CoV-2, el paciente evoluciona de forma favorable.

Discusión: La FAE es una causa poco frecuente (0,3-2%) aunque muy grave de hemorragia gastrointestinal, por lo que debe existir un alto grado de sospecha en pacientes con antecedente de reparación aórtica. El uso de EDA es fundamental para su diagnóstico, pudiendo recurrir al enteroscopio en casos de alta sospecha por su mayor localización en tercera porción duodenal. Es necesario un abordaje multidisciplinar para el manejo de la reparación vascular, reconstrucción entérica y control de la infección.

Figura 3. EDA intraoperatoria: Disrupción total de la pared de tercera porción duodenal observando endoprótesis aórtica a ese nivel (flecha azul) junto con múltiples coágulos sanguíneos en la luz duodenal (flecha amarilla)

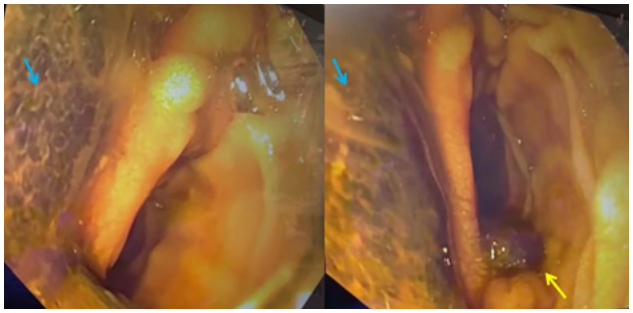

ISSN: 0213-1463 | Rev ACAD 2021; 36 (2): 50-163

LINFOMA GÁSTRICO: UN RETO ENDOSCÓPICO

Blanco Nodal I[1], Ciriza de los Ríos C[1], Alarcón García L[2], Velasco Martínez E[1], Molina Tejedor S[1], López Roldán G[1], Saldaña Pazmiño G[1], Casado Hernández J[1], Esteban López-Jamar JM[1], Rey Díaz-Rubio E[1]

[1]Departamento Aparato Digestivo
[2]Departamento Anatomía Patológica

Hospital Clínico San Carlos de Madrid

Introducción: El linfoma gástrico es un tumor poco frecuente, sin embargo, la localización más habitual del linfoma no Hodgkiniano extraganglionar es gástrica, hasta en el 40% de los casos, siendo el más frecuente el linfoma B difuso de célula grande (LBDCG). Existen diferentes formas de presentación endoscópica.

Figura 1. Primera imagen endoscópica, lesiones mamelonadas

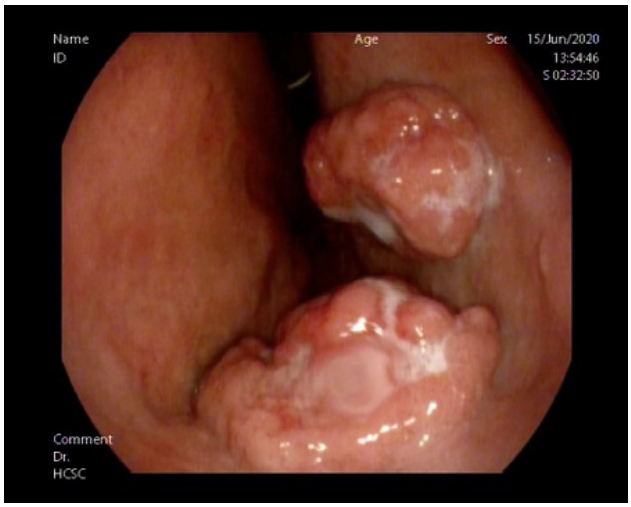

Figura 2. Segunda imagen endoscópica, se confirma la tumoración gástrica

Caso clínico: Paciente de 75 años, sin antecedentes de interés, que acudió a urgencias por episodio de gastroenteritis aguda, con pérdida de 5 kg de peso, sin otra clínica abdominal ni síntomas B.

En la exploración física, se palpaba una posible masa periumbilical de 3 cm de diámetro, no dolorosa.

Analíticamente destacaba discreta linfocitosis y mínima trombopenia. Serologías para VIH, VEB, VHS y CMV negativas.

Ante estos hallazgos, se realizó una ecografía abdominal, en la que se describía una posible masa gástrica, por lo que se solicitó un TC toraco-abdominal, que confirmó la tumoración gástrica, con adenopatías en ligamento gastro cólico y gástrica izquierda, sin otras lesiones a distancia.

En una primera gastroscopia se observaron dos lesiones mamelonadas y ulceradas, en curvadura menor y mayor respectivamente, de unos 5-6 cm, sugerentes de proceso neoformativo, sin que las biopsias fueran concluyentes. Por ello, se repitió la gastroscopia con cromoendoscopia, con toma de nuevas biopsias de las lesiones protruidas, planteándose el diagnóstico diferencial entre linfoma atípico y GIST ulcerado (**figura 1**).

El diagnóstico histológico fue infiltración gástrica por LBDCG, gastritis crónica antral leve, y ausencia de bacilos H. Pylori, metaplasia y atrofia (**figura 2**).

El estudio de extensión mediante biopsia de médula ósea y PET-TC confirmó el diagnóstico, recibiendo a continuación tratamiento con R-CHOP, con excelente respuesta y sin enfermedad residual.

Discusión: Los linfomas gástricos son responsables del 3-5% de las neoplasias malignas gástricas y del 10% de los linfomas. Se dividen mayoritariamente en LBDCG y MALT. El aspecto endoscópico es variable, aunque los más frecuentes son en forma de lesión infiltrante y ulcerada, seguido del hipertrófico (pliegues engrosa-

ISSN: 0213-1463 | Rev ACAD 2021; 36 (2): 50-163

dos y múltiples nódulos). Ocasionalmente, se presentan como una protrusión gástrica con crecimiento submucoso, como el caso que se describe.

Cabe mencionar la relación de los linfomas gástricos con H. Pylori, que en los LBDCG llega a estar presente en el 35 % de los mismos, no siendo así en nuestro caso.

En conclusión, el LBDCG puede tener una presentación atípica en forma de tumor protruido con aspecto submucoso y ulcerado que puede ser difícil de distinguir de otras lesiones malignas gástricas.

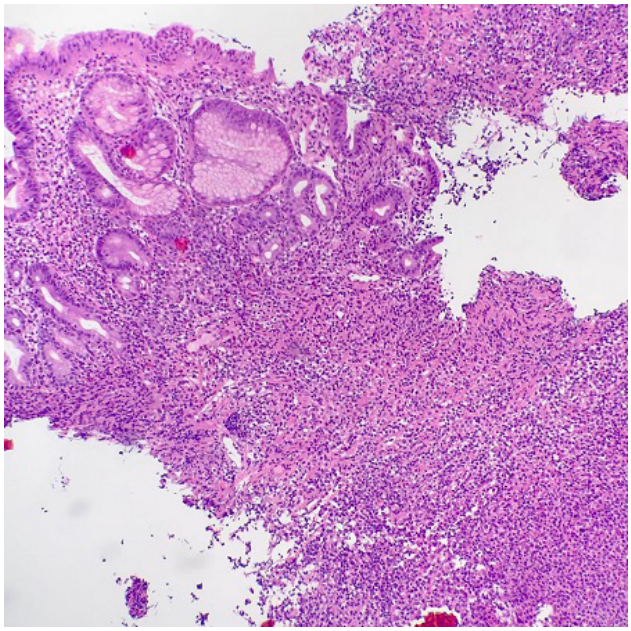

Figura 3. Proliferación neoplásica linfoide

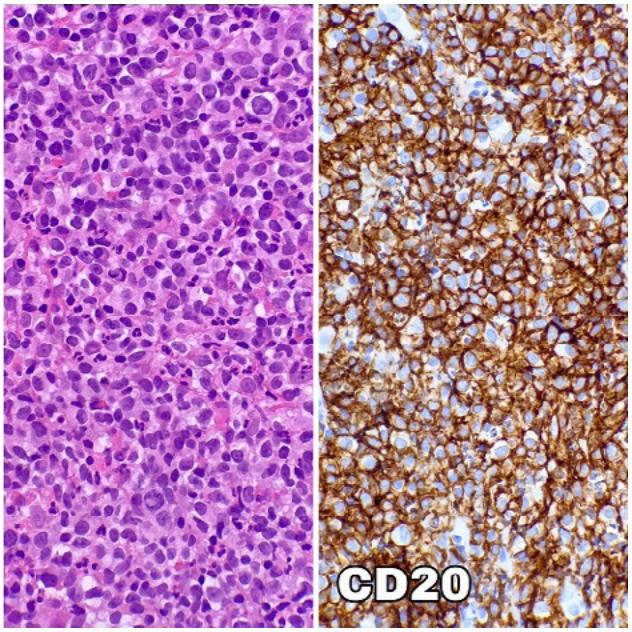

Figura 3. Células tumorales, con expresión intensa CD20

ISSN: 0213-1463 | Rev ACAD 2021; 36 (2): 50-163

METAPLASIA EPIDERMOIDE DE ESÓFAGO UN HALLAZGO INUSUAL

[1]MR Busta Nistal, [1]ML Olmo Martínez, [2]P Panadero Meseguer, [1]M Durà Gil, [1]S Izquierdo Santervás, [1]A Rizzo Rodriguez, [1]L Fernández Salazar

[1]Servicio de Aparato Digestivo
[2]Servicio de Anatomía Patológica

Hospital Clínico Universitario de Valladolid

Introducción: La metaplasia epidermoide de esófago es una lesión poco común, de naturaleza premaligna que se presenta en forma de placas blanquecinas recubriendo la mucosa esofágica. Es importante su sospecha diagnóstica durante la endoscopia digestiva alta, para toma de biopsias que permitan una detección precoz.

Caso clínico: Se presenta el caso de una mujer de 62 años, fumadora de 10 paquetes/año y bebedora de 70 gramos de alcohol a la semana, con antecedentes de hipertensión arterial, diabetes mellitus e infarto cerebral, en tratamiento con clopidogrel, que ingresa en nuestro servicio por hemorragia digestiva alta. Se realiza gastroscopia con hallazgo de úlcera gástrica y además, como hallazgo casual, se describe imagen de candidiasis en esófago medio-distal. Dos meses después, en la gastroscopia de control de úlcera, llama la atención un aspecto anillado del esófago con exudados blanquecinos a nivel medio-distal por lo que se toman biopsias. El resultado anatomopatológico correspondió con metaplasia epidermoide con displasia de bajo grado, por lo que se programó una nueva endoscopia para corroborar estos hallazgos. Durante este nuevo procedimiento se comprobó que persistían dichas placas blanquecinas a nivel medio-distal y las biopsias confirmaron el diagnóstico previamente establecido.

Discusión: La metaplasia epidermoide de esófago es un hallazgo infrecuente que afecta mayoritariamente a mujeres. Es unas cien veces menos frecuente que la metaplasia intestinal (esófago de Barrett), y se ha asociado con el hábito tabáquico y el abuso de alcohol.

Endoscópicamente se presenta como múltiples placas blanquecinas que recubren la mucosa esofágica, localizadas principalmente a nivel de esófago medio-distal. Desde el punto de vista anatomopatológico, destaca la aparición de una capa densa granular que recubre la superficie de la mucosa escamosa recordando la epidermis de la piel.

Tiene carácter premaligno, existiendo una asociación entre metaplasia epidermoide y carcinoma escamoso de esófago. El riesgo de progresión no está claramente establecido, por lo que en pacientes con metaplasia sin displasia, se recomienda seguimiento estrecho mediante control endoscópico.

El tratamiento consiste en resección de la lesión, mediante disección submucosa endoscópica (DSE), en casos de lesiones pequeñas limitadas a la submucosa o bien mediante esofaguectomía, en estadíos más avanzados. También se ha descrito el uso de radiofrecuencia en este contexto.

ISSN: 0213-1463 | Rev ACAD 2021; 36 (2): 50-163

Figura 1. Visión endoscópica de esófago medio (izquierda) y distal (derecha), donde se visualizan placas blanquecinas de metaplasia recubriendo la mucosa

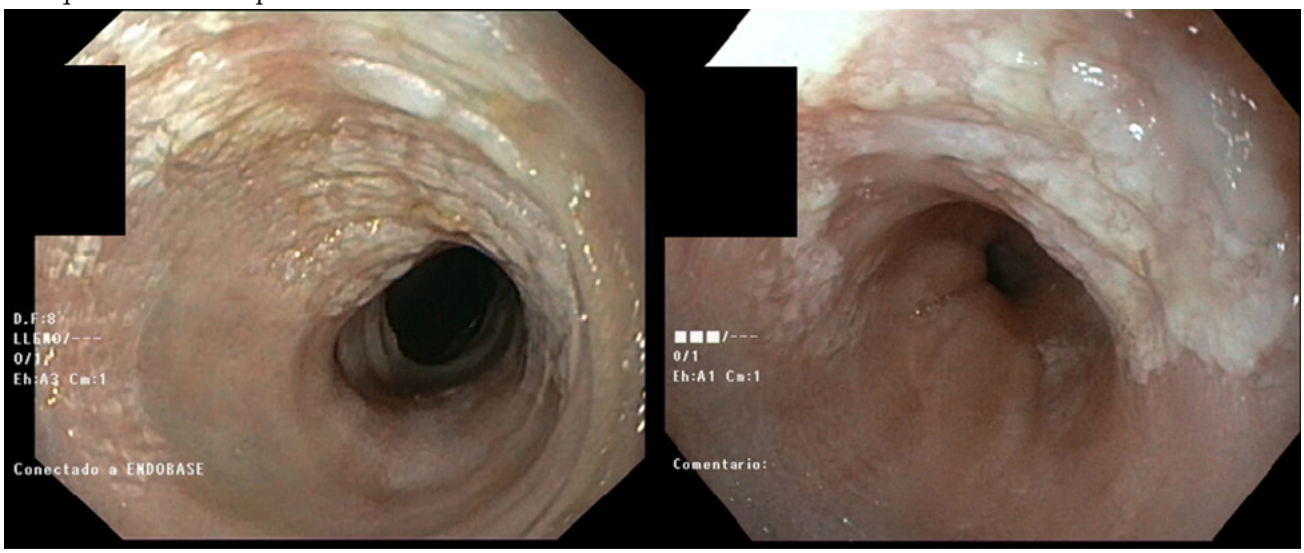

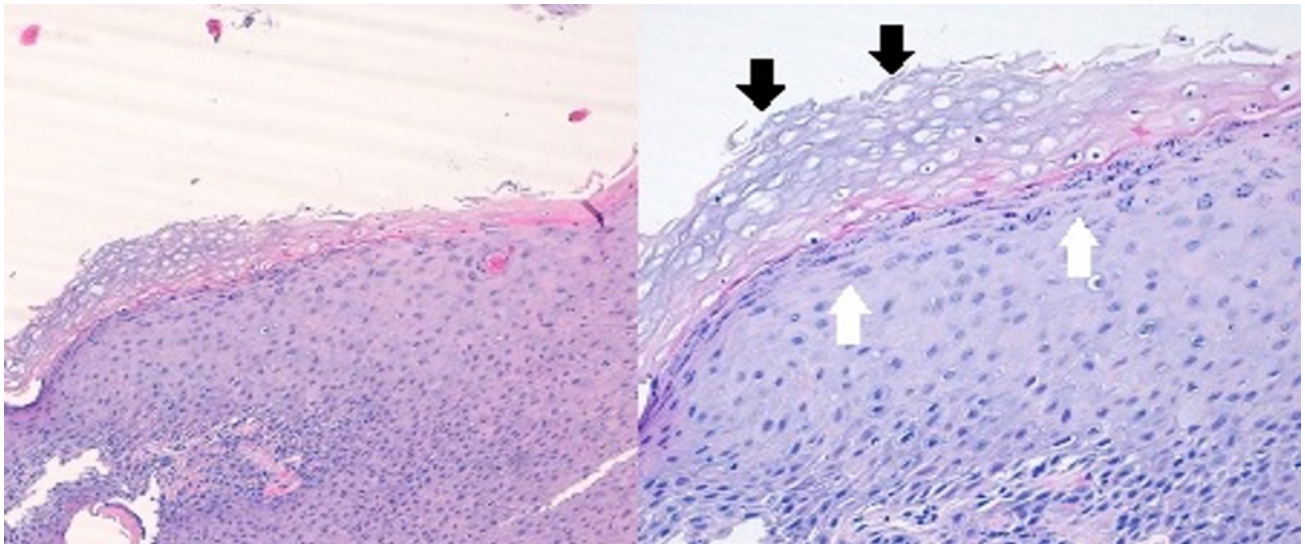

Figura 2. Anatomía Patológica (original y x20). Se observa la aparición inusual de capa córnea (flechas negras) y estrato granular (flechas blancas) recubriendo la mucosa escamosa del esófago.

ISSN: 0213-1463 | Rev ACAD 2021; 36 (2): 50-163

HEMATEMESIS COMO FORMA DE PRESENTACIÓN INUSUAL DEL SÍNDROME DE BOUVERET

[1]S. Diez Ruiz, [1]I. Latras Cortes, [1]R. González Núñez, [1]L. Alcoba Vega, [1]I. González Puente, [1]V. Blázquez Ávila, [1]R. Pérez Fernández, [1]V. Cano López, [2]Á. Morales Prado, [3]T. Gotor Santos, [3]C. Gavilanes Calvo, [1]R. Diez, [1]F. Jorquera Plaza

[1]Servicio de Digestivo. Complejo Asistencial Universitario de León. León
[2]Servicio de Digestivo. Hospital Universitario de Puerto Real. Cádiz.
[3]Servicio de Cirugía General y de Ap. Digestivo. Complejo Asistencial Universitario de León.

Introducción: El Síndrome de Bouveret es un cuadro infrecuente caracterizado por la impactación de un cálculo biliar en la primera porción duodenal o en el canal pilórico, produciendo una obstrucción gástrica secundaria. Los síntomas de presentación suelen ser náuseas, vómito y dolor abdominal. La hematemesis ha sido descrita entre los síntomas, aunque es una presentación infrecuente.

Caso clínico: Mujer de 52 años con alergia al omeprazol y obesidad mórbida que acude a Urgencias por hematemesis tras cuadro de vómitos incoercibles de una semana de evolución, con dolor abdominal en los días previos, sin alteración del tránsito intestinal ni fiebre asociada. La paciente estaba hemodinámicamente estable y la exploración fue anodina. Analíticamente presentaba ligera elevación de reactantes de fase aguda (PCR 26,6, leucocitos 8800 con 80%PMN) con cifras de hemoglobina estables (Hb 12,5). Se realizó una gastroscopia donde se observa a nivel de la UGE lesiones compatibles con laceraciones secundarias a un Mallory Weiss sin sangrado activo. A nivel de píloro se observa un cuerpo extraño impactado de coloración verdosa que impide el paso del endoscopio, con aparición de secreción purulenta a la movilización de éste. Se realiza una TAC abdominal donde se describe una vesícula biliar desflecada, engrosada y con gas en su interior y una imagen nodular de 34x 37mm en primera porción duodenal compatible con litiasis .Debido a la impactación y al gran tamaño del cálculo que impedía un adecuado enfrentamiento endoscópico la realización de litotricia endoscópica se desestima, por lo que se realiza una piloroduodenotomía con fragmentación y extracción del cálculo. La paciente es ingresada con tratamiento con antibiótico. Al tercer día postoperatorio presenta una dehiscencia de sutura, por lo que es reintervenida realizándose una exclusión pilórica y una gastroyeyunostomía en Y de Roux. Tras un mes de ingreso la paciente es dada de alta. Actualmente se encuentra asintomática.

Figuras 1 y 2.

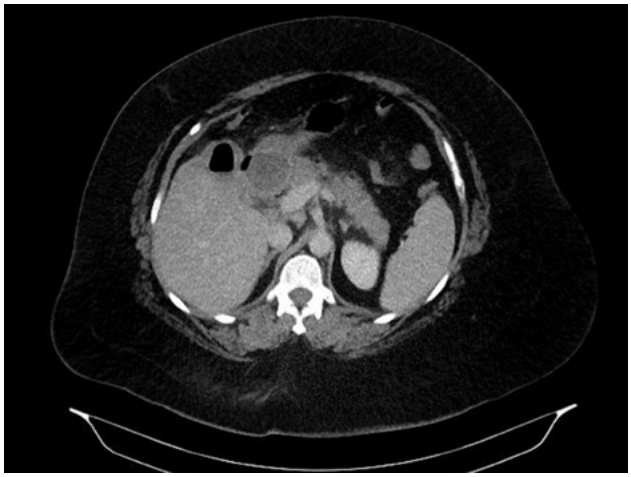

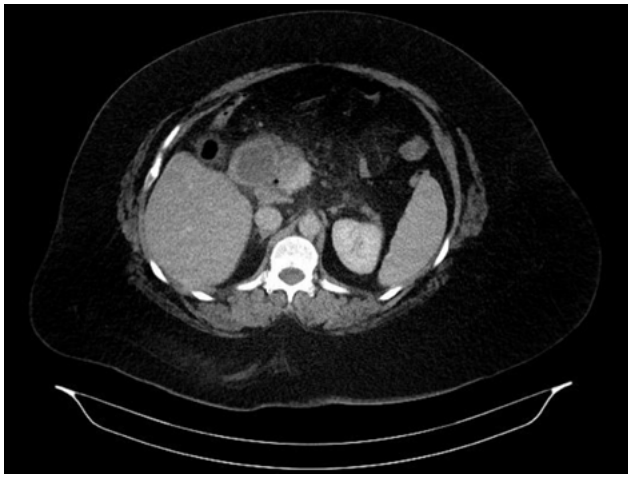

Discusión: La hematemesis es un síntoma infrecuente en la presentación del Síndrome de Bouveret, descrito en un 15% de los pacientes. En la literatura se ha relacionado principalmente con la presencia de ulceración o erosión en el canal pilórico o en el duodeno por las litiasis. Presentamos un caso inusual en el que la etiología de la hematemesis fue un síndrome de Mallory Weiss producido en el contexto de vómitos secundarios a la obstrucción gástrica ocasionada por el cálculo.

ISSN: 0213-1463 | Rev ACAD 2021; 36 (2): 50-163

PROCTITIS INFECCIOSA POR CHLAMYDIA TRACHOMATIS: LINFOGRANULOMA VENÉREO (LGV) RECTAL. DIAGNÓSTICO DIFERENCIAL CON ENFERMEDAD INFLAMATORIA INTESTINAL (EII).

[1]Laura Alcoba Vega, [1]Rita González Núñez, [1]Sandra Diez Ruiz, [1]Irene Latras Cortés, [1]Isabel González Puente, [1]Víctor Bláquez Ávila, [1]Rubén Pérez Fernández, [1]Victoria Cano López, [2]Inmaculada Matanza Rodríguez, [3]José Manuel Guerra Laso, [1]Daniel Antonio López Cuesta, [1]Francisco Jorquera Plaza

[1]Servicio de Digestivo [2]Servicio Anatomía Patológica [3]Servicio Medicina Interna

Complejo Asistencial Universitario de León

Introducción: La proctitis es la inflamación de la mucosa rectal. La causa más frecuente es la EII, pero puede ser secundaria a otras causas como la radioterapia o las infecciones, en particular las enfermedades de transmisión sexual (ETS), siendo la causa más frecuente Chlamydia trachomatis (C. trachomatis). La proctitis causada por esta bacteria puede confundirse fácilmente con la afectación rectal en la EII.

Caso clínico: Presentamos el caso de un varón de 21 años, con alergia a la amoxicilina y antecedentes familiares de primer grado de colitis ulcerosa, que acude a urgencias por cuadro de diarrea con rectorragia, tenesmo, urgencia defecatoria, molestias abdominales y astenia de 15 días de evolución, sin fiebre ni pérdida de peso. En la analítica de Urgencias no presenta anemización y destaca PCR 23.5 mg/l y fibrinógeno 496 mg/dl. Comenta relaciones sexuales con varón VIH+ en tratamiento antirretroviral con buen control virológico, con protección. Dado de alta con sospecha de brote moderado de EII, se solicita estudio prebiológico, calprotectina fecal (CF) y coprocultivo y es citado para rectosigmoidoscopia preferente.

Rectoscopia: en los 4 cm distales del recto, mucosa engrosada, granular y eritematosa, que ocupa un sector entre las 4 y las 9 en la esfera horaria llegando hasta la línea pectínea, se toman biopsias. En la mucosa perianal se observan varias lesiones sugestivas de condilomas.

Con la sospecha de un LGV rectal, se toman muestras de exudado rectal para ETS y se inicia tratamiento con doxiciclina (100 mg/12h, 21 días).

El resultado de la CF fue indeterminado (136.2) y los coprocultivos mostraron flora habitual. La serología

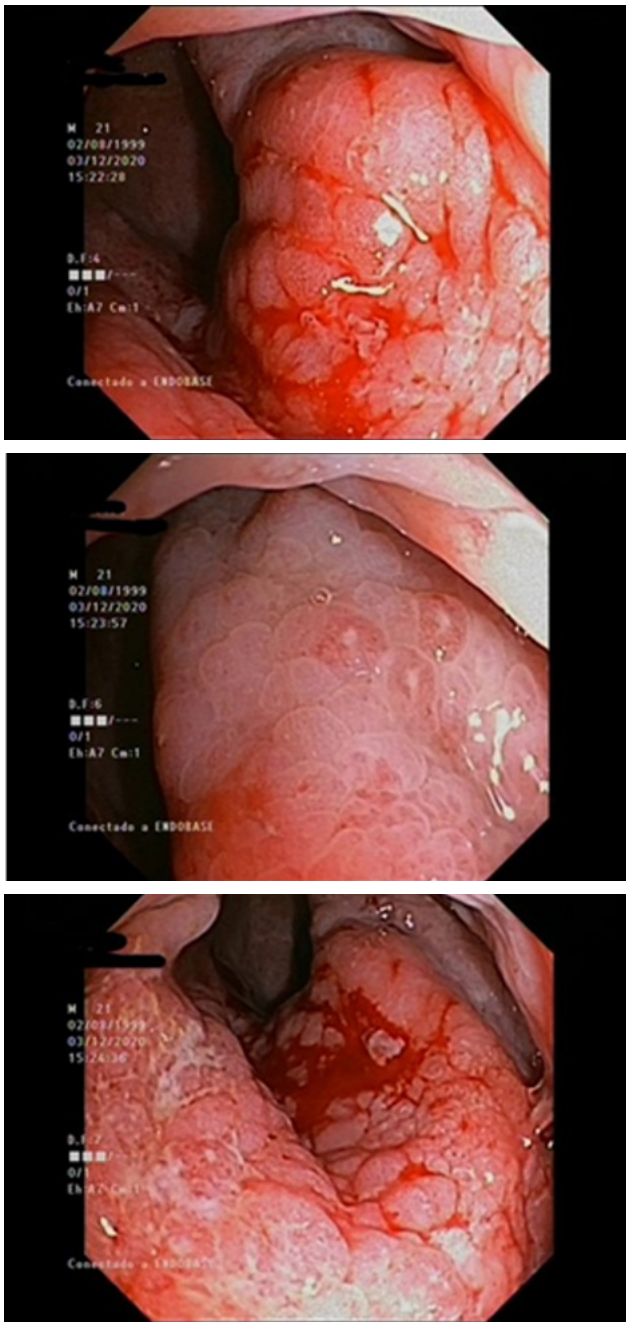

Figuras 1, 2 y 3. Mucosa engrosada, granular y eritematosa, que ocupa un sector entre las 4 y las 9 en la esfera horaria llegando hasta la línea pectínea

ISSN: 0213-1463 | Rev ACAD 2021; 36 (2): 50-163

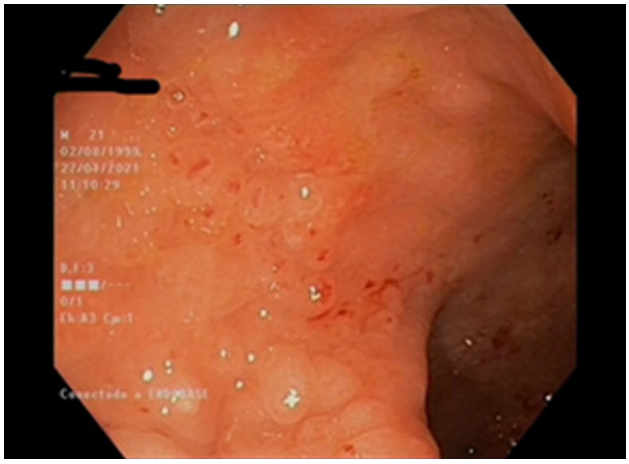

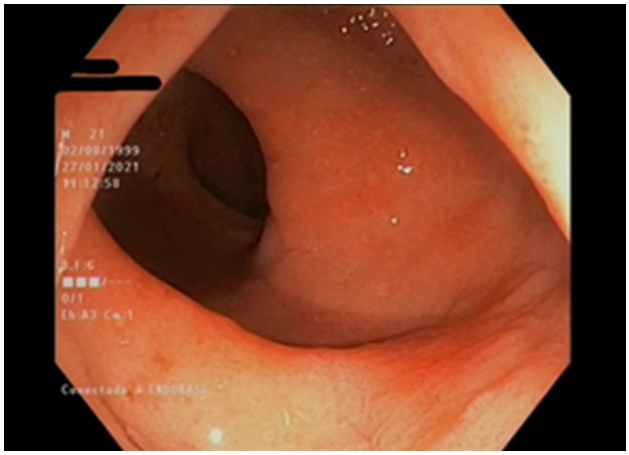

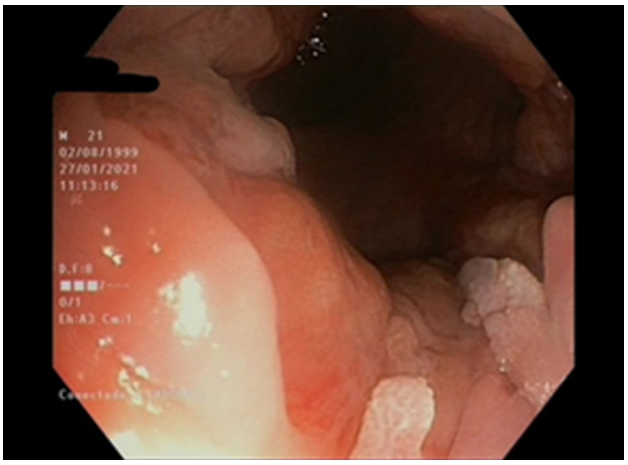

resultó positiva para VIH. El exudado rectal fue positivo para C. trachomatis y N. gonorrheae. Las biopsias rectales eran más sugestivas de proctitis aguda autolimitada o de causa infecciosa que de colitis ulcerosa.

Se cita al paciente para inicio de tratamiento antirretroviral y gentamicina y azitromicina en dosis única para tratamiento de N. gonorrheae. El paciente reconoció en ese momento relaciones sexuales con su pareja y con otros hombres sin protección.

En nueva rectosigmoidoscopia a los 55 días de la previa las lesiones han desaparecido casi por completo y se toman nuevas biopsias en las que se objetiva inflamación crónica inespecífica.

Discusión: La proctitis por C. trachomatis puede confundirse fácilmente con una EII. Es importante recordar este agente como causa de proctitis y realizar una buena anamnesis incidiendo en factores de riesgo sexuales, sobre todo en varones homosexuales, y, ante la sospecha, solicitar PCR de C. trachomatis en exudado rectal.

Figuras 4, 5 y 6. Las lesiones previas a nivel rectal casi han desaparecido por completo. Pequeñas lesiones con aspecto de escarapela a 10 cm del margen anal y proximal a la línea pectínea